J. Wickham Legg.


22101681729

BRITISH MEDICAL ASSOCIATION
Library
CANCELLED

J. Wickham Legg
May: 1874.

Library

Beiträge

zur

pathologischen Anatomie und Klinik

der Leberkrankheiten.

89 d

Beiträge

zur

pathologischen Anatomie und Klinik

der Leberkrankheiten

von

Dr. C. Liebermeister,
Professor an der Universität zu Tübingen.

Mit 3 Tafeln Abbildungen.

Tübingen 1864.
Verlag der H. Laupp'schen Buchhandlung.
— Laupp & Siebeck. —

M1872a

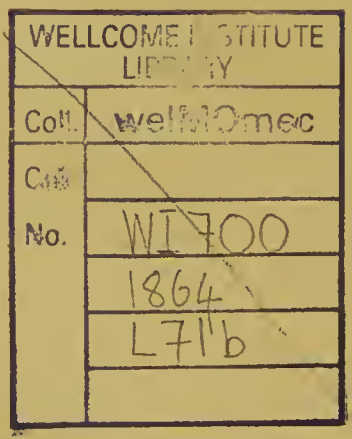

Druck von H. Laupp in Tübingen.

Inhalt.

Seite

I. Formveränderungen der Leber in Folge von Anomalien der Respirationsorgane 1

II. Die Wucherungen des Bindegewebes in der Leber 27

A. Cirrhose der Leber 29

B. Die atrophische Muscatnussleber 77

C. Interstitielle Bindegewebswucherung als Folge von Gallensteinen 135

D. Verschiedene Wucherungen des Bindegewebes 143

III. Die parenchymatöse Degeneration der Leber 163

I.

Formveränderungen der Leber in Folge von Anomalien der Respirationsorgane.

Formveränderungen der Leber, welche in Folge eines anomalen Verhaltens der benachbarten Organe auf mechanische Weise entstehen, kommen so überaus häufig vor, dass Cruveilhier die vielleicht paradox erscheinende Behauptung aufstellen konnte, die Leber habe überhaupt keine eigenthümliche Form, sondern ihre Form werde durch die umgebenden Organe bestimmt [1]). Wie bei einer aus der Leiche herausgenommenen Leber wegen der Nachgiebigkeit ihres Gewebes durch stärkeren Druck leicht beträchtliche Formveränderungen bewirkt werden können, so wird auch während des Lebens die Form der Leber verändert, wenn der Druck eines benachbarten Organs eine Stelle anhaltend oder häufig wiederholt trifft. Die Folge des Druckes ist in allen Fällen das Schwinden der Drüsensubstanz an der von demselben getroffenen Stelle. Offenbar besteht aber in vielen Fällen dieses Schwinden des Drüsengewebes nur in einem Ausweichen oder einem Verschobenwerden desselben nach einer anderen dem Druck nicht ausgesetzten Stelle, ohne dass die Textur und die Function des Organs dadurch in bemerkbarer Weise beeinträchtigt würde; in anderen Fällen dagegen findet neben der Verdrängung der Drüsensubstanz zugleich eine Texturerkrankung in Folge des Druckes statt, die sich hauptsächlich als ein-

1) Anatomie pathologique du corps humain. Paris 1829—1842. — Livr. 29, Pl. 4. Texte pag. 2.

fache, weniger als degenerative Atrophie der wesentlichen Elemente darzustellen pflegt.

Die sogenannte Schnüratrophie der Leber ist eine der auf mechanischen Ursachen beruhenden Veränderungen der Form der Leber, welche seit längerer Zeit bekannt und ausführlich beschrieben worden ist. Ausser der Compression durch starkes Schnüren werden als weitere mechanische Ursachen von Formveränderungen der Leber aufgeführt der Druck von dauernd ausgedehnten an die Leber anstossenden Darmpartien [Budd [1]), Frerichs [2])], abgesackte Exsudate, welche an die Leber angrenzen, Aneurysmen (Budd), das Vorhandensein von narbig sich retrahirendem Bindegewebe im Peritonæalüberzuge des Organs, endlich auch bei Verwachsung der Leber mit dem Zwerchfell der Druck des hypertro-
1 phischen Herzens [Cruveilhier] [3]). — In einem Falle, in welchem durch einen seichten Schnürstreifen ein Theil des rechten Lappens abwärts gedrängt war, fand ich eine starke Impression an der vorderen Fläche dieses Lappens als Folge des Drucks einer Dünndarmschlinge, welche zwischen Bauchwand und Leber sich einge-
2 schoben hatte. — Bei einem Kinde, welches im Alter von 8 Wochen an Brechdurchfall zu Grunde gegangen war, fand sich die untere Fläche der Leber in exquisiter Weise facettirt, indem die anliegenden meteoristisch aufgetriebenen Dünndarmschlingen sich in der Leber abgedrückt hatten; ich glaube annehmen zu müssen, dass diese Abdrücke in der auffallend weichen Leber erst nach dem Tode bei der durch Gasentwickelung zunehmenden Auftreibung der
3 Gedärme entstanden waren. — In einem Falle bei einem Manne, bei welchem neben vorgeschrittener Bright'scher Nierenerkrankung hochgradige Hypertrophie und Dilatation des linken Ventrikels bestand, war die Stelle des linken Leberlappens, welche unter der dem Herzen entsprechenden Stelle des Zwerchfells lag, mit einem

---

1) Die Krankheiten der Leber. Deutsch von Henoch. Berlin 1846. S. 17.
2) Klinik der Leberkrankheiten. Bd. I. Brschwg. 1858. S. 259.
3) Traité d'anatomie pathologique générale. Tome III. Paris 1856. pag. 208.

auffallenden, der Form des Herzens entsprechenden Eindruck versehen; eine Verwachsung der Leber mit dem Zwerchfell bestand in diesem Falle nicht.

Während aber gerade der Schnüratrophie der Leber, die doch mehr ein anatomisches Curiosum darstellt und fast nur in so fern von praktischer Wichtigkeit ist [1]), als am Lebenden eine abgeschnürte Leber für eine vergrösserte Leber gehalten werden kann, nicht nur in Monographien, sondern auch in Lehrbüchern und Compendien eine ausführliche Erörterung zu Theil zu werden pflegt, finde ich diejenigen aus mechanischen Ursachen entstehenden Formveränderungen der Leber, welche vielleicht unter allen die häufigsten und jedenfalls in pathologisch-physiologischer Hinsicht die wichtigsten sind, nirgends genauer beschrieben oder in ihrer Bedeutung richtig gewürdigt, und nur aus vereinzelten Bemerkungen geht hervor, dass sie den Anatomen nicht ganz unbekannt sind. Es sind diess die Veränderungen an der convexen Oberfläche der Leber, welche durch Abnormitäten im Verhalten der Respirationsorgane herbeigeführt werden.

Für die Leber selbst und für ihre Function haben freilich diese Formveränderungen nur eine sehr geringe Bedeutung, und daraus erklärt es sich wohl, dass nicht nur die Vertreter der pathologischen Anatomie, sondern auch die Pathologen bisher denselben keine besondere Aufmerksamkeit, geschenkt haben. Aus dem Folgenden wird sich aber ergeben, dass die Berücksichtigung dieser Veränderungen in vielen Fällen einen grossen Werth für die Beurtheilung des Modus der Respiration in pathologischen Zuständen besitzt; und da demnach die mitzutheilenden Ergebnisse einen

---

1) Fälle, bei welchen in Folge der Compression durch Schnüren eine beträchtliche Atrophie der Leber im Ganzen bewirkt wird, wie sie Frerichs (l. c. S. 48, Fig. 7) darstellt, gehören gewiss zu den Seltenheiten. Noch seltener möchten die Fälle sein, in welchen durch Umklappen des die Gallenblase enthaltenden abgeschnürten Theiles eine Zerrung der Gallenausführungsgänge und damit Gallenstauung bewirkt wird, die zu extremem Ikterus oder selbst zu Icterus gravis führt. Vgl. Virchow, Gesammelte Abhandlungen, Frkfrt. 1856. S. 757. — Archiv für pathol. Anatomie, Bd. VIII. 1855. S. 360.

wenn auch kleinen und indirecten Beitrag zu diesem wichtigen und bisher keineswegs genügend behandelten Abschnitte der pathologischen Physiologie liefern, so sind sie vielleicht nicht ohne theoretische und praktische Bedeutung.

Durch Anomalien in dem Verhalten der Respirationsorgane kann das Verhalten der Leber in mannichfacher Weise modificirt werden. Wir wollen von den nicht mit Veränderungen der Form verbundenen Veränderungen der Lage, welche das Organ in Folge von Anomalien in der Stellung des Zwerchfells erleidet, absehen und nur die Veränderungen der Form berücksichtigen.

Bei sehr tiefem Stand des Zwerchfells im Ganzen oder auf der rechten Seite, wie er durch Lungenemphysem, rechtsseitige Pleuritis, Pneumothorax u. s. w. bewirkt wird, beobachtet man häufig eine Veränderung der Form der Leber, welche darin besteht, dass die nach Oben und Vorn sehende convexe Fläche sowohl von Oben als von Vorn her abgeplattet ist, so dass an der Stelle, an welcher Zwerchfell und vordere Bauchwand zusammenstossen, eine Art von annähernd rechtwinkliger, aber mehr oder weniger abgestumpfter Kante entsteht. Bei dieser Formveränderung handelt es sich augenscheinlich hauptsächlich um eine Verschiebung, nicht um eine Atrophie der Drüsensubstanz; die Entstehung derselben so wie ihre Bedeutung sind ohne weitere Auseinandersetzung verständlich.

Eine andere, sehr häufig vorkommende Art von Formanomalie, die mit Abnormitäten der Respirationsorgane zusammenhängt, besteht darin, dass die Leber an ihrer convexen Oberfläche deutliche Eindrücke von der inneren Fläche der Rippen zeigt. Man findet an der convexen Oberfläche längliche, einen starken Querfinger breite, einander parallel verlaufende, seichte Vertiefungen, in deren Grunde der Peritonæalüberzug oft leicht getrübt und verdickt ist. Zuweilen sind diese Vertiefungen sehr beträchtlich und in die Augen fallend, in anderen Fällen sind sie nur schwach angedeutet und verschwinden bald nach dem Herausnehmen des Organs, so dass dann die entsprechenden Stellen nur noch durch

die etwaigen Trübungen des Peritonæalüberzuges markirt sind. Bei sorgfältiger Vergleichung, bei welcher zu berücksichtigen ist, dass nach Eröffnung der Bauchhöhle die Leber eine Lageveränderung erleidet, ergiebt sich leicht, dass die vertieften Stellen den inneren Flächen der unteren Rippen genau entsprechen. Am Häufigsten sind nur die seitlichen Partien der Rippen in dieser Weise auf der Convexität der Leber abgedrückt; zuweilen aber finden sich auch Abdrücke der vorderen Theile, namentlich des Knorpels der 7. und der falschen Rippen, oder auch des ganzen unteren Rippenrandes und selbst eines Theiles des Brustbeins. In einzelnen Fällen, namentlich bei vergrösserter Leber, kommen auch Streifen auf der convexen Fläche des linken Leberlappens vor, die von den vorderen Theilen der linksseitigen Rippen herrühren.

Wir wollen die als Abdrücke der inneren Fläche der Rippen sich darstellenden Streifen als »Rippenstreifen« bezeichnen.

Mit Schnürstreifen sind diese Rippenstreifen bei einiger Aufmerksamkeit nicht zu verwechseln. Zunächst unterscheiden sie sich von denselben durch die weit geringere Breite, ferner dadurch, dass sie fast immer mehrfach und parallel verlaufend sich finden, endlich dadurch, dass sie in einer anderen Richtung verlaufen als die Schnürstreifen. In einzelnen Fällen habe ich Rippenstreifen und Schnürstreifen neben einander gefunden; beide bilden dann mit einander einen Winkel, dessen Grösse je nach der Stelle der Rippenstreifen verschieden ist und bis zu 70° und mehr betragen kann. Doch kommt es auch vor, dass in Folge festen Schnürens vorzugsweise der untere Rippenrand gegen die Leber angedrückt wird und sich auf der Oberfläche derselben durch eine Furche markirt; Cruveilhier bildet einen derartigen Fall ab [1]). Ob auch durch einen anhaltenden auf die unteren Rippen in einer ungewöhnlichen Ausdehnung gleichmässig ausgeübten äusseren Druck dieselben so gegen die Leber gedrängt werden können, dass mehrfache, den einzelnen Rippen entsprechende Furchen, die den be-

1) l. c. Livr. 29. Pl. 4. Fig. 1.

schriebenen ähnlich sein würden, entstehen können, erscheint mir zweifelhaft; bisher habe ich noch keinen in solcher Weise zu deutenden Fall beobachtet. — Uebrigens sind augenscheinlich von einzelnen Autoren die Rippenstreifen und selbst die später zu beschreibenden tieferen Furchen fälschlich für Folgen derartiger Compression, also für gleichwerthig mit Schnürstreifen, gehalten worden.

Während bei den Rippenstreifen es fraglich erscheinen kann, ob mehr Atrophie oder ob hauptsächlich Verdrängung der Drüsensubstanz stattfinde, ist die Atrophie deutlich ausgesprochen vorhanden bei einer dritten Art von Formveränderungen an der convexen Fläche der Leber, die ebenfalls von Anomalien der Respirationsorgane abhängig ist. Weniger häufig als die Rippenstreifen, aber immerhin keineswegs selten, kommen nämlich auf der convexen Oberfläche der Leber tiefere und dabei schmalere, rinnenförmige Furchen vor, die in ihrem Verlauf der Richtung der Rippen nur annähernd entsprechen. Dieselben sind ebenfalls gewöhnlich mehrfach vorhanden und verlaufen einander parallel an der Stelle der convexen Oberfläche, welche den seitlichen Partien der Rippen
4 anliegt. In einem Falle fanden sich vier unter einander parallel verlaufende, rinnenförmige Furchen von 5—8 Cm. Länge, 6—8 Mm. Breite, die eine derselben von 14 Mm. Tiefe, die anderen weniger tief. Der Theil der Oberfläche der Leber, welcher diese Furchen enthält, ist in einem senkrecht gegen die Richtung der Furchen geführten Durchschnitt in Fig. 1 in natürlicher Grösse dargestellt. — In anderen Fällen ist die Tiefe der Furchen nicht so bedeutend, während die Breite ungefähr die gleiche oder auch noch geringer ist. Die Zahl der parallel verlaufenden Furchen beträgt 2 bis 4; meist ist eine derselben besonders tief. Zuweilen kommen neben diesen tiefen und schmalen Furchen auch mehr oder weniger entwickelte Rippenstreifen vor, und gewöhnlich setzt sich dann das vordere Ende der Furchen in diese Streifen fort.

Während die oben beschriebenen Rippenstreifen auf den ersten Blick als Eindrücke erkannt werden, welche von der inneren Fläche der Rippen abhangen, lassen sich diese tieferen Furchen keines-

wegs in so einfacher Weise deuten. Zunächst nämlich pflegt, wie schon erwähnt wurde, ihre Lage und Richtung keineswegs ganz genau der Lage und Richtung der Rippen zu entsprechen; ausserdem ist die Breite derselben viel zu gering, ihre Tiefe viel zu beträchtlich, als dass sie als Abdrücke der inneren Fläche der Rippen aufgefasst werden könnten. Der Versuch, in der Leiche die convexe Oberfläche der Leber an das Zwerchfell und die innere Fläche der seitlichen Rippentheile zu adaptiren, zeigt sogleich, dass die Rippen nicht in diese Furchen passen.

Schon ältere Beobachter scheinen in der Deutung dieser Furchen auf Schwierigkeiten gestossen zu sein. Cruveilhier spricht sein Erstaunen darüber aus, dass manche Autoren es in Abrede gestellt hätten, dass die Eindrücke, durch welche zuweilen die Oberfläche der Leber gefurcht erscheine, das Resultat einer durch die Rippen ausgeübten Compression seien [1]); und wir müssten dieses Erstaunen gewiss für vollkommen gerechtfertigt halten, wenn es sich nur um die Deutung der flachen Rippenstreifen gehandelt hätte. Aber auch Cruveilhier scheint, seitdem er die tieferen und schmaleren Furchen kennen gelernt hatte, über die Entstehungsweise solcher Furchen zweifelhaft geworden zu sein: bei einer späteren Erwähnung derselben erklärt er sie für das Resultat »du plissement antéro-postérieur du diaphragme« [2]).

Alle Schwierigkeiten, welche zu verbieten scheinen diese tieferen Furchen als Eindrücke der Rippen aufzufassen, verschwinden sofort, wenn wir berücksichtigen, dass die Rippen während des Lebens bei den verschiedenen Phasen der Respiration keineswegs immer in der Stellung sich befinden, welche sie nach dem Tode zeigen. Werden in den Fällen, in welchen die Leber diese Furchen

---

1) l. c. Livr. 3. Pl. 5. Texte pag. 3.

2) l. c. Livr. 29. Pl. 4. Texte pag. 1. — Neuerlich giebt Cruveilhier an, dass ihn die Erklärung dieser Streifen einige Zeit gekostet habe. Er hält sie noch immer für Eindrücke der Falten des Zwerchfells und erklärt sie für die offenbare Folge zu starken Schnürens. Traité d'anat. path. génér. T. III. pag. 209.

darbietet, durch einen starken Druck von Aussen die unteren Rippen nach Innen gedrückt, so dass ihr unterer scharfer Rand etwas nach Innen gerichtet ist, so gelingt sofort die Adaption der Leber, und die unteren Rippenränder passen genau in die Furchen. Wir müssen demzufolge diese Furchen als Eindrücke der unteren Ränder der Rippen auffassen.

Ueber das histologische Verhalten der Leber an der Stelle dieser Furchenbildung wurde Folgendes constatirt. Der Peritonæalüberzug ist im Grunde der Furchen verdickt, das Leberparenchym atrophisch, indem die relative Menge der Leberzellen abgenommen hat, während die Bindesubstanz und die Gefässe vorherrschen. In zerzupften Präparaten aus der Nähe der Furchen sind die meist kernhaltigen Fetzen der Bindesubstanz der Leberläppchen in ungewöhnlich grosser Zahl vorhanden [1]). In der Tiefe der Furchen finden sich neben relativ normalen Leberzellen viele, welche in fettiger Degeneration begriffen sind, und noch zahlreichere, welche einfach verschrumpft sind, so dass ein Kern in denselben nicht mehr zu bemerken ist. In einem Falle, in welchem die tiefste Furche nur 7 Mm. Tiefe bei 3 Mm. Breite besass, wurden aus der Nähe der tiefsten Stelle der Furche Zellen entnommen und gemessen [2]); dieser Messung wurden aber nur solche Zellen unterworfen,

---

1) Vgl. über diese Gebilde Wagner, Beitrag zum normalen Bau der Leber. Archiv der Heilkunde 1860. S. 261. Fig. 17 u. 18.

2) Bei der Messung zahlreicher Gebilde von so unregelmässiger Form wie die Leberzellen muss natürlich auf eine Bestimmung des Volumens verzichtet werden, und auch die Auswahl eines zu messenden Durchmessers kann nicht wohl nach einem gleichmässigen Princip erfolgen. Aus nahe liegenden Gründen ist es aber auch bei Weitem bequemer, überhaupt nicht irgend einen Durchmesser der Zelle, sondern vielmehr die Projection derselben auf die Mikrometertheilung zu bestimmen. Es wurde daher bei jeder zu messenden Zelle gerade in der Lage, welche sie zufällig zur Mikrometertheilung einnahm, die Länge der Projection bestimmt. Solche Bestimmungen, wenn sie bei einer hinreichenden Zahl von Zellen vorgenommen werden, geben weit besser vergleichbare Mittelwerthe, als die Bestimmung wirklicher Durchmesser, deren Auswahl niemals von Willkür frei ist. Wenn an dieser Stelle und auch später in den folgenden Artikeln von dem Durchmesser oder sogar einfach von der Grösse der Zellen die Rede ist, so ist das eine Ungenauigkeit, die im Spraeh-

welche noch wohlerhalten waren, namentlich noch deutliche Contouren und einen deutlichen Kern besassen. Als Mittel aus 32 Messungen ergab sich der Durchmesser der Zellen = 20,8 Mmm. [1]), während an einer benachbarten nicht vertieften Stelle in der Nähe der Oberfläche der Durchmesser der Zellen im Mittel aus 32 Messungen = 24,3 Mmm. gefunden wurde. Berücksichtigt man, dass diese Zahlen, um das relative Verhältniss des Volumens der Zellen darzustellen, zur 3. Potenz erhoben werden müssten, so ergiebt sich für die Stelle der Furche eine beträchtliche Atrophie auch derjenigen Zellen, welche mikroskopisch noch durchaus wohlerhalten erschienen. — Bei einer Leber, welche einen seichten Schnürstreifen zeigte, bestimmte ich ebenfalls die Grösse der Zellen, welche unmittelbar an der Oberfläche in der Gegend der durch das Schnüren bewirkten Vertiefung sich fanden, und verglich dieselbe mit der Grösse der Zellen an anderen Stellen der gleichen Leber in der Nähe der Oberfläche. An der ersteren Stelle wurde der Durchmesser der Zellen im Mittel aus 42 Messungen = 21,5 Mmm., an anderen Stellen im Mittel aus 39 Messungen = 25,6 Mmm. gefunden. In der Gegend des Schnürstreifens fanden sich ausser den gemessenen wohlerhaltenen Zellen noch zahlreiche beträchtlich kleinere, welche theils kleine Fetttropfen, theils reichliche Mengen von körnigem Gallenfarbstoff enthielten und keinen Kern mehr erkennen liessen. — Aus der Vergleichung der Resultate dieser beiden Reihen von Messungen geht hervor, dass der Grad der Atrophie, welcher durch die beschriebenen vom unteren Rande der Rippen herrührenden Furchen bewirkt wird, ungefähr demjenigen entspricht, welcher durch einen flachen Schnürstreifen entsteht; doch ist zu bemerken, dass im ersteren Falle die Zahl der dege-

---

gebrauch ihre Entschuldigung findet; in Wirklichkeit ist immer die Projection gemeint.

1) Ich ziehe es vor, bei mikrometrischen Messungen, statt mit Bruchtheilen von Millimetern oder Linien zu rechnen, nach dem Vorschlage von Harting als Mass das Mikromillimeter (1 Mmm. = $^1/_{1000}$ Mm.) anzuwenden. Vgl. Harting, Das Mikroskop. Deutsch von Theile. Brschwg. 1859. S. 506.

nerirten oder verschrumpften Zellen beträchtlicher war als in dem anderen.

Untersucht man feine Querschnitte durch die Stelle der Furchen bei schwacher Vergrösserung, so findet man auch die Leberläppchen in Form und Grösse verändert. Dieselben sind in der nächsten Umgebung der Furche in Folge des Drucks gleichsam abgeplattet, so dass sie, während der der Oberfläche parallel laufende Durchmesser annähernd dem entsprechenden Durchmesser der Läppchen an anderen Stellen der Oberfläche gleich ist, in dem senkrecht zur Oberfläche gerichteten Durchmesser beträchtlich verkleinert
4 sind. In dem zuerst erwähnten Falle verhielt sich der Flächeninhalt des Durchschnitts der Leberläppchen in der Nähe der Furche zu dem Flächeninhalt des Durchschnitts der Läppchen an anderen Stellen der Oberfläche im Mittel wie 1 : 2,3; es war mithin in der Nähe der Furche der Durchschnitt der Läppchen auf weniger als die Hälfte verkleinert [1]).

Nach dieser Feststellung des Thatsächlichen wollen wir versuchen die Bedingungen aufzufinden, welche für das Zustandekommen der Rippenstreifen so wie der tieferen Furchen erforderlich sind. In dieser Beziehung ist zunächst von Wichtigkeit, dass die Streifen sowohl wie die Furchen niemals bei Individuen sich finden, deren Respirationsorgane ganz normal sich verhalten.

Diese Thatsache kann, wie mir scheint, zur Entscheidung eines bisher noch streitigen Punktes der Lehre vom Mechanismus

---

1) Die Vergleichung der Grösse der Leberläppchen an verschiedenen Stellen der Leber bietet mehrfache Schwierigkeiten dar, theils weil die einzelnen Läppchen keineswegs nach allen Seiten hin deutlich abgegrenzt werden können, theils weil die Form derselben sehr unregelmässig ist. Eine Vergleichung der Volumina war daher nicht möglich. Um aber wenigstens eine Vergleichung des Flächeninhalts der Querschnitte möglich zu machen, wurde von jedem Läppchen der grösste Durchmesser und ausserdem der grösste auf diesem senkrecht stehende Durchmesser bestimmt; der Flächeninhalt wurde als eine Ellipse berechnet, für welche diese beiden Durchmesser als Achsen angenommen wurden. Diese Berechnung ist bei der mannichfachen Form der Läppchen keineswegs genau, aber bei zahlreichen Messungen doch bis zu solcher Annäherung richtig, dass eine Vergleichung möglich ist.

der Inspiration unter physiologischen Verhältnissen wesentlich beitragen. Wenn das Zwerchfell bei seiner Contraction sich abflachen soll, ohne dass die unteren Rippen gleichzeitig einwärts gezogen werden, so ist eine Fixirung dieser unteren Rippen erforderlich; die Annahme einzelner Physiologen, dass eine solche Fixirung der Rippen nicht nöthig sei, oder dass die Contraction des Zwerchfells an und für sich die untere Thoraxapertur erweitern könne, beruht auf einer unvollkommenen Einsicht in die bestehenden Verhältnisse. Die Frage nach dem Mechanismus dieser relativen Fixirung der Zwerchfellsursprünge ist bisher keineswegs in einstimmiger Weise beantwortet worden. Nach der einen Ansicht ist es der Druck der von dem herabsteigenden Zwerchfell gegen die untere Apertur des Thorax gedrängten Baucheingeweide, welcher die Feststellung resp. Auswärtsbewegung der unteren Rippen bewirkt; nach der anderen Auffassung wird die Fixirung resp. Auswärts- und Aufwärtsbewegung der unteren Rippen durch Muskelaction (Mm. intercostales, serratus posticus inferior (Henle), levatores costarum [Luschka]) zu Stande gebracht. Neben den anderweitigen Bedenken, welche die erstere Annahme unzulässig erscheinen lassen, möchte auch die eben angeführte Thatsache von entscheidender Bedeutung sein. Würde wirklich bei jeder Inspiration die Leber so stark gegen die innere Fläche der unteren Rippen gedrängt, dass dadurch eine Auswärtsbewegung der letzteren zu Stande käme, so müsste nothwendig vorausgesetzt werden, dass ein so nachgiebiges, durch jeden anhaltenden oder häufig wiederkehrenden Druck in seiner Form modificirbares Organ bei jedem Menschen die Spuren dieser Einwirkung zeigen werde. Wird dagegen die Fixirung resp. Auswärtsbewegung der unteren Rippen durch Muskelaction ausgeführt, so ist bei normalem anatomischem und functionellem Verhalten der Respirationsorgane während der Inspiration kein Moment gegeben, durch welches ein übermässig starker Druck zwischen der inneren Fläche der Rippen und der convexen Oberfläche der Leber bewirkt werden könnte.

Da die gewöhnliche Exspiration ohne Muskelaction erfolgt,

indem die verschiedenen durch die directe oder indirecte Wirkung der Inspirationsmuskeln aus der Gleichgewichtslage verschobenen Theile vermöge ihrer Elasticität wieder in dieselbe zurückkehren, so fehlt auch bei der normalen Exspiration jede Veranlassung zur Entstehung von Rippenstreifen.

Selbst bei sehr beträchtlichen Volumsvergrösserungen der Leber, bei welchen dieselbe das rechte Hypochondrium übermässig ausfüllt, fehlen, wie ich mich wiederholt überzeugt habe, die Rippenstreifen, wenn keine Anomalien der Respirationsorgane vorhanden sind.

Auf ein für das Zustandekommen der Rippenstreifen und der tieferen Furchen wichtiges Moment hat Donders aufmerksam gemacht. Da bei der Inspiration durch die Abflachung des Zwerchfells die Leber abwärts gedrängt wird, während die seitlichen Rippentheile sich heben, so muss die Berührungsstelle zwischen Rippen und Leber durch die verschiedenen Phasen der Respiration einem beständigen Wechsel unterliegen. Eine sichtbare Einwirkung der Rippen auf die Leber ist aber eher zu erwarten, wenn die Rippen immer auf die gleiche Stelle der Leber einwirken, als wenn diese Stelle wechselt; und aus diesem Grunde muss man vermuthen, dass die Rippenstreifen und die tieferen Furchen vorzugsweise dann zu Stande kommen, wenn das Zwerchfell unbeweglich oder wenig beweglich ist. In seiner Arbeit über die Bewegung der Lunge und des Herzens bei der Respiration [1]) erwähnt Donders bei Gelegenheit der Besprechung der Spuren, welche bei aufgehobener Verschiebung der Lungen die Rippen und Zwischenrippenräume auf der Lungenoberfläche bewirken, auch der Rippeneindrücke an der Leber und erklärt dieselben aus der verhinderten Senkung des Zwerchfells rechterseits in Folge von Verwachsung der Lunge in ihrer ganzen Höhe oder bloss an ihrem unteren Theile. Gegen diese Argumentation lässt sich jedoch zunächst der Einwand erheben, dass die bei oberflächlicher theoretischer Betrachtung viel-

1) Zeitschrift für rationelle Medicin. Neue Folge. 3. Band. 1853. S. 48.

leicht plausibel erscheinende Annahme, bei Verwachsung der Lunge ohne weitere Anomalie derselben sei das Herabsteigen des Zwerchfells vollständig aufgehoben, sowohl bei einer genaueren theoretischen als bei einer directen Prüfung sich als zu weit gehend herausstellen würde. Ausserdem sprechen die Thatsachen keineswegs zu Gunsten derselben: ich habe zwar oft Rippenstreifen gefunden neben Verwachsungen der rechten Lunge, aber niemals ohne dass anderweitige Anomalien vorhanden gewesen wären, welche das Zustandekommen derselben erklärt hätten; und zuweilen habe ich bei vollständiger alter Verwachsung die Rippenstreifen vermisst. Das Verwachsen- oder Freisein der Lunge scheint daher für die Entstehung der Rippenstreifen ohne Bedeutung zu sein. — Anders verhält es sich mit der grösseren oder geringeren Beweglichkeit des Zwerchfells. Auf Grund thatsächlicher Erfahrungen halte ich die Verminderung der Beweglichkeit des Zwerchfells für ein Moment, welches die Entstehung der Rippenstreifen wesentlich begünstigt und möglicherweise sogar für die Entstehung der höheren Grade derselben nothwendige Bedingung ist; an und für sich aber scheint auch die Aufhebung der Beweglichkeit des Zwerchfells nicht auszureichen um Rippenstreifen zu Stande zu bringen.

Wenden wir uns nun zur Betrachtung der Verhältnisse, welche als die eigentlichen Ursachen der Rippenstreifen anzusehen sind.

Während bei der Inspiration unter normalen Verhältnissen eine Verstärkung des gegenseitigen Druckes zwischen der convexen Fläche der Leber und der Rippen nicht stattfindet, gestaltet sich das Verhältniss anders in manchen pathologischen Zuständen. — Setzen wir voraus, es erfolge eine energische Inspirationsbewegung, während in Folge von Verschliessung der Luftwege ein Eindringen von Luft in den Thoraxraum unmöglich wäre, so muss eine Verdünnung der im Innern des Thorax enthaltenen Luft stattfinden; der Thoraxraum kann durch die Inspirationsbewegung unter diesen Umständen nur so weit vergrössert werden, als die Wirkung der contrahirten Inspirationsmuskeln dem Ueberschuss des äusseren Luftdrucks das Gleichgewicht hält. Das Zwerchfell steigt dabei

nur um ein Geringes herab; die Wölbung desselben wird in Folge des luftverdünnten Raumes oberhalb gewissermassen in ihrer Stellung fixirt. Erfolgt aber unter solchen Umständen eine Contraction dieses Muskels, so stellen die gewölbten Theile desselben den relativ festen Punkt dar; die Theile, von denen die mächtigen Muskelbündel entspringen, werden, so weit sie beweglich sind, in der Richtung des Verlaufs der Muskelbündel bewegt. Es werden somit die unteren Rippen und das Sternum mit grosser Gewalt nach Oben und Innen gezogen. Zu dieser von dem Zwerchfell direct auf die untere Apertur des Thorax ausgeübten Wirkung kommt noch bei einer starken Contraction des Zwerchfells die Wirkung des überwiegenden äusseren Luftdrucks, durch welche die Thoraxwand, so weit sie beweglich ist, von Aussen nach Innen gedrängt wird. — Ist der Eintritt von Luft in den Thoraxraum nicht gänzlich verhindert, sondern nur abnorm erschwert, so muss die gleiche Einwirkung auf die untere Apertur des Thorax, aber freilich in einem geringeren, dem Grade der Erschwerung des Lufteintritts entsprechenden Masse stattfinden. Und in der That sehen wir bei allen Formen von Stenose des Larynx oder der Trachea, bei welchen die Inspiration beträchtlich erschwert ist, ferner aber auch bei allen Verengerungen zahlreicher grösserer oder kleinerer Bronchien während jeder Inspiration eine Einziehung der unteren Rippen und des Epigastrium erfolgen, und der Grad dieser Einziehung gilt mit Recht, namentlich bei Kindern, welche an Croup oder an Bronchitis capillaris leiden, als einer der wichtigsten Anhaltspunkte für die Prognose so wie für die Feststellung der therapeutischen Indicationen. Dass diese Einziehung in vielen Fällen vorzugsweise deutlich als Einziehung des Epigastrium sich manifestirt, beruht wohl hauptsächlich darauf, dass die Rippen an und für sich schwerer beweglich sind und ausserdem noch während der Inspiration durch anderweitige Muskelaction einigermassen fixirt werden, während auf den leichtbeweglichen Schwertfortsatz des Sternum keine directe Einwirkung anderweitiger Muskeln stattfindet; doch ist bei einigermassen hochgradiger Behinderung der

Inspiration auch die Einziehung der unteren Rippen in ausgesprochener Weise vorhanden. — Diese Einwärtsziehung der Rippen resp. des unteren Theiles des Sternum muss nothwendig einen stärkeren Druck auf die Oberfläche der Leber ausüben.

In starken Inspirationsbewegungen neben gleichzeitiger Behinderung des Eintritts der Luft in die Lungen ist also ein Moment gegeben, durch welches Rippenstreifen auf der convexen Oberfläche der Leber bewirkt werden können. — Selbstverständlich ist es übrigens, dass in der angeführten Weise durch Inspirationsbewegungen bei behindertem Eintritt der Luft niemals die tieferen vom unteren Rippenrande herrührenden Furchen bewirkt werden können, da die Zacken des Zwerchfells so an die Rippen befestigt sind, dass sie vorzugsweise den oberen Rand nach Oben und Innen ziehen müssen.

Im Allgemeinen scheinen die von Behinderung der Inspiration abhängigen Rippenstreifen niemals besonders stark zu sein; und es ist diess einigermassen verständlich, da in dem bei gehemmter Inspiration nur wenig verengerten Bauchraum die Leber hinreichenden Raum zum Ausweichen findet. Der folgende Fall, von dem ich nur die hierher gehörigen Punkte kurz mittheile, zeigt besonders deutlich, dass auch die hochgradigste Behinderung der Inspiration nur schwache Rippenstreifen erzeugt.

6 Bei einem Manne hatte sich eine von der Umgebung der Epiglottis ausgehende massenhafte carcinomatöse Wucherung einerseits nach dem Pharynx und den seitlichen Theilen des weichen Gaumens, andererseits nach dem Kehlkopf hin entwickelt, so dass der Zugang zur oberen Apertur des letzteren nur noch in einer unregelmässigen Spalte bestand; ausserdem senkte sich von Oben herab in den Kehlkopf hinein und zwischen die Stimmbänder ein polypöser Theil der Geschwulstmasse, welcher zapfenartig die Kehlkopfshöhle verschloss. Die Dyspnoe war so hochgradig gewesen, dass nur durch die Tracheotomie das Leben auf einige Zeit hatte verlängert werden können. Bei der Untersuchung an der Leiche erschien es unzweifelhaft, dass die Geschwulstmasse und namentlich der in die Kehlkopfshöhle hineinragende zapfenartige Körper vorzugsweise die Inspiration behindert haben musste, während die Exspiration allem Anschein nach noch ziemlich frei hatte erfolgen können. Die Lungen enthielten einige kleine Krebsknoten,

waren emphysematisch, so dass das Zwerchfell abnorm tief stand. Die Leber war gross (Gewicht = 1840 Grms), von fester Consistenz, zeigte auf ihrer convexen Fläche die oben erwähnte Bildung einer Kante an der dem Zusammenstoss des Zwerchfells mit der vorderen Bauchwand entsprechenden Stelle. Rippenstreifen waren sowohl seitlich als vorn deutlich vorhanden, aber nur sehr seicht und nach dem Herausnehmen fast nur noch durch die an der Stelle der Verticfungen sich findende Trübung des Peritonæalüberzuges angedeutet. Ueber zwei sehr kleine Krebsknoten in der Leber wird später ausführlich berichtet werden.

Von weit grösserer Bedeutung als die Erschwerung der Inspiration ist für das Zustandekommen der in Frage stehenden Formveränderungen auf der convexen Fläche der Leber die Erschwerung der Exspiration. Ist die Exspiration behindert, so werden zur Ausführung derselben Muskelkräfte in Anwendung gezogen, und zwar wird durch die combinirte Wirkung sämmtlicher Bauchmuskeln einestheils der Bauchraum verkleinert und dadurch der Inhalt desselben aufwärts gegen das Zwerchfell gedrängt, anderentheils aber auch die unteren Rippen nach Innen gezogen und dadurch eine Verkleinerung des Thoraxraumes im Querdurchmesser bewirkt. Die energische Verkleinerung des Raumes der Bauchhöhle, welche nur dadurch exspiratorisch wirkt, dass die Baucheingeweide gegen das Zwerchfell getrieben werden, hat nothwendigerweise auch die Folge, dass die Leber stärker als unter normalen Verhältnissen gegen die seitlichen und vorderen Wandungen gedrängt wird; und da gleichzeitig die Rippen nach Innen gezogen werden, so muss bei einer solchen durch Muskelwirkung ausgeführten Exspiration nothwendig der von Seiten der Rippen auf die Leber ausgeübte Druck abnorm stark sein. Die Verstärkung des Druckes ist um so beträchtlicher, je mehr die Exspiration erschwert ist; sie ist am Grössten in den Fällen, in welchen trotz energischer Action der Exspirationsmuskeln das Zwerchfell doch nur wenig aufwärts getrieben werden kann; und zugleich ist in solchen Fällen die Leber im Verhältniss zu den Rippen so fixirt, dass der Druck der letzteren immer die gleiche Stelle der Leberoberfläche trifft. In Fällen von erschwerter Exspiration bei dauerndem Tief-

stand des Zwerchfells finden sich fast ausnahmslos stark ausgeprägte Rippenstreifen, und namentlich bei Emphysem höheren Grades werden sie kaum jemals vermisst. Da das Emphysem in hiesiger Gegend in allen Schichten der Gesellschaft auffallend häufig vorkommt [1]), so erklärt sich daraus vielleicht zur Genüge der Umstand, dass mir hier diese Rippenstreifen in viel grösserer relativer Häufigkeit zur Beobachtung kommen, als ich sie an anderen Orten gesehen zu haben mich erinnere.

Die Rippenstreifen können in Fällen, in welchen hochgradige Erschwerung der Exspiration vorliegt, sehr schnell zu Stande kommen.

Bei einem früher gesunden, 3½ Jahre alten Knaben, der an Scharlach mit diphtheritischer Angina am 10. Tage gestorben war, und bei dem in der letzten Zeit des Lebens hochgradige Dyspnoe beobachtet worden war, fand sich bei der Obduction sehr geringe Retraction der Lungen nach Eröffnung des Thorax, das Volumen der Lungen beträchtlich die Norm übersteigend, in den oberen und den vorderen Partien Alveolarektasie, daneben kleinere und grössere atelektatische Stellen, am unteren Rande der rechten Lunge subpleurales Emphysem. Die Leber, die noch in anderer Beziehung von besonderem Interesse war, zeigte auf der convexen Fläche Abdrücke der Rippen und der Rippenknorpel bis zum Sternum.

Auch bei Neugebornen, die einige Zeit gelebt und geathmet haben, kommen Rippenstreifen vor.

---

1) Ich kann die Häufigkeit des Emphysems in hiesiger Gegend nicht, wie es gewöhnlich geschieht, mit dem Bergsteigen oder mit der Beschäftigung in den Weinbergen (vgl. Köhler, das gesunde und kranke Leben in der Stadt Tübingen. Tbgn. 1860. S. 22) in Zusammenhang bringen, denn auch in den höheren Ständen ist das Emphysem, wenn auch seltener als bei der Weingärtnerbevölkerung, doch in ganz auffallender Weise häufiger als in anderen Gegenden. Es scheint mir vielmehr eine wichtige Prädisposition zur Entstehung des Emphysems durch die endemische Vergrösserung der Schilddrüse gegeben zu sein, die hier so verbreitet vorkommt, dass ich nur selten bei Obductionen eine Schilddrüse finde, deren Grösse die Norm nicht beträchtlich überschritte. In welcher Weise eine Stenose der Trachea, wie ich sie hier sehr häufig an der Leiche wie am Lebenden als Folge der Struma zu constatiren Gelegenheit habe, zur Entstehung von Lungenemphysem beitragen kann, ist leicht verständlich; doch würde die ausführliche Erörterung zu weit führen.

8 Ein scheintodt geborenes Kind war nur durch lange fortgesetzte Belebungsversuche und namentlich durch wiederholtes Einblasen von Luft zu spontanem Athmen gebracht worden; doch war trotz kräftiger Muskelaction niemals eine ausgiebige Respiration zu Stande gekommen. Das Kind konnte nicht saugen, alle Nahrung musste ihm eingeflösst werden, und am 5. Tage nach der Geburt ging es zu Grunde.

Obduction: Die Fontanellen von normalem Verhalten; auf dem rechten Scheitelbein etwas Extravasat zwischen Periost und Knochen; im Sinus longitudinalis dunkles zum Theil geronnenes Blut. In der linken Grosshirnhemisphäre, dem mittleren und hinteren Lappen entsprechend, ein sehr umfangreiches, aus dunklem geronnenem Blut bestehendes Extravasat, welches sich von der convexen Oberfläche bis zur Schädelbasis erstreckt und tief in die Gehirnsubstanz eingreift. — Die linke Pleurahöhle enthält etwa 4 Unzen eiteriger Flüssigkeit; dieselbe besteht mikroskopisch hauptsächlich aus Eiterkörperchen, die in weit vorgeschrittener Schrumpfung und Degeneration begriffen sind und auch bei Zusatz von Wasser oder von Essigsäure keine Kerne mehr erkennen lassen; ausserdem enthält dieselbe reichlichen albuminösen und fettigen Detritus und zahlreiche kleine wohlausgebildete Hæmatoidinkrystalle. Die linke Lunge ist gegen die Wirbelsäule gedrängt, von geringem Luftgehalt, aber nirgends ganz luftleer. In der rechten Pleurahöhle ist eine geringe Menge ähnlicher Flüssigkeit vorhanden; der obere und mittlere Lappen der Lunge übermässig ausgedehnt, der untere zum Theil atelektatisch, so dass einzelne kleine ausgeschnittene Stücke im Wasser untersinken. — Das Zwerchfell tiefstehend. — Das Herz von normalem Verhalten, in den Höhlen reichliche dunkle schlaffe Coagula. — Auf der Oberfläche der Milz eine dünne fibrinöse Auflagerung. — In beiden Nieren Harnsäureinfarct. — Die Leber von normaler Grösse, überragt beträchtlich den Rippenbogen. Auf der convexen Oberfläche deutliche Rippenstreifen, besonders der untere Rippenrand stark abgedrückt; Verdickung des Peritonæalüberzugs ist nicht bemerkbar, nach Vorn und Oben eine Andeutung von Kantenbildung. Die Leber blutreich, von normaler Consistenz und Färbung, nur einzelne kleine Stellen des Parenchyms intensiv gelb gefärbt. — Die übrigen Organe normal.

Die weit vorgeschrittene Umwandlung des pleuritischen Exsudats in diesem Falle setzte es ausser Zweifel, dass dasselbe schon während des intrauterinen Lebens bestanden hatte. Die Gehirnhæmorrhagie war wahrscheinlich neueren Ursprungs. Die Bildung der Rippenstreifen musste nothwendig im Laufe von 5 Tagen erfolgt sein.

9 Ein anderes Mal fand ich sehr deutlich markirte Rippen-

streifen bei einem Kinde, welches 16 Tage nach der Geburt an Brechdurchfall gestorben war. Bei Eröffnung des Thorax zeigten sich die Lungen abnorm stark ausgedehnt, retrahirten sich gar nicht; in den Bronchien fanden sich gelblichweisse krümliche Massen von ganz gleicher Beschaffenheit wie die im Magen vorhandenen. Offenbar waren dieselben durch Inspiration während des Erbrechens in die Bronchien gelangt und hatten Verschliessung derselben bewirkt. Die Leber war von etwas verminderter Consistenz.

In Betreff der Frage nach der Entstehung der von dem unteren Rande der Rippen abhängigen tieferen und schmaleren Furchen sind wir auf die während einer forcirten Exspiration stattfindenden Muskelwirkungen angewiesen; und da die Wirkungen der verschiedenen der Exspiration zu Gebote stehenden Muskeln in mannichfacher Weise sich combiniren und sich gegenseitig modificiren, so wird die Lösung der Frage beträchtlich schwieriger. Offenbar ist für das Zustandekommen der in Rede stehenden Furchen nicht nur erforderlich, dass die unteren Rippen stark nach Innen gezogen werden, sondern auch, dass der untere Rand derselben etwas nach Innen gerichtet und in dieser Stellung in die Leber eingedrückt werde. Ich glaube diese doppelte Wirkung von einer übermässig starken combinirten Action der schiefen und des queren Bauchmuskels bei behindertem Aufwärtssteigen des Zwerchfells ableiten zu können. Und zwar würde der Musculus tranversus abdominis vorzugsweise als derjenige zu betrachten sein, welcher die übermässig starke Einwärtsziehung der Rippen bewirkt, während durch die gleichzeitige Action des von dem M. obliquus internus der anderen Seite unterstützten M. obliquus externus die Rippen die Stellung erhalten, bei welcher ein Andrängen ihres unteren Randes gegen die Leber ermöglicht und gleichzeitig durch Abwärts-Einwärts-Bewegung derselben bewirkt wird.

Für das Zustandekommen der Wirkung auf die Leber ist zunächst erforderlich, dass das Zwerchfell den andrängenden Bauch-eingeweiden einen beträchtlichen Widerstand entgegensetzt, da sonst die Leber durch Ausweichen nach Oben dem von den einzelnen Rippen auf bestimmte Stellen ihrer Oberfläche ausgeübten Druck

entgehen würde. Ausserdem aber ergiebt sich aus der Betrachtung der Richtung, in welcher die Muskelbündel des M. obliquus externus verlaufen, dass bei gewöhnlicher Stellung der Linea alba dieser Muskel weit weniger zu einer Einwärtsziehung der unteren Rippenränder geeignet ist, als wenn die Linea alba mehr der Wirbelsäule genähert und damit der Zug der Muskelbündel mehr nach Hinten gerichtet würde. Diese letztere Veränderung der Richtung der Muskelwirkung wird aber durch die Action des M. transversus bewirkt.

Luschka [1]) verlegt den Ursprung des M. transversus in die Linea alba; und so lange es sich um diejenige Wirkung des Muskels handelt, welche in der Einwärtsziehung der unteren Rippen besteht, ist diese Auffassung ohne Zweifel die naturgemässe. Aber diese Wirkung ist nicht die einzige, welche der Muskel ausübt, und auch keineswegs diejenige, welche am Häufigsten in Frage kommt. Vielmehr ist der M. transversus auch, wie Ludwig [2]) hervorgehoben hat und Luschka ebenfalls ausführt, als ein wahrer Antagonist des Zwerchfells zu betrachten, indem vorzugsweise durch seine Contraction der Bauchinhalt zusammengepresst und das Zwerchfell emporgedrängt wird. Bei dieser Function stellen aber für den oberen Theil des Muskels die unteren Rippen die relativ festen Punkte dar, und die Linea alba ist, analog wie für das Zwerchfell unter normalen Verhältnissen seine Wölbung, der bewegliche Theil. Die letztere Auffassung ist die einfachere für alle Fälle, in welchen nicht aussergewöhnlich hochgradige Hindernisse für den Luftaustritt vorhanden sind. Sind aber sehr beträchtliche Hindernisse vorhanden, welche das Emporsteigen des Zwerchfells unmöglich machen, so treten beiderlei Wirkungsweisen des M. transversus gleichzeitig auf. Nachdem der Bauchinhalt möglichst stark comprimirt worden ist, kann eine weitere Contraction des Muskels nur noch eine Bewegung der entsprechenden Rippen be-

1) Anatomie des Menschen. Band II. Abthlg. 1. Tübingen 1863. S. 113.
2) Lehrbuch der Physiologie. 2. Band. 2. Aufl. 1861. S. 485.

wirken, in analoger Weise, wie die Contractionen des Zwerchfells, wenn das Herabsteigen des gewölbten Theiles gehemmt ist, nur noch Bewegungen der gleichen Rippen bewirken können. Das gleichzeitige Eintreten von beiderlei Wirkungsweisen des M. transversus kommt bei Individuen, bei welchen die Exspiration in ungewöhnlichem Grade behindert ist, nicht selten zur Beobachtung. Man bemerkt dann, während die unteren Rippen einwärts gezogen werden, zugleich eine sehr beträchtliche Einziehung des Bauches, bei welcher namentlich oberhalb des Nabels eine tiefe Querfurche entsteht. Diese tiefe Einziehung fand bei mehreren Kranken der hiesigen Klinik in exquisiter Weise bei jeder Exspiration statt. Luschka erwähnt dieselbe [1]), und Schmidtlein hat zwei der beobachteten Fälle genauer beschrieben [2]). Diese beträchtliche Einziehung oberhalb des Nabels bewirkt aber eine Veränderung der Lage des festen Punktes für den M. obliquus externus, indem derselbe in der Richtung nach Hinten gegen die Wirbelsäule verschoben wird; und diese Lagenveränderung ist es vorzugsweise, was den letzteren Muskel befähigt, bei seiner Contraction eine Einwärtsdrehung des unteren Randes der Rippen und damit jene tieferen Furchen in der Leber hervorzubringen.

Ich bin im Stande, der Beschreibung des zweiten von Schmidtlein veröffentlichten Falles einen Zusatz hinzuzufügen, aus welchem hervorgeht, dass die von jenem Autor näher auseinandergesetzte Auffassung der Wirkungsweise des M. transversus abdominis bei erschwerter Exspiration und meine Auffassung der Bedeutung der tieferen Furchen auf der convexen Oberfläche der Leber in vollster Uebereinstimmung sich befinden und gewissermassen sich gegenseitig bestätigen.

Der Fall betraf einen Kranken (Ehmann) mit Laryngostenose, bei welchem die oben angeführte Wirkungsweise der Bauchmuskeln bei jeder

---

1) l. c. S. 121.

2) Ueber die exspiratorische Thätigkeit des queren Bauchmuskels. Deutsche Klinik 1863. Nro. 39.

Exspiration in ausgesprochener Weise stattfand. Nachdem bei demselben die Tracheotomie gemacht worden war, hörte jene Action der Bauchmuskeln sofort vollständig auf, und es erfolgte ein relativ normales Athmen. — Der Kranke ging später an der allmälig weiterschreitenden Lungenphthisis zu Grunde, und am 5. Novbr. 1862 wurde die Obduction gemacht. Die hinteren Insertionen der wahren Stimmbänder sind abgelöst durch einen beiderseits sehr beträchtlichen Substanzverlust, welcher der Basis der Giessbeckenknorpel und dem oberen Theil der Platte des Ringknorpels entspricht; der letztere ist an dieser Stelle vom Perichondrium entblösst und rauh anzufühlen. Die rechte Lunge ist in ihrem ganzen Umfange mit der Thoraxwand verwachsen; im oberen Theil des oberen Lappens eine faustgrosse Caverne mit unregelmässigen fetzigen Wandungen, über welche feste Stränge prominiren; in die Caverne münden sehr zahlreiche grössere und kleinere Zweige des oberen Bronchialastes; das übrige Gewebe der Lunge mit sehr zahlreichen discreten oder zu Gruppen vereinigten miliaren Knötchen durchsetzt; an einzelnen Stellen umfangreichere Infiltrationen, die auf dem Durchschnitt gelatinös, aber doch leicht granulirt erscheinen. Die linke Lunge nur in den oberen Partien fest adhärirend; auf der vorderen Fläche des oberen Lappens zahlreiche tiefe strahlige Einziehungen, die durch festes, narbig retrahirtes Bindegewebe gebildet werden; das zunächst angrenzende Lungengewebe zeigt enorme Erweiterung der Alveolen; an mehreren Stellen findet sich subpleurales Emphysem; die dadurch gebildeten Blasen erreichen Haselnuss- bis Wallnussgrösse; auch die vorderen und unteren Ränder so wie die nicht infiltrirten Theile der Lungenspitze zeigen hochgradige Alveolarektasie. — Im Dickdarm mehrfache querverlaufende Substanzverluste in der Schleimhaut mit fetzigem Grunde und übergreifenden Rändern; im Dünndarm keine Geschwüre. — Die Leber klein, von fester Consistenz, sehr blutreich, von dunkelrother Farbe, die Mitte der Läppchen besonders dunkel gefärbt. Auf der convexen Oberfläche finden sich zwei einander parallel verlaufende tiefe und schmale Furchen und neben denselben noch einige flache, den Furchen parallele Rippenstreifen.

Auch in allen anderen Fällen, in welchen die beschriebenen Furchen an der Oberfläche der Leber gefunden wurden, hatte während des Lebens hochgradige Erschwerung der Exspiration bestanden. Da überhaupt diese tieferen und schmaleren, von dem unteren Rande der Rippen herrührenden Furchen nur in Folge forcirter Exspiration zu Stande kommen, so dürfte es zweckmässig erscheinen, dieselben als »Exspirationsfurchen« zu bezeichnen. Sie sind ein wichtiges Zeichen, insofern durch die Gegenwart derselben in der Leiche noch der Beweis geliefert wird,

dass bei Lebzeiten während längerer Zeit die Exspiration in sehr beträchtlichem Grade behindert war, und dass eine excessive Action der Bauchmuskeln stattgefunden hat.

Mit einigen Worten will ich noch die Zustände der Leber erwähnen, welche die Entstehung der Rippenstreifen und der Exspirationsfurchen erleichtern oder erschweren. Ich habe bereits erwähnt, dass abnorme Grösse der Leber nicht ausreicht, um die Entstehung derselben zu veranlassen; ich halte es aber freilich für wahrscheinlich, dass bei einer beträchtlichen Vergrösserung der Leber die Rippenstreifen leichter zu Stande kommen, als bei Lebern von normalem oder selbst vermindertem Volumen; entscheidende Thatsachen besitze ich in Betreff dieses Punktes nicht. — Dagegen geht der ebenfalls a priori vorauszusetzende Einfluss der Consistenz der Leber aus meinen bisherigen Beobachtungen in sehr deutlicher Weise hervor. In Lebern von weicher Consistenz findet man oft sehr starke Abdrücke der Rippen, in deren Grunde der Peritonæalüberzug nicht die geringste Trübung oder Verdickung zeigt, und zwar zuweilen bei Individuen, bei welchen eine wesentliche Erschwerung der Respiration erst in den letzten Tagen des Lebens eingetreten war; und wenn wir berücksichtigen, dass, wie eine
2 oben angeführte Beobachtung zu zeigen scheint, noch nach dem Tode die sich aufblähenden Därme Eindrücke in der Leber bewirken können, so müssen wir es auch für möglich halten, dass leichte Rippenstreifen noch während der Agonie zu Stande kommen; aber ohne Zweifel ist diese Möglichkeit nur bei sehr weicher Consistenz der Leber vorhanden. — Harte Lebern zeigen im Gegentheil zuweilen der inneren Fläche der Rippen entsprechende Verdickungen und Trübungen des Peritonæalüberzuges, während die Eindrücke nur sehr flach oder gar nicht bemerkbar sind. Zuweilen kommt es sogar vor, dass in Fällen, in welchen der Befund in den Respirationsorganen auf eine beträchtliche Erschwerung der Exspiration schliessen und demnach das Vorhandensein von Rippenstreifen oder Exspirationsfurchen erwarten liess, bei sehr fester Consistenz der Leber keine Spur davon gefunden wird.

Aus diesen Auseinandersetzungen ergeben sich folgende Schlüsse:

1. Die Entstehung von Rippenstreifen und Exspirationsfurchen auf der convexen Oberfläche der Leber wird begünstigt durch Verminderung der Beweglichkeit des Zwerchfells; daher finden sich dieselben vorzugsweise häufig bei tiefem Stande des Zwerchfells.

2. Rippenstreifen können entstehen, wenn entweder die Inspiration oder die Exspiration beträchtlich erschwert ist.

3. Exspirationsfurchen entstehen nur in Folge übermässig starker gemeinschaftlicher Action des M. transversus und des M. obliquus externus abdominis bei excessiver Erschwerung der Exspiration.

II.

Die Wucherungen des Bindegewebes in der Leber.

A. Cirrhose der Leber.

Die Ansichten über das Wesen der »Cirrhose« der Leber (Laennec), welche in neuester Zeit fast zur vollständigen Uebereinstimmung sich herausgebildet haben, gingen bei denjenigen Beobachtern, denen wir die ersten eingehenderen Untersuchungen über das anatomische Verhalten der Leber bei dieser Affection verdanken, in Betreff aller wichtigeren Punkte nach verschiedenen Richtungen auseinander. Die Schwierigkeiten, welche die Erkenntniss der wesentlichen Vorgänge bei der Cirrhose den älteren Beobachtern darbot, waren vorzugsweise in der mangelhaften Kenntniss des normalen Baues der Leber begründet: die Mehrzahl der Beobachter setzte, nach dem Vorgange von Ferrein, in der Leber zweierlei Substanzen, eine gelbe und eine rothe, voraus; aber selbst Cruveilhier, welcher erkannte, dass diese Annahme unrichtig sei, gelangte zu keiner genaueren Einsicht in die Texturanomalien bei der Cirrhose, weil er über den normalen Bau der Leber andere ebenfalls unrichtige Ansichten hatte [1]). Ausserdem aber fehlte jenen Beobachtern eine ausreichende Untersuchungsmethode. Während heutigen Tages in allen Fragen, welche die Textur normaler oder

1) Cruveilhier lässt z. B. noch die Gallengänge aus der Mitte der Läppchen entspringen. Bei der mikroskopischen Untersuchung cirrhotischer Lebern findet er nur das gleiche Verhalten wie bei gesunden Lebern. Vgl. Anat. path. Livr. 12. Pl. 1., Texte pag. 2.

pathologischer Gewebe betreffen, der mikroskopischen Untersuchung selbstverständlich die letzte Entscheidung anheimfällt, wurde dieses Hülfsmittel damals nur ausnahmsweise zur Untersuchung pathologisch-anatomischer Objecte angewendet; und es wurde sogar noch in ziemlich später Zeit geradezu behauptet, das Mikroskop sei wegen seiner starken Vergrösserungen durchaus unbrauchbar für das Studium der Organisation der Gewebe überhaupt und besonders der Leber; mit einer guten Loupe könne man weit eher zu einer exacten Erkenntniss der Textur der Organe gelangen [1]).

Erst die Untersuchungen von Kiernan [2]), dem wir die wesentlichen Grundzüge unserer jetzigen Kenntnisse über den normalen Bau der Leber verdanken, lieferten den Schlüssel für das Verständniss der Cirrhose und machten die Theorie derselben möglich, welche noch jetzt die herrschende ist. — Carswell [3]) zeigte durch genaue makroskopische Untersuchung, dass bei der Cirrhose in der Umgebung der Leberläppchen massenhafte Entwickelung eines fibrösen Gewebes stattfinde, durch dessen Retraction die höckerige Beschaffenheit der Oberfläche zu Stande komme; zugleich werden die Gefässe und namentlich die Pfortaderäste comprimirt, und diese Compression habe einerseits die Atrophie des eigentlichen Drüsenparenchyms, andererseits den Ascites, den er schon für den constanten Begleiter der Cirrhose erklärt, zur Folge. — Hallmann [4]) lieferte die ersten genaueren mikroskopischen Untersuchungen sowohl des wuchernden fibrösen Gewebes, als auch des in den Granulationen enthaltenen Drüsengewebes. — Obwohl noch einzelne Forscher die Veränderungen, welche die Leberzellen erleiden, als eine

1) A. Becquerel, Recherches anat.-path. sur la cirrhose du foie. Archives générales de méd. Avril 1840. p. 405. — Noch heutigen Tages giebt es französische Forscher, welche mit der Loupe die »gelbe« und die »rothe« Substanz der Leber untersuchen, sich aber nichtsdestoweniger zu einem absprechenden Urtheil über die Resultate mikroskopischer Untersuchungen für berechtigt halten.

2) The anatomy and physiology of the liver. Philosophic. Transact. 1833. pag. 711 sq.

3) Pathological anatomy. Art. Atrophy. Pl. II.

4) De cirrhosi hepatis. Dissert. inaug. Berol. 1839.

besondere Erkrankung und als nicht abhängig von der Wucherung des interlobulären Gewebes ansahen, und obwohl vielfach noch die Lebercirrhose mit der Fettleber zusammengeworfen wurde [1]), so stellte sich doch allmälig die Ueberzeugung fest, dass die Massenzunahme und die spätere Schrumpfung der zwischen den Leberläppchen vorhandenen Bindesubstanz bei der Cirrhose den wesentlichen Vorgang darstelle, und dass alle anderweitigen Veränderungen nur als Folgezustände zu betrachten seien. Indem man diese Wucherung der Bindesubstanz als einen chronisch-entzündlichen Prozess ansah [2]), bezeichnete man die Affection als interstitielle Hepatitis. Die abweichenden Ansichten, welche noch in späterer Zeit, z. B. von Oppolzer [3]) und in Betreff eines Theiles der Fälle auch von Rokitansky [4]) vorgetragen wurden, fanden keine Berücksichtigung.

Es konnte daher scheinen, als ob die Lehre von der Cirrhose der Leber, wenigstens in Betreff des anatomischen Verhaltens, schon durch die Untersuchungen von Carswell und von Hallmann vollkommen abgeschlossen worden sei. Man hatte auch später noch sehr oft makroskopisch und mikroskopisch cirrhotische Lebern untersucht, und die Resultate der verschiedensten Forscher hatten in Betreff der wichtigeren Punkte die erfreulichste Uebereinstimmung mit den Resultaten jener ersten Beobachter gezeigt. Man hatte sorgfältig die wesentlichen anatomischen Charaktere der Cirrhose festgestellt und von den unwesentlichen geschieden, und man hatte namentlich manche Affectionen der Leber, welche, obwohl bei oberflächlicher Betrachtung der Cirrhose ähnlich und Verwechselungen mit derselben zulassend, doch in Betreff der zu Grunde liegenden Prozesse wesentliche Verschiedenheiten darzubieten schie-

---

1) Kaufmann, De cirrhosi vel pimelosi hepatis. Dissert. inaug. Berol. 1842. — Gluge, Atlas der path. Anat. Jena 1850. Die Stearose (Cirrhose) der Leber. — Albers, Erläuterungen zu dem Atlas der pathol. Anat. IV, 1. Bonn 1847—1857. S. 449 ff.

2) Budd, Krankheiten der Leber. Deutsch von Henoch. S. 127.

3) Prager Vierteljahrsschrift. Bd. III. 1844. S. 17.

4) Handbuch. Aeltere Auflage. S. 334 ff.

nen, von derselben getrennt. So war die Lehre von der Cirrhose schon so früh zum Abschluss gelangt, wie kaum ein anderes Capitel der pathologischen Anatomie.

Aber dieser Abschluss war doch nur ein scheinbarer. Es fehlte noch fast ganz die genauere Untersuchung des Gewebes, welches zwischen den Leberläppchen wucherte. Zwar hatte schon Hallmann die fibröse Beschaffenheit dieses Gewebes erkannt und durch den Nachweis, dass eine cirrhotische Leber 5 Mal so viel Leim lieferte als eine gesunde, auch von chemischer Seite die Natur desselben unzweifelhaft festgestellt. Aber manche Eigenthümlichkeiten dieses Gewebes, welche sich theils auf die Entwickelung desselben, theils auf die Anordnung der Elemente des ausgebildeten Gewebes beziehen, waren bis auf die neueste Zeit der Beachtung vollständig entgangen. Genauere Untersuchungen des Gewebes im früheren Stadium der Cirrhose liegen selbst bis zum heutigen Tage nicht vor.

E. Wagner, einer der unermüdlichsten Forscher im Gebiete der pathologischen Histologie, dem wir namentlich über die pathologische Histologie der Leber zahlreiche werthvolle Untersuchungen verdanken, hat in neuester Zeit auch eine Arbeit über die »granulirte Induration der Leber« [1]) veröffentlicht. In derselben theilt er Beobachtungsresultate mit, welche von denen der früheren Beobachter in mehrfachen Punkten abweichen. Da diese Arbeit genauer als alle bisherigen Untersuchungen auf die histologischen Verhältnisse eingeht und dadurch einen wichtigen Fortschritt in der Erkenntniss des anatomischen Verhaltens der Leber bei der Cirrhose anbahnt, so ist dieselbe von grosser Bedeutung und hat vollen Anspruch auf die eingehendste Berücksichtigung. — Das hauptsächlichste Verdienst derselben besteht darin, dass zum ersten Male die Aufmerksamkeit auf einen Umstand gelenkt wurde, der bisher viel zu wenig hervorgehoben worden war. Es ist diess der Umstand, dass es bei der Lebercirrhose nicht einfach um Vermehrung des gewöhnlichen interlobulären

1) Archiv der Heilkunde. 1862. S. 459.

Bindegewebes sich handelt, sondern um die Bildung eines Gewebes, welches sich dadurch auszeichnet, dass es auffallend reich an in mehrfacher Beziehung höchst merkwürdigen Kernen ist. Diese Kernmassen, die zu augenfällig sind, als dass sie einem einigermassen sorgfältigen Beobachter entgehen könnten, sind freilich auch schon von früheren Beobachtern erwähnt worden: so z. B. giebt Hallmann [1]) an, dass in dem wuchernden interlobulären Gewebe ausser den Fasern auch dichtgedrängte Zellen sich finden; Rokitansky bezeichnet die bei der Cirrhose zwischen den Leberläppchen befindliche Substanz als »kernreiche Bindegewebsmasse« [2]), und Frerichs, der bei der Beschreibung des Bindegewebes diese Kernmassen nicht erwähnt [3]), stellt sie wenigstens in den Abbildungen, wenn auch keineswegs in ihrer charakteristischen Anordnung, dar [4]); Bamberger findet »neben amorphem Exsudat eine Menge von Kernen, rundliche, geschwänzte und spindelförmige Zellen« [5]); Förster erwähnt »äusserst zahlreiche ovale und spindelförmige Körperchen (Kerne und Zellen)« in dem neugebildeten Bindegewebe [6]). — Wir finden somit in der Hervorhebung der Kernwucherung weniger einen Widerspruch gegen die bisherigen Ansichten, als vielmehr eine Vervollständigung derselben durch Hervorhebung eines wichtigen bisher vernachlässigten Punktes. Da gerade die eigenthümliche Anordnung der Kerne von grösster Bedeutung ist, so führe ich die Angaben von Wagner über die Anordnung derselben an: »sie liegen bald ganz gleichmässig vertheilt, bald in kleineren oder grösseren, in regelmässigen oder cylindrischen, spindelförmigen etc., nicht scharf begrenzten, membranlosen Haufen; bald in langen, meist schmalen Reihen, einfach oder zu zwei nebeneinander, sehr dicht oder durch kleinere und grössere, häufig Fettmolecüle ent-

1) l. c. pag. 28.

2) 3. Band. 3. Aufl. Wien 1861. S. 257.

3) Klinik der Leberkrankheiten. 2. Band. Brschwg. 1861. S. 27.

4) Atlas. Zweites Heft. Taf. III.

5) Krankheiten des chylopoëtischen Systems in Virchow's Handbuch der spec. Path. u. Ther. Erlangen 1855. S. 565.

6) Handbuch der spec. path. Anat. 2. Aufl. 1. Liefrg. 1862. S. 187.

haltende Zwischenräume getrennt; selten endlich in runden oder ovalen, durch eine verschieden deutliche Membran begrenzten Haufen zu 5—10 dicht bei einander.« — Das genauere Studium der Anordnung dieser Kerne, die mir zwar schon früher aufgefallen war, die ich aber nicht weiter verfolgt hatte, haben mich zu Resultaten geführt, welche, wie ich glaube, für die Pathogenese der Cirrhose von Bedeutung sind und auch für einige klinische Erfahrungen ein besseres Verständniss eröffnen. Wie sich aus der folgenden Darstellung ergeben wird, sind die directen Beobachtungsergebnisse im Allgemeinen in guter Uebereinstimmung mit den angeführten Angaben von Wagner; den später anzuführenden Deutungen, welche dieser Beobachter den verschiedenen Gruppirungen der Kerne giebt, kann ich nicht in allen Punkten beistimmen. — Eine wichtige Differenz zwischen der Wagner'schen Darstellung der Cirrhose und der bisher gültigen Auffassung derselben besteht aber ferner darin, dass Wagner die Wucherungen nicht von dem interlobulären Bindegewebe, sondern von den Läppchen selbst ausgehen lässt. Zwar war schon von mehreren Autoren ausdrücklich angegeben worden, dass die Wucherung sich nicht auf die interlobulären Interstitien beschränke, sondern mehr oder weniger weit zwischen die Reihen der Leberzellen in's Innere der Läppchen sich erstrecke, so dass in Folge davon die Drüsensubstanz zerstört werde [1]), und Rokitansky hatte sogar eine bildliche Darstellung dieses Verhaltens gegeben; aber auch dieser Punkt war wenig betont worden, und jedenfalls hatten alle neueren Beobachter das interlobuläre Bindegewebe als den eigentlichen Ausgangspunkt der Wucherung betrachtet.

Die folgenden Mittheilungen sind auf die Untersuchung zahlreicher Lebern gegründet, die in den verschiedensten Stadien der Cirrhose sich befanden. Unter anderen sind auch namentlich Untersuchungen an Lebern zu Grunde gelegt, bei denen die Cirrhose in einem so frühen Stadium sich befand, dass noch keine Verklei-

1) Vgl. besonders die Darstellungen von Frerichs und von Förster.

nerung des Organs eingetreten war. Da ich keineswegs eine vollständige Beschreibung des anatomischen Verhaltens der cirrhotischen Leber zu liefern, sondern nur einige Untersuchungsresultate mitzutheilen gedenke, welche einen Beitrag zur Kenntniss des histologischen Verhaltens und der Pathogenese derselben bilden, so beschränke ich mich auf die Besprechung derjenigen Punkte, in Betreff deren ich neue Thatsachen beibringen kann. Die Differenzen zwischen der Wagner'schen Darstellung und der gebräuchlichen Auffassung werden dabei besonders berücksichtigt werden.

Zunächst möchte ich darauf aufmerksam machen, dass die gebräuchliche Darstellung der Pathogenese der Cirrhose, bei welcher vorzugsweise die Wucherung des interlobulären Bindegewebes hervorgehoben wird, in so fern jedenfalls eine ungenügende ist, als sie nicht ausreicht, um die auf den ersten Blick nachweisbaren anatomischen Verhältnisse zu erklären. Nach Kiernan sollte auch bei der Leber des Menschen, wie es in Wirklichkeit bei der des Schweins und einiger anderer Säugethiere der Fall ist, jedes Läppchen von einer ringsum geschlossenen Bindegewebsausbreitung umgeben und gegen die benachbarten Läppchen vollständig abgegrenzt sein. Die ersten genaueren Bearbeiter der Cirrhose, welche von dieser Ansicht ausgingen, brauchten daher, um die eigenthümliche Beschaffenheit der cirrhotischen Leber zu erklären, nur eine Verdickung dieser Bindegewebslamellen anzunehmen. Seit den Untersuchungen von E. H. Weber ist es aber allmälig allgemein anerkannt worden, dass bei der Leber des Menschen und der meisten Säugethiere eine solche vollständige Umschliessung der einzelnen Läppchen durch eine flächenhafte Ausbreitung von Bindegewebe nicht vorhanden ist, dass vielmehr das interlobuläre Bindegewebe nur im Verlaufe der interlobulären Gefässe sich vorfindet, dagegen an allen anderen Stellen die Leberläppchen oder »Leberinseln« in directer Verbindung mit einander stehen. — Während diese letztere Auffassung des Verhaltens des interlobulären Bindegewebes auch von den Pathologen allgemein anerkannt wurde, blieb man in Betreff der Pathogenese der Cirrhose inconsequenterweise bei der früheren Auffassung stehen

und redete immer nur von Vermehrung des interlobulären Bindegewebes. Offenbar aber würde eine blosse Vermehrung desselben niemals genügen, um die nahezu vollständige Einkapselung der einzelnen Leberläppchen oder der Gruppen von mehreren derselben, wie sie bei der Cirrhose sich findet, zu Stande zu bringen; vielmehr würden bei einer blossen Dickenzunahme der normaler Weise vorhandenen dünnen Bindegewebszüge die Läppchen immer noch wie unter normalen Verhältnissen oder annähernd so mit einander in Continuität bleiben. Dieses letztere Verhalten kommt in Wirklichkeit häufig bei einem Zustande vor, welcher früher gewöhnlich mit der Cirrhose zusammengeworfen, aber in neuerer Zeit sehr bestimmt von derselben getrennt worden ist, nämlich bei der atrophischen Muscatnussleber. Ich werde auf dieses Verhalten in dem folgenden Artikel näher eingehen, und ich werde dort auch die Unterschiede erörtern, welche die auf Durchschnitten erhaltenen Bilder zeigen müssen, je nachdem nur eine einfache Vermehrung des interlobulären Bindegewebes oder, wie bei der Cirrhose, gleichzeitig eine flächenhafte Wucherung desselben, durch welche die einzelnen Läppchen oder Gruppen von solchen eingekapselt werden, stattfindet. Vorläufig möge es genügen darauf aufmerksam gemacht zu haben, dass man, wenn man nicht wie Wagner schon für den Anfang der Cirrhose eine Bindegewebsneubildung in den peripherischen Schichten der Läppchen selbst voraussetzen will, jedenfalls eine Ausbreitung des Bindegewebes in die Fläche, durch welche die Läppchen von einander abgegrenzt werden, durch welche also gewissermassen der Zustand hergestellt wird, wie er von Kiernan als normal auch für den Menschen vorausgesetzt wurde, anzunehmen genöthigt sein würde.

Das interlobuläre Gewebe, welches bei der Cirrhose die Läppchen ringsum einschliesst, enthält, wie schon erwähnt wurde, überaus zahlreiche Kerne. Diese Kerne sind scharf contourirt, die Mehrzahl ist von annähernd rundlicher Form, im Mittel von etwa 5 Mmm. Durchmesser; viele sind elliptisch, andere endlich haben spindelförmige oder lanzettliche Formen; die letzteren sind

bei 9—14 Mmm. Länge etwa 2—4 Mmm. breit. Die Kerne sind in ihren verschiedenen Anordnungen an feinen Durchschnitten frischer Präparate ohne weitere Behandlung sichtbar; sie werden viel deutlicher bei Zusatz von Essigsäure. Aber auch an gut conservirten und nicht zu alten Spirituspräparaten sind dieselben auf feinen Durchschnitten sowohl ohne weiteren Zusatz, als auch besonders nach Behandlung mit Essigsäure und mit Glycerin sehr deutlich zu sehen. Durch Erhärten in Chromsäurelösungen und Behandeln feiner Durchschnitte mit schwacher Carminlösung werden Präparate erhalten, die, besonders nach der Anwendung von durchsichtig machenden Reagentien, sehr gute Bilder liefern. Wenn man zur Erhärtung gleich anfangs eine ziemlich starke Chromsäurelösung (gr. jjj : ℥j) angewendet hat, so erhält man oft sehr instructive Präparate, in welchen viele Gefässe noch die natürliche Füllung mit rothen Blutkörperchen zeigen; die letzteren sind in Folge der Einwirkung der Chromsäure so resistent geworden, dass sie auch nach Zusatz von Säuren oder Alkalien nicht verschwinden [1]).

Die Kerne finden sich nicht an allen Stellen des interlobulären Gewebes in gleicher Menge. In cirrhotischen Lebern kommen interlobuläre Interstitien vor, in welchen die Bindesubstanz in enormem Grade vermehrt ist, während die Kerne keineswegs in auffallender Häufigkeit sich finden; an anderen Stellen sind die Kerne massenhaft zusammengehäuft. Oft finden sich in dem gleichen Interstitium kernreiche und kernarme Stellen neben einander; aber trotz aller Aufmerksamkeit, die ich gerade diesem Punkte zuwandte, war es mir unmöglich, für die Vertheilung der kernreichen und der kernarmen Stellen eine allgemeine Regel aufzufinden; jedenfalls besteht zwischen der Mitte der Interstitien und den seitlichen Theilen derselben in dieser Beziehung kein constanter Unterschied.

---

1) Die Verwerthung dieses Verhaltens der rothen Blutkörperchen nach Einwirkung von Chromsäure hat mir namentlich in Fällen, in welchen es darauf ankam, das Caliber kleiner Gefässe bei natürlicher Füllung derselben kennen zu lernen, sehr wichtige Resultate geliefert, wie sie durch künstliche Injection nicht zu erlangen waren. Vgl. Fig. 4.

Die Anordnung der Kerne an den Stellen des interlobulären Gewebes, an welchen sie reichlich vorhanden sind, zeigt einige auffallende Eigenthümlichkeiten, die aber keineswegs für die Cirrhose im engeren Sinne charakteristisch sind, sondern bei mehreren der später zu beschreibenden Formen von interlobulärer Bindegewebswucherung in gleicher Weise sich finden. Ich unterscheide drei verschiedene Arten der Anordnung: 1) die irreguläre Anordnung, 2) die Anordnung in Reihen, 3) die Anordnung in Haufen. Alle drei Arten finden sich in jeder cirrhotischen Leber gleichzeitig, und sehr oft sind sie auf einem einzelnen Durchschnitt neben einander in den verschiedenen von dem Durchschnitt getroffenen Interstitien oder selbst in einem einzelnen grösseren Interstitium zu beobachten.

Bei der irregulären Anordnung liegen die Kerne in dem wuchernden Gewebe unregelmässig zerstreut, also eigentlich ohne sichtbare Ordnung. Die Kerne sind meist rundlich oder elliptisch, einige auch spindelförmig; manche sind von einem deutlichen Hof umgeben; oft gehen von der Umgebung der Kerne sternförmige, zuweilen dem Anschein nach unter einander anastomosirende Ausläufer aus. Die irregulär liegenden Kerne finden sich an manchen Stellen nur in mässiger Menge, an anderen sind sie so dicht zusammengedrängt, dass Uebergänge zu der Anordnung in Haufen gebildet zu werden scheinen.

Bei der Anordnung in Reihen sind die Kerne oft nur einfach rosenkranzartig aneinandergereiht; zuweilen berühren sich die einzelnen Kerne nicht, sondern es finden sich kleine Interstitien zwischen denselben. Die einzelnen Reihen laufen meist einander ungefähr parallel in der Richtung der Züge des interstitiellen Gewebes. Von dieser einfach reihenförmigen Anordnung bis zur irregulären Anordnung finden sich alle Uebergänge; oft ist die reihenförmige Anordnung nur so schwach angedeutet, dass sie erst beim Ueberblicken einer grösseren Objectfläche bei schwächerer Vergrösserung deutlich wird. Oft bilden die Reihen mehr oder weniger deutlich ausgesprochene verästelte oder netzförmige Figuren, die

der netzförmigen Zeichnung des weniger kernreichen Gewebes entsprechen. — Auffallender als diese einfachen Reihen sind diejenigen, in welchen die Kerne in der Breite doppelt, dreifach, bis zu sechsfach zusammenliegen. Viele von diesen mehrfachen Reihen zeigen, entweder auf grösseren Strecken oder nur an einzelnen Stellen, seitlich mehr oder weniger deutliche Contouren, so dass sie den Eindruck von Schläuchen machen, deren Wand mit Kernen durchsetzt und die mit Kernen erfüllt sein würden. Meist sind die Kerne in den von seitlichen Contouren eingeschlossenen Reihen grösstentheils von rundlicher oder elliptischer Form; einzelne Kernreihen besitzen aber neben rundlichen auch auffallend zahlreiche längliche schmale Kerne, die meist nach der Längsrichtung, sehr selten nach der Querrichtung geordnet sind. — An manchen Stellen sind die Kernreihen augenscheinlich quer durchschnitten; die zu 6—12 zusammenliegenden Kerne bilden dann kreisförmige oder elliptische Figuren, die zum Theil deutliche Contouren besitzen. Die beschriebenen Reihen, und zwar die einfachen mit den doppelten und mehrfachen neben einander, finden sich in der Breite der interlobulären Interstitien fast immer in grösserer Zahl, meist zu 6—10, in den breiteren Interstitien zu 10—20 und noch weit mehr; die meisten verlaufen annähernd parallel neben einander in der Richtung des Interstitium, einzelne weichen mehr oder weniger von dieser Richtung ab; die Mehrzahl hat einen ziemlich gestreckten Verlauf, viele machen aber auch mehr oder weniger starke Windungen; endlich finden sich auch solche, welche schlingenförmige Umbiegungen oder mehrfache Verästelungen und Anastomosen zeigen. Die Längenausdehnung, in welcher die Kernreihen sich verfolgen lassen, ist sehr verschieden. Bei einigen übertrifft die Länge nur wenige Male die Breite; sie endigen dann meist in der Weise, dass die seitlichen Contouren spitz zulaufen. Andere lassen sich auf grössere Strecken, zuweilen bis zu einer Länge von $^1/_4$ — $^1/_2$ Mm. verfolgen; die letzteren zeigen gewöhnlich in ihrem Verlaufe Verästelungen; manche endigen deutlich mit einem Querschnitt, andere zeigen kolbige Enden, andere laufen spitz zu, andere endlich verlieren sich in dem

Gewebe mit irregulärer Anordnung der Kerne, ohne dass sich genau die Stelle ihres Aufhörens angeben liesse. — Auch die Querschnitte der Kernreihen finden sich gewöhnlich in grösserer Zahl neben einander oder neben den der Länge nach verlaufenden. — Manche Kernreihen enthalten zwischen den Kernen mehr oder weniger reichlich gelbbraunes oder schwarzes Pigment; in einzelnen finden sich auch Fettkörnchen.

Die Frage nach der Entstehung der beschriebenen Kernreihen ist von dem grössten Interesse. Die Beantwortung dieser Frage aber bietet unüberwindliche Schwierigkeiten, so lange man von der Voraussetzung ausgeht, dass alle Kernreihen nach dem gleichen Modus aus den gleichen präexistirenden Gebilden entstanden seien. Während für manche die Vermuthung sehr nahe liegt, dass es sich um veränderte Gefässe handle, lässt sich für andere der bestimmte Nachweis führen, dass sie nicht aus Gefässen entstanden sind. Ich glaube daher der Lösung dieser Frage am Nächsten zu kommen, wenn ich annehme, dass diese Kernreihen, die in ihrem Verhalten mancherlei Verschiedenheiten zeigen, auch aus verschiedenen präexistirenden Gebilden sich entwickelt haben.

Gallengänge, bei denen ausser den Contouren nur die Kerne der Epithelien sichtbar sind, lassen sich vielleicht nicht immer mit Sicherheit von den beschriebenen Kernreihen unterscheiden; möglicherweise können dieselben auch durch Kernwucherung in ihrer Wand in ähnliche Kernreihen umgewandelt werden. Dass aber etwa vorhandene normale oder veränderte Gallengänge bei der Frage nach der Entstehung dieser Kernreihen nur von untergeordneter Bedeutung sein können, ergiebt sich aus der grossen Zahl der in einem Interstitium parallel neben einander verlaufenden Kernreihen.

Den grössten Theil der mit mehr oder weniger deutlichen Contouren versehenen mehrfachen Kernreihen halte ich für umgewandelte Gefässe. Das oben beschriebene Verhalten derselben, namentlich die oft auf grosse Strecken scharf hervortretende Begrenzung, die Art des Verlaufs und der Verästelung legt diese Annahme so nahe,

dass Wagner auf »die im fibrös entarteten Lebergewebe häufig vorkommenden gefässähnlichen Bildungen« aufmerksam macht. Nach der von Wagner gegebenen Beschreibung dieser Bildungen muss ich dieselben wenigstens zum Theil für identisch halten mit den Gebilden, welche ich als mehrfache contourirte Kernreihen beschrieben habe. Zwar behauptet der angeführte Beobachter, dass diese gefässähnlichen Bildungen zum grössten Theil nicht Gefässe (»Capillaren«) seien; aber von einzelnen derselben glaubt er doch, dass sie »Capillaren und feineren Verästelungen der Art. hepatica [1]) angehören«, und im weiteren Verlaufe seiner Darstellung spricht er von Verengerung und Verödung zuerst der in der Peripherie der Läppchen liegenden, dann der übrigen Capillaren; der Umwandlung selbst soll eine Wucherung der Capillarkerne und eine Verdickung der Capillarwand vorhergehen. — Der sichere Beweis, dass diese Bildungen veränderte Gefässe seien, wird dadurch geliefert, dass es mir in einzelnen Fällen an mit Chromsäure erhärteten Präparaten gelungen ist, den Zusammenhang solcher Kernreihen mit Gefässen, welche noch mit Blutkörperchen gefüllt waren, nachzuweisen. In anderen Fällen sah ich Gebilde, welche in der Wand bereits grosse Mengen von Kernen und im Innern noch deutliche rothe Blutkörperchen enthielten.

Dass bei der Lebercirrhose die kleineren Pfortaderäste zum grössten Theil untergehen, ist schon seit langer Zeit bekannt. In welcher Weise aber dieser Untergang stattfinde, ob derselbe, wie gewöhnlich angenommen wird, einfach das Resultat der durch Retraction des Bindegewebes bewirkten Compression sei, oder ob sich ein mehr activer Prozess dabei betheilige, darüber fehlen bisher alle genaueren Untersuchungen. Die Ansicht von Oppolzer [2]),

---

1) Auf der folgenden Seite heisst es: »Aus der einen von der Art. hepatica aus injicirten Leber ging mit grösster Wahrscheinlichkeit hervor, dass jene Umwandlung nur die intraacinösen Pfortadergefässe, nicht auch die Arteriencapillaren betrifft.« l. c. S. 484.

2) Bemerkungen über die granulirte Leber. Prager Vierteljahrschr. Bd. III. 1844. S. 17.

»dass die granulirte Leber zunächst auf theilweiser Unwegsamkeit der feinsten Pfortaderverzweigungen beruhe«, fand keine besondere Beachtung, weil die positiven anatomischen Untersuchungen, welche gefordert werden mussten, ehe eine der allgemein angenommenen Theorie so sehr widersprechende Behauptung auf Berücksichtigung Anspruch haben konnte, vollständig fehlten. Und doch sprachen viele klinische Beobachtungen, namentlich das häufige Auftreten von Stauungserscheinungen im Gebiete der Pfortaderwurzeln in einem Stadium der Cirrhose, in welchem eine beträchtliche Compression von Gefässen durch Retraction des wuchernden Gewebes noch nicht wohl vorausgesetzt werden konnte, mit grosser Entschiedenheit dafür, dass ausser der Compression noch eine andere Ursache für die Undurchgängigkeit der Gefässe vorhanden sein müsse. — Die mitgetheilten Beobachtungen lassen die Ursache dieser Undurchgängigkeit sofort erkennen. Wir sehen zunächst, dass in der Wand der Gefässe massenhafte Kernwucherung stattgefunden hat; ausserdem haben diese umgewandelten Gefässe, wie der Vergleich mit noch durchgängigen und Blutkörperchen enthaltenden Gefässen zeigt, beträchtlich an Breite abgenommen; und endlich zeigt die Betrachtung des mit Kernen ausgefüllten Querschnittes, dass diese Gefässe zum grössten Theil kein Lumen mehr besitzen. Es sind mithin in dem wuchernden interlobulären Gewebe zahlreiche Blutgefässe in solide, grosse Mengen von Kernen enthaltende Stränge umgewandelt worden. Ob diese Umwandlung ausschliesslich die kleineren Pfortaderäste betrifft, oder ob auch Leberarterienäste derselben unterliegen, vermag ich nicht zu entscheiden; für letzteres sprechen einigermassen die freilich seltenen Fälle, in welchen gewöhnliche contourirte Kernreihen an einzelnen Stellen ihres Verlaufs dicht stehende der Quere nach verlaufende längliche und schmale Kerne zeigen.

Schon die Zahl derjenigen Kernreihen, welche mit Bestimmtheit als umgewandelte Gefässe zu deuten sind, ist sehr beträchtlich; dazu kommt aber noch eine grosse Zahl ähnlicher Bildungen, welche ihre ursprünglichen Charaktere so weit verändert haben,

dass sie nur, weil die Uebergangsstufen vorliegen, mit grösster Wahrscheinlichkeit ebenfalls aus Gefässen abgeleitet werden können. Ich verkenne keineswegs, dass gerade die grosse Zahl derartiger Gebilde, welche in manchen interlobulären Interstitien parallel neben einander verlaufen, ein Bedenken gegen die gegebene Deutung hervorrufen muss; und dieses Bedenken war der Grund, wesshalb ich lange Anstand genommen habe, diese im Uebrigen so nahe liegende Deutung zu adoptiren. Aber die wiederholte Untersuchung der betreffenden Gebilde setzte diese Deutung ausser Zweifel, und einige weitere Erwägungen vermögen auch, wie ich glaube, das aus der grossen Zahl der Gebilde hergeleitete Bedenken zu beseitigen. — Nach der Ansicht von Wagner, nach welcher die Masse des interlobulären Gewebes bei der Cirrhose nicht aus dem präexistirenden interlobulären Gewebe, sondern aus den peripherischen Schichten der Leberläppchen selbst hervorgeht, würde überhaupt ein solcher Gefässreichthum nicht auffallend sein, wenn auch freilich für den grössten Theil dieser Bildungen die Richtung ihres Verlaufes keineswegs dem Verlauf der präexistirenden Gefässe der Läppchen selbst entsprechen würde. Aber auch bei Beibehaltung der älteren Ansicht, nach welcher das interlobuläre Gewebe bei der Cirrhose wenigstens zum grossen Theil und im Beginne der Affection aus einer Wucherung des präexistirenden interlobulären Gewebes hervorgeht, würde die grosse Zahl dieser Bildungen nicht der angeführten Deutung derselben widersprechen. Ueberall da, wo Bindegewebe wuchert, findet anfangs gleichzeitig eine Vermehrung der Gefässe desselben statt; und auch für das interlobuläre Bindegewebe bei der Cirrhose ist Frerichs durch die Untersuchung injicirter Präparate zu der Ueberzeugung gelangt, dass eine Neubildung von Gefässen mit vorzugsweise gestrecktem Verlauf stattfinde [1]). Vielleicht noch überzeugender als der Nachweis durch Injection ist der Nachweis der neugebildeten Gefässe durch Erhaltung der ihre natürliche Füllung bildenden rothen Blutkörperchen,

1) l. c. Bd. II. S. 28.

wie es in der oben angegebenen Weise unter Anwendung stärkerer Chromsäurelösungen möglich ist. Aus Lebern, welche im Beginne der Cirrhose sich befinden und noch eine beträchtliche Vermehrung des Volumens darbieten, gelingt es leicht, nach Erhärten in Chromsäurelösungen feine Durchschnitte zu erhalten, in welchen die Gefässe des interlobulären Gewebes zum Theil ihre natürliche Füllung mit rothen Blutkörperchen bewahrt haben; man sieht dann stellenweise sehr zahlreiche mehrfache Reihen von rothen Blutkörperchen meist annähernd parallel in dem interlobulären Gewebe in der Richtung der Züge desselben verlaufen, die ähnlich wie die Kernreihen sich verästeln und unter einander anastomosiren; die gleichzeitig vorhandenen in gleicher Richtung verlaufenden mehrfachen Kernreihen zeigen, dass bereits eine Obliteration zahlreicher Gefässe stattgefunden hat (vgl. Fig. 2). Auch die neugebildeten Gefässe, welche vielleicht während einer gewissen Zeit für die Communication der Pfortader und Leberarterie mit den Lebervenen nothdürftig ausreichen, gehen bald durch Wucherung der Kerne der Wandungen zu Grunde und vermehren die Zahl der Kernreihen des interlobulären Gewebes.

Nach den mitgetheilten Beobachtungen stellt sich das Verhalten der Gefässe bei der Cirrhose wesentlich anders heraus, als es nach der herrschenden Lehre bisher aufgefasst wurde. Die Compression durch das sich retrahirende interlobuläre Gewebe ist nicht die einzige Ursache der Verschliessung von Pfortaderästen; vielmehr findet auch in der Gefässwand ein activer Wucherungsprozess statt; und in Folge desselben entsteht ein Verschluss von Gefässen zu einer Zeit, wenn eine wesentliche Retraction des wuchernden Gewebes noch nicht erfolgt ist. Was vor nahezu 20 Jahren ein hervorragender Kliniker, vielleicht gestützt auf klinische Beobachtungen, als seine Ueberzeugung aussprach, ohne es wegen Mangels des anatomischen Nachweises zur allgemeinen Anerkennung bringen zu können, ist somit auf anatomischem Wege, wenn auch in etwas modificirter Weise, als thatsächlich nachgewiesen. Die Erklärung der klinischen Erfahrung, dass hochgradige Stauungserscheinungen

schon im ersten Stadium der Cirrhose auftreten können, bietet nach den angeführten thatsächlichen Ermittelungen keine Schwierigkeiten mehr. — Wie weit bei der Atrophie und Degeneration der Leberzellen die Compression derselben durch das sich retrahirende Bindegewebe, und wie weit bei derselben die Verminderung der Ernährung in Folge von Obliteration der Gefässe betheiligt sei, lässt sich jetzt eben so wenig abgrenzen, als es nach der bisher gültigen Theorie möglich war, nach welcher ja auch ein Verschluss der Gefässe und zwar durch Compression angenommen wurde.

Für einzelne der als gefässähnliche Bildungen bezeichneten Gebilde hat Wagner den Zusammenhang mit Leberzellenschläuchen nachgewiesen, und nach meinen Beobachtungen muss ich ebenfalls es für unzweifelhaft halten, dass Kernreihen aus Leberzellenschläuchen hervorgehen. Ehe ich aber auf diesen Punkt eingehe, erscheinen einige Andeutungen zur Verständigung über das Verhalten der Bindesubstanz in den Läppchen der normalen menschlichen Leber erforderlich.

Die Frage nach der Existenz der Leberzellenschläuche in der Leber des erwachsenen Menschen kann nicht als erledigt angesehen werden, so lange Forscher wie Kölliker [1]) nur für die peripherischen Theile der Läppchen dieselbe zugeben, andere wie Luschka [2]) dieselbe gänzlich leugnen. Die Gebilde, welche als Leberzellenschläuche beschrieben werden, zur Anschauung zu bringen, hat gar keine Schwierigkeiten, und ich halte nach meinen Untersuchungen an normalen und pathologischen Lebern die Existenz derselben in allen Regionen der Läppchen für unzweifelhaft, aber freilich in einem etwas anderen Sinne, als die entschiedensten Anhänger der Lehre dieselbe auffassen. Man hat sich meiner Ansicht nach die Bindesubstanz der Leberläppchen als eine Masse zu denken, welche von zwei nicht mit einander communicirenden Systemen vielfach verästelter Hohlräume durchzogen ist. Das eine System dieser

1) Handbuch der Gewebelehre. 4. Aufl. Leipzig 1863. S. 465.
2) Anatomie des Menschen. II, 1. S. 219.

Hohlräume führt Blut: es sind diess die Blutgefässe in ihrer bekannten Anordnung; das andere System enthält im Innern die Reihen der Leberzellen: es sind diess die Leberzellenschläuche. Die Wandungen von beiderlei Hohlräumen sind nach Innen, gegen den Inhalt hin, scharf begrenzt, und man kann daher, wenn man will, von einer Membrana propria reden; nach Aussen findet eine Begrenzung der Wandung nicht statt, und an sehr vielen Stellen wird, wie übrigens auch die eifrigsten Vertheidiger der Annahme gesonderter Leberzellenschläuche [Beale, Lereboullet, Wagner [1])] zugeben müssen, die Grenze zwischen dem Inhalt des Leberzellenschlauches und dem Inhalt des Blutgefässes nur durch eine dünne membranöse Ausbreitung der Bindesubstanz gebildet. An anderen Stellen, an welchen zwischen Blut und Leberzellen deutliche Zwischenräume sich finden, ist freilich die Bindesubstanz reichlicher vorhanden; doch ist überhaupt ihre Masse im Verhältniss zu der der Leberzellen einerseits und des Blutes andererseits nur sehr gering. — Eine solche Auffassung des Verhaltens der Bindesubstanz der Leberläppchen zu den Leberzellen und dem Blute lässt vielleicht, namentlich so weit sie die capillären Blutgefässe betrifft, ein aus der älteren Lehre von der Entwickelung der Capillaren hergenommenes theoretisches Bedenken zu. Demjenigen aber, welcher die Schwann'sche Lehre von der Entwickelung der capillären Blutgefässe [2]) verlassen und die Ueberzeugung gewonnen hat, dass auch bei den Capillaren jedes von zwei Querschnitten eingeschlossene Stück des Gefässes den nebeneinander gelagerten Gebieten mehrerer Zellen entspricht [3]), möchte sie wohl bei einer genaueren

1) Archiv der Heilkunde. 1860. S. 255: »Die Leberzellenreihen oder Leberzellennetze sind überall von einer zarten Membran umgeben, welche von der Capillarmembran zwar verschieden ist, aber damit allseitig innig zusammenhängt, so dass auf Schnitten jeder Art scheinbar nur eine, gleichfalls zarte Haut Leberzellen und Blut von einander trennt.«

2) Mikroskop. Untersuchungen. Berlin 1839. S. 182.

3) Die erste Auseinandersetzung dieses Entwickelungsmodus für Gefässe in Neubildungen findet sich in der Darstellung, welche Luschka von der Entwickelung der Gefässe der Granulationen giebt. Entwickelungsgeschichte der Formbestandtheile des Eiters und der Granulationen. Freiburg i. Br. 1845,

Untersuchung des Verhaltens der kleinsten Gefässe in der Leber als die einzig naturgemässe erscheinen. Immerhin aber zeigen die Capillaren auch nach Aussen eine deutlichere Begrenzung als die Leberzellenschläuche, welche letzteren gar nicht für sich dargestellt werden können, weil sie eben nur Lücken in der Bindesubstanz sind, die nur nach Innen eine scharfe Begrenzung besitzen. — Die Bindesubstanz der Leberläppchen enthält unter normalen Verhältnissen Kerne von verschiedener Form. Eine Unterscheidung dieser Kerne in solche, welche den Leberzellenschläuchen (runde und elliptische) und in solche, welche den Capillaren angehören (lange und schmale, meist an den Enden zugespitzte), wie sie Wagner aufstellt, ist, wenn auch sehr naheliegend und gewiss im Allgemeinen richtig, doch nicht vollständig durchführbar; und noch weniger halte ich es für möglich, bei Wucherungen der Kerne je nach den vorwiegenden Formen dieselben bald von den Leberzellenschläuchen, bald von den Capillaren abzuleiten, weil auch da, wo die Kerne der Capillaren exquisit längliche Formen darbieten, bei Wucherungen derselben sehr bald die rundlichen und elliptischen Formen zu überwiegen pflegen. — Unter diesen Umständen ist es begreiflich, dass es kaum mehr als eine Differenz in der Bezeichnung sein würde, wenn Wucherungen von Kernen im Innern der Leberläppchen zwischen den Leberzellenreihen von dem einen Beobachter als Wucherungen der Kerne des Bindegewebes der Läppchen, von dem anderen als Wucherungen der Kerne der Leberzellenschläuche aufgefasst würden. Ich ziehe es vor, den Namen »Bindesubstanz der Leberläppchen« im weitesten Sinne zu fassen und darunter die ganze Bindesubstanz mit Einschluss der Leberzellenschläuche und der Capillaren zu begreifen.

Die Kerne, um deren Entstehung es sich handelt, findet man

S. 28. — Deiters hat in neuester Zeit, nachdem mehrfach schon von anderen Seiten für pathologische Fälle ein solcher Typus der Entwickelung dargethan worden war, einen im Prinzip gleichen Modus für die Entwickelung der normalen Capillaren geltend gemacht. Deutsche Klinik 1861. Nro. 22. S. 210. — Vgl. B. Schulz, De ortu vasorum sanguiferorum. Diss. inaug. Bonn. 1860.

nicht nur im interlobulären Gewebe, sondern stellenweise auch in den peripherischen Schichten der Läppchen zwischen den Leberzellenreihen. In dem wuchernden interlobulären Gewebe finden sich in der Nähe der Grenze der Läppchen häufig kleine Inseln, welche aus einzelnen Leberzellen oder aus Gruppen von mehreren derselben oder aus Residuen derselben bestehen. Es ist daher nicht zweifelhaft, dass der von der Peripherie gegen das Centrum der Läppchen fortschreitende Untergang der Leberzellen und die dadurch bewirkte fortschreitende Verkleinerung der Leberläppchen nicht einfach in Folge der Compression durch das wuchernde und später sich retrahirende interlobuläre Gewebe stattfindet, sondern dass eine Wucherung in den Läppchen selbst dabei betheiligt ist. Manche Leberläppchen werden durch diese fortschreitende Wucherung, mit welcher der Untergang der Zellen einhergeht, auf einen kleinen Bruchtheil ihres normalen Volumens reducirt oder gehen ganz zu Grunde, während das interlobuläre Gewebe eine enorme Zunahme seiner Breite zeigt. Die Beobachtung scheint nun zu ergeben, dass der Untergang der Leberzellen zum Theil dadurch bewirkt wird, dass in den Leberzellenschläuchen Kerne sich bilden, welche die Stelle der Leberzellen einnehmen, und dass sie dort, reihenförmig angeordnet, als Kernreihen längere Zeit persistiren. An der Grenze zwischen dem interlobulären Gewebe und dem Leberläppchen findet man zuweilen Reihen von relativ wohlerhaltenen, oft mit Fett gefüllten Leberzellen mehr oder weniger weit in das interlobuläre Gewebe hineinragen; manche dieser Reihen endigen stumpf, so dass die letzte Leberzelle die Grenze der Reihe darstellt, andere sind jenseits der letzten Zelle noch in einen deutlich contourirten, spitz zulaufenden Fortsatz ausgezogen, und in letzterem finden sich zahlreiche Kerne (Fig. 3). Die Deutung dieses Fortsatzes als eines mit Kernen gefüllten Leberzellenschlauches unterliegt wohl keinem Zweifel. Wagner scheint noch weit längere derartige Fortsätze gesehen zu haben. Im interlobulären Gewebe, in der Nähe der Grenze der Leberläppchen, an Stellen, an welchen noch Gruppen von Leberzellen sich finden, sieht man oft Kernreihen von geringer

Länge, zuweilen mit mehr oder weniger deutlichen Contouren, zuweilen ohne solche, häufig nach einer oder nach beiden Seiten zugespitzt endigend (Fig. 2 u. 3), welche eine ähnliche Deutung nahe legen. Manche von diesen kürzeren Kernreihen zeigen eine Configuration, welche der der erwähnten Inseln von noch erhaltenen oder bereits zerfallenen Leberzellen so ähnlich ist, dass sie bei oberflächlicher Betrachtung für solche gehalten werden können. Ob endlich noch manche von den längeren verästelten Kernreihen und namentlich solche, welche an Stellen des wuchernden Gewebes sich finden, die dem Territorium untergegangener Läppchen entsprechen, in ähnlicher Weise zu deuten seien, vermag ich bei dem Mangel aller specifischen Charaktere nicht zu entscheiden.

Eine Frage ist in Betreff dieser Kernwucherungen in den Leberzellenschläuchen von besonderer Bedeutung. Wenn wir sehen, dass im Innern von Leberzellenschläuchen, an der Stelle untergegangener Leberzellen, Kerne sich vorfinden, so könnte die Vermuthung nahe liegen, dass diese Kerne aus einer Vermehrung der Kerne der Leberzellen entstanden seien, und dass diese Kernwucherung mit dem Untergange der Zellen und dem relativen Freiwerden der Kerne geendigt habe. Der Umstand, dass die betreffenden Kerne, abgesehen von ihrer etwas geringeren Grösse, keinerlei charakteristische Merkmale erkennen lassen, durch welche sie von den Kernen der Leberzellen sich unterscheiden liessen, würde eine directe Widerlegung einer solchen Annahme schwer machen. Andererseits musste freilich schon der Umstand, dass, so oft auch schon ein solcher Ausgang angenommen wurde, doch bisher für keine Neubildung in der Leber der Ausgang von den Leberzellen selbst unzweifelhaft nachgewiesen wurde, ein wesentliches Bedenken gegen eine solche Auffassung rechtfertigen. — Die angedeutete Frage lässt eine einigermassen sichere indirecte Entscheidung zu. Wären die Leberzellen bei der Kernwucherung betheiligt, so müsste während einer gewissen Zeit eine Vermehrung der Kerne in den noch erhaltenen Zellen vorhanden sein. In einem Falle von Lebercirrhose, in welchem der Prozess noch in einem frühen Stadium sich befand,

habe ich eine Zählung der Kerne der Leberzellen vorgenommen und dieselben nicht vermehrt gefunden. Unter der Voraussetzung, dass dieser Fall nicht gerade eine Ausnahme gebildet hätte, würde aus diesem Resultate zu schliessen sein, dass die Leberzellen bei der Kernwucherung nicht activ betheiligt sind. Wir müssen daher auch diese Kerne aus Wucherungen der Bindesubstanz der Leberläppchen ableiten, durch welche die von den Leberzellen eingenommenen Hohlräume zur Obliteration und die Zellen zum Untergange gebracht werden.

Eine reihenförmige Anordnung der Kerne kann ohne Zweifel auch stattfinden, ohne dass dieselben aus präexistirenden länglichen Gebilden hervorgegangen wären. Findet eine Wucherung von Kernen zwischen parallel verlaufenden Leberzellenreihen statt, so muss die daraus hervorgehende Kernmasse nothwendig ein längliches Bündel bilden, welches nach dem Untergange der Leberzellen als Kernreihe persistiren kann. Diese Art der Bildung scheint häufig vorzukommen. Wenn eine kleine Reihe von Leberzellen durch einen schmalen Streifen wuchernden Gewebes von den übrigen Zellenreihen des Läppchens getrennt ist, so findet man in dem trennenden Streifen häufig die Kerne zu einer mehrfachen Reihe geordnet. Ebenso sieht man die Kerne gewöhnlich reihenförmig zwischen den Leberzellenreihen angeordnet, wo reichliche Wucherung derselben von der Peripherie aus gegen das Innere der Läppchen vordringt.

Endlich aber kann reihenförmige Anordnung der Kerne auch dadurch bedingt sein, dass die Wucherung von den zelligen Elementen der Bindesubstanz ausgeht. An den Stellen, an welchen diese Elemente sternförmig verästelt sind, zeigen oft auch die Kernreihen sich mehr oder weniger deutlich verästelt; da wo die zelligen Elemente in fibrillärer oder homogener Intercellularsubstanz gestreckt verlaufen, haben auch die Kernreihen einen gestreckten Verlauf. Objecte, welche die Annahme einer solchen Entstehungsweise der Kernreihen sehr nahe legen, kommen in jedem Präparat zur Anschauung. Eine solche Entstehungsweise möchte

ich hauptsächlich für die Mehrzahl der einfachen Kernreihen annehmen.

Bei der Aufzählung der verschiedenen Modi, nach welchen die Entstehung von Kernreihen stattfinden kann, habe ich für jeden einzelnen durch Anführung der entsprechenden Thatsachen das wirkliche Vorkommen desselben darzuthun versucht; und damit würde selbstverständlich zugleich der Beweis geliefert sein, dass nicht die Annahme einer einzigen Entstehungsweise auf alle diese Gebilde angewendet werden kann. Bei manchen Kernreihen ist es möglich, nach den angeführten Merkmalen mit Bestimmtheit oder mit einer gewissen Wahrscheinlichkeit den Modus ihrer Entstehung anzugeben, und namentlich ist die Mehrzahl der längeren Kernreihen unzweifelhaft von Gefässen abzuleiten; bei vielen wird die Art der Entstehung im einzelnen Falle zweifelhaft bleiben, so lange nicht irgend welche andere Kriterien aufgefunden sind; und a priori erscheint es nicht wahrscheinlich, dass es Merkmale gebe, nach welchen diese Entscheidung für alle Fälle gefunden werden könnte.

Die Anordnung in Haufen findet sich, wie bei der Cirrhose, so auch, und zwar in durchaus gleicher Weise, bei anderen später zu besprechenden Leberaffectionen; namentlich bei letzteren ist es mir gelungen, die früheren Entwickelungsstufen, welche über die Entstehung dieser Kernhaufen Aufschluss geben können, aufzufinden; die folgenden Erörterungen beziehen sich daher sowohl auf die bei der Cirrhose als auch auf die bei anderen Affectionen vorkommenden Kernhaufen im interlobulären Gewebe. — Die Gestalt der Kernhaufen ist gewöhnlich annähernd kugelig oder ellipsoidisch, der Durchmesser beträgt im Mittel $^1/_5 — ^1/_3$ Mm.; seltener sind Haufen von länglicher oder unregelmässiger Form. Die einzelnen Kerne haben die gleiche Beschaffenheit wie die irregulär oder reihenförmig angeordneten; vorwiegend sind ebenfalls die rundlichen oder leicht elliptischen Formen. Die Kerne liegen in den ausgebildeten Haufen überaus reichlich und dicht gedrängt zusammen, so dass zuweilen eine wenig durchsichtige Masse entsteht, in welcher zur Unterscheidung der einzelnen Kerne eine sehr sorgfältige Beobachtung

erforderlich ist. Im Innern mancher Kernhaufen findet sich mehr oder weniger reichlich fein- oder grobkörniges, gelbbraunes oder schwarzes Pigment, welches die Durchsichtigkeit noch mehr vermindert. Oft liegen die Kernhaufen an Stellen der Leber, an welchen keine beträchtliche Vermehrung des interlobulären Gewebes stattfindet, und zuweilen finden sie sich in Lebern, in welchen überhaupt das interlobuläre Gewebe neben denselben kaum merklich vermehrt ist. In diesen letzteren Fällen können sie leicht übersehen werden; doch sind sie bei einiger Uebung mit Sicherheit schon bei einer schwachen Vergrösserung, bei welcher die einzelnen Kerne nicht mehr deutlich unterschieden werden können, aufzufinden, indem sie sich als ziemlich scharf begrenzte rundliche Erweiterungen der interlobulären Räume darstellen, die sich durch eine eigenthümliche grauliche Färbung und trüb durchscheinende Beschaffenheit auszeichnen. Die Untersuchung bei stärkerer Vergrösserung zeigt, dass sie keineswegs so scharf begrenzt sind, wie es bei schwacher Vergrösserung den Anschein hat; vielmehr finden sich auch in der Umgebung der Haufen zahlreiche rundliche Kerne im interlobulären Gewebe, und in den peripherischen Schichten finden sich häufig zwischen den runden auch mehr oder weniger längliche, spindelförmige oder lanzettliche Kerne, welche in einfachen oder mehrfachen Reihen von dem umliegenden Gewebe aus in die peripherischen Schichten des Haufens sich verfolgen lassen. Zuweilen sind diese letzteren in das Innere des Haufens sich erstreckenden Kernreihen unzweifelhaft als Gefässe zu erkennen; wie sie sich innerhalb des Haufens verhalten, ist meist nicht zu sehen; doch machen manche Objecte den Eindruck, als ob es sich um Schlingen oder Knäuelbildung handelte. Diejenigen Haufen, in welchen die Kerne weniger reichlich sind und weniger dicht liegen, sind zuweilen geradezu als Verknäuelungen von vielfach gewundenen Kernreihen zu erkennen; und endlich giebt es Haufen, in welchen die Kerne grösstentheils längliche Formen besitzen und augenscheinlich nur den Wandungen mehrfach verschlungener Capillaren angehören. Von diesen deutlich erkennbaren Verschlingungen und Verknäue-

lungen von Gefässen, deren Kerne nur wenig oder gar nicht vermehrt sind, bis zu den Kernhaufen, in welchen die Kerne so dicht liegen, dass eine besondere Anordnung derselben nicht mehr zu bemerken ist und selbst kaum die einzelnen Kerne deutlich erkannt werden können, kommen alle Uebergangsstufen vor. — Die Kerne, aus welchen die Haufen bestehen, sind schwer zu isoliren, anscheinend, weil sie durch eine undeutlich faserige Zwischensubstanz fest zusammengehalten werden. Aus einem Haufen, welcher unter dem Mikroskop isolirt und zerzupft wurde, erhielt ich Gruppen von Kernen, welche den mehrfachen contourirten Kernreihen, die oben beschrieben wurden, durchaus ähnlich waren.

Die Kernhaufen haben ihren Sitz ausschliesslich im interlobulären Gewebe, und zwar finden sie sich am Häufigsten an Stellen, an welchen drei oder mehr Leberläppchen zusammenstossen. Doch darf ich nicht verschweigen, dass ich einige Male, aber verhältnissmässig äusserst selten, in Fällen, welche nicht zur eigentlichen Cirrhose gehörten, neben reichlichen interlobulären Kernhaufen auch einzelne ganz ähnliche Kernhaufen gesehen habe, welche in den peripherischen Theilen eines Läppchens, ringsum von Leberzellen eingeschlossen, ihren Sitz zu haben schienen; wenn wir jedoch berücksichtigen, dass manche Leberläppchen schon unter normalen Verhältnissen sehr unregelmässige Formen darbieten, dass namentlich zuweilen das interlobuläre Gewebe nebst den eingeschlossenen Gefässen auch bei im Uebrigen annähernd polyedrischen Läppchen an einzelnen Stellen sich ziemlich weit gegen den Mittelpunkt des Läppchens erstreckt, so können wir diesen vielleicht nur scheinbaren und jedenfalls höchst seltenen Ausnahmen keine besondere Bedeutung beilegen.

Nach den angeführten Eigenschaften der Kernhaufen halte ich es für denkbar, dass Rokitansky zum Theil durch die Untersuchung solcher Objecte zu der eigenthümlichen, später von ihm selbst aufgegebenen Theorie der Cirrhose gelangt sei, nach welcher dieselbe in einem Theile der Fälle auf krankhafter Entwickelung des »capillären Gallengefässsystems« beruhen sollte; die Gallen-

gefässe sollten sich »zu rundlichen Bündeln oder Knäueln von Nadelkopf-, Hanfkorn-Grösse zusammenballen« [1]). — Nach der gegebenen Beschreibung sind die Kernhaufen nicht schwer zu deuten. Immerhin mögen viele derselben nur Stellen des interlobulären Gewebes darstellen, an welchen Kerne in irregulärer Anordnung ausserordentlich dicht zusammengehäuft sind; manche unterscheiden sich sehr bestimmt von dem umgebenden kernreichen Gewebe und müssen als etwas Besonderes aufgefasst werden. Viele bestehen so augenscheinlich aus mehrfachen, mit seitlichen Contouren versehenen Kernreihen, die, im Uebrigen mit den gleichen Eigenschaften wie die gestreckt verlaufenden Kernreihen, in mannichfacher Weise mit einander verschlungen und verknäuelt sind, dass sie nothwendig in einer analogen Weise gedeutet werden müssen. Nur wäre für die betreffenden Gebilde gleichzeitig ein excessives Wachsthum in die Länge, durch welches Umbiegungen und Schlingenbildungen zu Stande kommen würden, anzunehmen. Während aber für die gestreckt verlaufenden mehrfachen Kernreihen neben der Entstehung aus Gefässen noch eine Entstehung aus der Bindesubstanz der Leberläppchen und aus dem interlobulären Bindegewebe angenommen werden musste, ist für die Kernhaufen nur die Ableitung aus Gefässen möglich, und zwar, da sie nur im interlobulären Gewebe und besonders häufig an Stellen vorkommen, an welchen ein Untergang von Leberzellen noch nicht stattgefunden hat, ausschliesslich aus den Gefässen des interlobulären Gewebes. Sie stellen Verknäuelungen dieser Gefässe mit reichlicher Wucherung von Kernen in der Wand und in der nächsten Umgebung derselben dar. Ein solches Verhalten der Gefässe ist in der Leber, in welcher makroskopisch sichtbare Gefässgeschwülste verhältnissmässig häufig vorkommen, vielleicht weniger auffallend als in anderen Organen; in
16 einem später mitzutheilenden Falle von Cirrhose der Leber fand ich aber auch in den Nieren Kernhaufen von ganz gleicher Beschaffenheit, welche zum Theil im Innern der verdickten Kapsel eines

1) Handbuch. Aeltere Auflage. Bd. III. S. 341.

Malpighi'schen Körperchens lagen, also wohl nur als Wucherungen der Kerne der Gefässschlingen gedeutet werden konnten. Auch will ich nicht unterlassen zu erwähnen, dass bei genauer Untersuchung anderweitiger Gefässgeschwülste zuweilen Objecte vorkommen, welche stellenweise mit den Kernhaufen der Leber die grösste Aehnlichkeit haben: namentlich in kleineren Telcangiektasien der äusseren Haut findet man nicht selten Stellen, an welchen kleinste Gefässe so dicht zusammenliegen und gleichzeitig in so massenhafter Kernwucherung begriffen sind, dass genau das gleiche mikroskopische Verhalten wie bei den Kernhaufen der Leber zu Stande kommt. — Dass auch diese Kernwucherungen im interlobulären Gewebe der Leber schliesslich zu vollständiger Obliteration der davon betroffenen Gefässe führen, erscheint unzweifelhaft, obwohl es mir einigemale gelungen ist, an in starker Chromsäure erhärteten Präparaten auch im Innern von Kernhaufen vereinzelte wohlerhaltene Blutkörperchen wahrzunehmen. Ob die Gefässknäuel, aus denen die Kernhaufen entstehen, nur von präexistirenden Gefässen durch blosse Verlängerung und Umbiegung derselben gebildet werden, oder ob auch Neubildung von Gefässen stattfindet, kann ich nicht entscheiden; der Umstand, dass Gefässverknäuelungen und ausgebildete Kernhaufen auch an Stellen vorkommen, an welchen eine Vermehrung des interlobulären Gewebes kaum nachzuweisen ist, scheint dafür zu sprechen, dass die Bildung derselben zuweilen hauptsächlich von präexistirenden Gefässen ausgeht.

Eine Frage von grossem Interesse ist die, ob die beschriebenen Kerne persistirende Bildungen seien, oder ob sie etwa nach kurzem
1 Bestehen wieder untergehen. Ich habe eine cirrhotische Leber untersucht, deren linker Lappen kaum noch ½ Kubikzoll Volumen besass. Auf Durchschnitten durch diesen linken Lappen fanden sich in den breiten Zügen des interlobulären Gewebes überaus grosse Massen von Kernen, theils irregulär, theils in Reihen, theils in Haufen; die Kerne zeigten die gleiche Beschaffenheit und Anordnung wie an Stellen, an welchen die Degeneration weniger weit gediehen war. — Die Kerne finden sich demnach in gleicher

Weise auch bei den höchsten Graden der Entartung. Wenn wir aber voraussetzen, dass dieser im höchsten Grade geschrumpfte linke Leberlappen ursprünglich ein normales Volumen besessen habe, und dass die Entartung in der gewöhnlichen Weise unter reichlicher Kernbildung zu Stande gekommen sei, so ist es klar, dass bei der beträchtlichen Reduction des Volumens auch der grösste Theil der vorher entstandenen Kerne zu Grunde gegangen sein muss. Es scheinen mithin im späteren Verlaufe, wenn durch fortschreitende Obliteration der Gefässe und Retraction des Gewebes die Ernährung immer mehr leidet, die Kerne eben so zu schwinden wie die Leberzellen; in allen Stadien sind sie aber noch in relativ grosser Menge vorhanden, entweder weil ein Theil derselben persistirt, oder weil an Stelle der geschwundenen immerfort neue gebildet werden.

Die Grundsubstanz des interlobulären Gewebes zeigt ein verschiedenes Verhalten. An manchen Stellen ist sie deutlich faserig, die Faserzüge verlaufen in der Richtung der interlobulären Räume; an anderen Stellen zeigt sie netzförmige Zeichnung; an manchen Stellen endlich ist sie fast ganz homogen, nur von einzelnen Faserbündeln durchzogen. Stellenweise ist sie mit feinen Fettkörnchen durchsetzt, die entweder unregelmässig mehr oder weniger reichlich in die Grundsubstanz eingestreut oder auch reihenförmig in der Richtung der Faserzüge angeordnet sind. Auch findet sich zuweilen in der Grundsubstanz feinkörniges Pigment, theils von gelbbrauner oder dunkelbrauner, theils von blauschwarzer oder schwarzer Farbe.

Die Menge des Pigments im interlobulären Gewebe ist in einzelnen Fällen eine ausserordentlich beträchtliche. Besonders hochgradig war die blauschwarze Färbung des interlobulären Gewebes bei einer der Sammlung der hiesigen Anatomie angehörigen in Weingeist aufbewahrten Leber, welche mir neben mehreren anderen cirrhotischen Lebern durch die Güte des Herrn Prof. Luschka zur näheren Untersuchung überlassen wurde.

12 Stücke dieser Leber, mit blossem Auge betrachtet, haben keineswegs das Aussehen einer Leber, sondern können weit eher für Stücke von einer

mit käsigen Heerden durchsetzten und im Uebrigen äusserst pigmentreichen Lunge gehalten werden. Die Oberfläche ist stark granulirt, zeigt halbkugelige Prominenzen von gelber Farbe und zwischen denselben Vertiefungen, die intensiv schieferig bis blauschwarz gefärbt sind; die vertieften dunkeln Partien haben stellenweise eine sehr beträchtliche Ausdehnung. Auch auf dem Durchschnitt erscheinen zweierlei durch ihre Färbung sehr scharf geschiedene Substanzen: gelbe Flecke von homogenem Aussehen und von fester, aber bröcklicher Consistenz, der Grösse nach meist mehreren Läppchen entsprechend, von rundlicher oder polygonaler Form; zwischen diesen gelben Stellen, dieselben einschliessend und abgrenzend, ein schieferig bis blauschwarz gefärbtes Gewebe von sehr zäher Consistenz; auch die gelben Stellen zeigen zum Theil noch Andeutungen einer weiteren Theilung durch feine blauschwarze Linien. Das dunkelgefärbte Gewebe nimmt an manchen Stellen ein Drittel, an anderen die Hälfte oder noch mehr von der Schnittfläche ein. — Bei der mikroskopischen Untersuchung von Durchschnitten zeigt sich, dass das gelbe Gewebe den Leberläppchen, das schieferige oder blauschwarze den Interstitien entspricht. Das interlobuläre Gewebe bildet sehr breite Züge, welche Gruppen von mehreren Läppchen umschliessen, sich aber auch weniger mächtig zwischen die einzelnen zu Gruppen vereinigten Läppchen erstrecken; in diesem Gewebe finden sich klumpige unregelmässige, kleinere und grössere Anhäufungen von dunklem Pigment; an vielen Stellen sind diese Anhäufungen länglich, verästelt, so dass sie an Gefässe erinnern, die in der Richtung der Faserzüge verlaufen. Neben diesen Pigmentanhäufungen bemerkt man im interlobulären Gewebe zahlreiche, annähernd parallel neben einander verlaufende Bildungen, die bei schwacher Vergrösserung sich ganz verhalten wie contourirte mehrfache Kernreihen; auch bei starker Vergrösserung entspricht ihre Beschaffenheit solchen Kernreihen, aber es lassen sich, selbst nach Zusatz von Essigsäure, keine einzelnen Kerne mit Sicherheit erkennen. Da überhaupt in dem interlobulären Gewebe nirgend deutlich contourirte Kerne sichtbar werden, so erscheint es sehr wahrscheinlich, dass dieselben in Folge der langen Aufbewahrung in Weingeist verschwunden seien. — Die Leberläppchen sind sehr beträchtlich verkleinert, sämmtliche Zellen mit grossen Fetttropfen gefüllt.

Es handelt sich in diesem Falle offenbar um eine Cirrhose mit gleichzeitiger massenhafter Anhäufung von Pigment im interstitiellen Gewebe. Ob die Bildung des Pigments aus extravasirtem Blut oder aus stagnirendem Blut innerhalb der Gefässe stattgefunden habe, lässt sich nicht entscheiden; und da über das Verhalten anderer Organe, namentlich der Milz, Nichts bekannt ist, so ist auch nicht einmal die Möglichkeit auszuschliessen, dass das Pigment

nicht an Ort und Stelle gebildet, sondern nur dort abgelagert worden sei. Das Vorkommen der länglichen, nach Art von Gefässen sich verästelnden Pigmentanhäufungen spricht einigermassen für eine intravasculäre Bildung oder Ablagerung. — Da an allen Stellen die Leberzellen grosse Fetttropfen enthalten, so ist es wahrscheinlich, dass der Entwickelung der Cirrhose eine hochgradige Fettinfiltration vorhergegangen sei.

Aus den bisherigen Auseinandersetzungen ergiebt sich als allgemeines Resultat, dass bei der Lebercirrhose die Wucherung des kernreichen Gewebes von der gesammten Bindesubstanz der Leber ausgeht. An derselben betheiligt sich sowohl die interlobuläre Bindesubstanz, als auch, von der Peripherie gegen das Centrum fortschreitend, die Bindesubstanz der Leberläppchen. Die Leberzellenschläuche, die Gefässe innerhalb der Leberläppchen, die interlobulären Gefässe, Gebilde, welche ganz oder ihrer Hauptmasse nach zur Bindesubstanz gehören, vielleicht selbst die kleinsten interlobulären Gallengänge, nehmen an dieser Wucherung eben so Antheil wie die formlose Bindesubstanz.

Wie schon oben erwähnt wurde, hat Wagner, im Gegensatz zu den bisherigen Ansichten, die Behauptung aufgestellt, dass die ersten Veränderungen bei der Cirrhose nicht in dem interlobulären Gewebe, sondern in den peripherischen Schichten der Läppchen selbst stattfinden, und dass überhaupt das interlobuläre Gewebe bei der Wucherung ganz unbetheiligt sei. Ein sicheres Urtheil über den Ausgangspunkt der Wucherungen zu erlangen, ist sehr schwer und würde voraussichtlich nur dann möglich sein, wenn man Fälle zu untersuchen Gelegenheit hätte, bei welchen der Prozess sich noch im Anfange der Entwickelung befindet; Wagner hat aber, wie aus seinen Angaben hervorgeht, hauptsächlich solche Lebern untersucht, welche schon in weit vorgeschrittener Cirrhose sich befanden. Von der Richtigkeit der Angabe, dass neben dem kernhaltigen fibrösen Gewebe, welches aus der Degeneration des Acinusgewebes entstanden sei, das ursprüngliche interlobuläre Bindegewebe sich fast stets leicht erkennen lasse, und dass es meist die

normale, seltener die doppelte bis dreifache Dicke besitze, habe ich nach dem, was ich gesehen habe, mich nicht überzeugen können; und ausserdem finde ich in der von Wagner gegebenen Darstellung keinen Grund aufgeführt, welcher ein Verlassen der bisherigen Ansicht, dass die Wucherung zunächst von dem interlobulären Gewebe ausgehe und erst von diesem aus auf die Peripherie der Läppchen sich ausbreite, nothwendig erscheinen liesse. Nach Wagner sollen die Veränderungen, welche er als das Wesen der Cirrhose ansieht, eine Verkleinerung der betroffenen Stellen zur Folge haben, »da die Kernwucherung die untergehenden Gewebe, besonders die Leberzellen, in Betreff des Volumens nicht ersetzt«; da aber thatsächlich sehr oft und vielleicht immer im Beginn der Cirrhose eine Vergrösserung der Leber stattfindet, so ist die von Wagner selbst aus seiner Theorie gezogene Folgerung nicht in Uebereinstimmung mit den schon seit längerer Zeit bekannten Thatsachen [1]).

Da die Lebercirrhose im früheren Stadium, bevor eine Verkleinerung des Organs stattgefunden hat, an und für sich nur höchst selten den Tod herbeiführt, so ist die anatomische Untersuchung cirrhotischer Lebern im ersten Stadium nur selten möglich [2]). Die drei Fälle von Lebercirrhose mit noch bestehender Vergrösserung der Leber, welche mir zur Untersuchung gekommen sind, theile ich, da der Befund in mehrfacher Beziehung von Interesse ist, ausführlich mit.

3 Der erste Fall betraf einen Kranken (Schnürle), der im Sommer 1861 in der hiesigen medicinischen Klinik starb.

Derselbe war 41 Jahre alt, Metzgergeselle, hatte eingestandenermassen seit langer Zeit übermässig viel Branntwein getrunken, im Jahre

---

1) Wagner hat unter 12 Fällen nur einen beobachtet, in welchem die Leber nicht beträchtlich verkleinert war; diesen »Ausnahmefall« weiss er vorläufig nicht zu erklären, hält es aber für wahrscheinlich, dass »die Vergrösserung durch die sehr bedeutende Hypertrophie des interacinösen Bindegewebes bedingt« gewesen sei. l. c. S. 469.

2) Die beste Beschreibung des makroskopischen Verhaltens der Leber in diesem Stadium ist unstreitig die von Bamberger (l. c. S. 564).

1839 etwa ein Vierteljahr lang in Wien an „kaltem Fieber“ gelitten, im Jahre 1847 einen Schanker acquirirt, auf welchen Rachenaffection und Kondylome gefolgt waren. — Bei der Aufnahme, am 17. Mai 1861, zeigte er die Erscheinungen einer rechtsseitigen Pleuritis mit mässigem Fieber. Die Conjunctiva war deutlich ikterisch, der Harn enthielt reichlich Gallenfarbstoff, kein Eiweiss; die Faeces waren nicht entfärbt; die äussere Haut war auffallend dunkel, aber nicht deutlich gelb gefärbt. Auf Brust, Bauch und Extremitäten fanden sich zahlreiche kleine Psoriasisflecke; andere Erscheinungen constitutioneller Syphilis fehlten. Der Bauch war stark aufgetrieben, besonders rechterseits; die Leber ragte als sehr umfangreiche, harte, derbe, an der Oberfläche nicht höckerige Geschwulst bis zwei Finger breit oberhalb der Höhe der Symphyse herab. — Bald nach der Aufnahme stellten sich leichte Delirien ein, die allmälig in ein ausgesprochenes Delirium tremens mit vollkommener Schlaflosigkeit übergingen. Am Morgen des 3. Juni erfolgte der Tod.

Obduction, 27 Stunden nach dem Tode: Leiche von kräftigem Knochenbau; nur geringe Abmageruug. Beträchtliche Todtenstarre. — Bei Eröffnung des Bauches liegt die vordere Fläche der Leber in der während des Lebens auf der Haut verzeichneten Ausdehnung und Form frei, nur etwas aufwärts verschoben. Die tiefste Stelle der Leber findet sich rechts von der Mittellinie 8 (Pariser) Zoll unterhalb der Höhe der Spitze des Processus xiphoides, $3\frac{1}{2}$ Zoll oberhalb der Höhe der Symphyse. In der Bauchhöhle keine Flüssigkeit. — In der rechten Pleurahöhle zwei Litres einer serösen, stark ikterisch gefärbten Flüssigkeit, in welcher mässig reichliche fibrinöse Flocken schwimmen. Die Pleura costalis und diaphragmatica mit reichlichen fibrinösen Auflagerungen. Die rechte Lunge auf etwa ein Drittel des normalen Volumens reducirt, gegen die Wirbelsäule verdrängt, an der Oberfläche mit reichlichen fibrinösen Auflagerungen, durch welche sie an manchen Stellen locker angeheftet ist; die Lunge überall von vermindertem Luftgehalt, aber nirgends ganz luftleer, von fester Consistenz, die oberen Partien blass, die unteren blutreich. Die linke Pleurahöhle leer, in der linken Lunge in der Nähe des Hilus eine kleine Stelle im Zustande der rothen Hepatisation, sonst die Lunge überall lufthaltig, stark œdematös, die abhängigen Partien blutreich. Im Perikardium eine geringe Menge ikterischer Flüssigkeit. — Das Herz von normaler Grösse, im rechten Ventrikel und im Vorhof reichliche speckhäutige, ikterisch gefärbte Gerinnsel; die Klappen normal; in der Aorta descendens ausgedehnte gelbweissliche Verdickuugen der Intima. — Die Milz vergrössert, $5\frac{3}{4}$″ lang, $3\frac{3}{4}$″ breit, $1\frac{5}{8}$″ dick; Consistenz nicht vermehrt, Parenchym von normalem Aussehen. — Die Nieren in reichliches Fettgewebe eingebettet, gross, hyperæmisch. — Im Duodenum stark gallige Färbung des Inhalts. Gallenblase gefüllt, bei Druck auf dieselbe entleert sich aus dem Ductus choledochus Galle in starkem Strahl. Die Galle dünnflüssig, blass.

Die Leber sehr beträchtlich vergrössert, im Allgemeinen die normale Form erhalten, an keiner Stelle beträchtliche Einziehungen oder Erhabenheiten. Breite 11 Zoll, davon 7″ auf den rechten Lappen; Höhe rechts 10″, links 5¾″; grösste Dicke rechts 3¼″, links 2⅜″. Auf der vorderen Fläche ein ausgedehnter Sehnenfleck; die Oberfläche intensiv gelb gefärbt, beim Ueberstreichen glatt, bei der Betrachtung deutlich körnig, indem durch grauröthliche verästelte Züge eine scharfe Abgrenzung von Bezirken stattfindet, die in ihrer Ausdehnung meist mehreren Läppchen entsprechen; auf der unteren Fläche des linken Lappens ist die körnige Beschaffenheit besonders deutlich; auch ragen dort die einzelnen Granula flach halbkugelig über die Oberfläche hervor; auf der unteren Fläche des rechten Lappens varicös erweiterte Gefässe. Die Consistenz der Leber ist beträchtlich vermehrt, das Parenchym zäh, schwer zu schneiden, unter dem Messer knirschend; deutlicher Fettbeschlag der Klinge. Die Schnittfläche ist blutarm, von intensiv gelber Färbung und deutlich körnigem Aussehen. — Durchschnitte aus den verschiedensten Regionen der Leber zeigen bei schwacher Vergrösserung die Leberläppchen durch ausserordentlich breite Streifen von blassem Aussehen umgeben und von einander getrennt; die Trennung ist keine vollständige, und die Läppchen stossen an manchen Stellen noch aneinander; häufig sind mehrere Läppchen gemeinschaftlich mehr oder weniger vollständig von breiten Streifen umgeben. — Bei stärkerer Vergrösserung erscheinen die Leberzellen gross, reich an körnigem Gallenfarbstoff, im Uebrigen von normalem Verhalten; nur in einzelnen Läppchen sind sie mit kleinen und grossen Fetttropfen vollständig erfüllt; aber auch diese Zellen lassen meist noch scharfe Contouren erkennen. Das Gewebe zwischen den Läppchen ist deutlich streifig und zeigt, besonders deutlich nach Zusatz von Essigsäure, überaus zahlreiche rundliche und längliche Kerne, die zum Theil in einfache oder mehrfache Längsreihen angeordnet sind.

Leber, Milz und Nieren geben keine Amyloidreaction.

Es ist dieser Fall besonders desshalb bemerkenswerth, weil bei demselben die cirrhotische Leber einen so beträchtlichen Grad von Vergrösserung zeigte, wie er bisher noch in keinem genauer beschriebenen Falle gefunden wurde. Diese Vergrösserung beruhte möglicherweise zum Theil auf Vergrösserung der Leberzellen, obwohl eine solche nicht in besonders auffallendem Grade bestand (Messungen der Zellen wurden nicht angestellt). Zum grössten Theil aber muss diese Vergrösserung auf andere Umstände zurückgeführt werden. Da der Blutgehalt des Organs eher unter als über der Norm war, und da weder makroskopisch noch mikroskopisch irgend etwas Anderes wahrgenommen wurde, was eine Zunahme

des Volumens hätte bewirken können, so muss dieselbe jedenfalls hauptsächlich von der massenhaften Wucherung des interlobulären Gewebes abgeleitet werden [1]). — Es liefert daher dieser Fall den Beweis, dass im Beginn der Cirrhose durch die Wucherung des interlobulären Gewebes eine sehr beträchtliche Vergrösserung des Organs bewirkt werden kann.

Die in diesem Falle während des Lebens beobachteten Erscheinungen, namentlich des Ikterus und die schweren Gehirnerscheinungen, könnten möglicherweise zu der Vermuthung führen, dass es sich um sogenannte Cholæmie gehandelt habe. Ich halte es für wahrscheinlich, dass in vielen Fällen von Lebercirrhose, in welchen Ikterus eintritt, derselbe nicht, wie man gewöhnlich annimmt, von der Compression kleiner Gallengänge abhängt, sondern dass er, wie bei der »acuten gelben Leberatrophie«, die Folge eines ausgedehnten Unterganges von Leberzellen und der dadurch bewirkten partiellen oder vollständigen Aufhebung der Gallensecretion ist; und in denjenigen Fällen, in welchen die Lebercirrhose unter ausgesprochenen cholæmischen Erscheinungen zum Tode führt, müssen die Erscheinungen nothwendig in dieser Weise erklärt werden. In dem beschriebenen Falle aber waren die Leberzellen zum grössten Theil wohlerhalten, und die Gehirnerscheinungen hatten durchaus den gewöhnlichen Charakter des Delirium potatorum. — Der folgende Fall bietet dagegen ein merkwürdiges Beispiel von Cholæmie bei Lebercirrhose.

14 Ein 26jähriger Bierbrauer (Koch), der früher immer gesund gewesen sein, immer viel Bier, aber niemals Branntwein getrunken haben will, hatte seiner Aussage nach seit einem halben Jahre, ohne dass seine Lebensweise verändert worden wäre, in höchst auffallender Weise an Körpervolumen zugenommen, so dass er, während er früher zwar kräftig, aber eher mager gewesen war, in kurzer Zeit einen mässigen Grad von Fettleibigkeit erreichte. Etwa 14 Tage vor seiner Aufnahme in das Krankenhaus war, angeblich nach einer heftigen Erkältung, allmälig eine

1) Schon Naumann erklärt die »Hypertrophie« der Leber bei der Cirrhose aus dem »Ausschwitzen von plastischen Säften« in das Gewebe der Leber. Handbuch der medic. Klinik. Bd. V. Berlin 1835. S. 65.

Störung des Allgemeinbefindens eingetreten, der Appetit hatte sich vermindert, bei der Arbeit war bald Ermüdung erfolgt; etwas später hatten sich leichte Fiebererscheinungen und eine leicht gelbliche Färbung der Haut eingestellt; seit 8 Tagen war der bis dahin regelmässige Stuhlgang diarrhoisch geworden, so dass innerhalb 24 Stunden 10 — 12 dünnflüssige Stuhlgänge erfolgten; die entleerten Massen waren nicht entfärbt. Erst drei Tage vor der Aufnahme wurde der Kranke gänzlich arbeitsunfähig und bettlägerig; auch war in den letzten Tagen etwas Husten mit schleimigem schaumigem Auswurf aufgetreten.

Bei der Aufnahme, am 12. März 1863, zeigt der Kranke ein lebhaft geröthetes Gesicht, heisse, aber feuchte Haut, rothe, etwas trockene, beim Herausstrecken nicht zitternde Zunge, leicht gelbe Färbung der Haut und besonders der Conjunctiva, keine Roseolaflecke; stark entwickeltes Unterhautfettgewebe, kräftige Musculatur. Am Thorax normaler Percussionsschall und normales Athemgeräusch, nur linkerseits vorn einige Rhonchi sibilantes; die Respirationsfrequenz ist gesteigert, das Athmen erfolgt mit Anstrengung. Herztöne normal, Puls von gesteigerter Frequenz, voll, deutlich doppelschlägig. Die Leber überragt sehr beträchtlich den Rippenbogen; die Milzdämpfung ist vergrössert. Der Bauch etwas aufgetrieben, nicht schmerzhaft; die Lebergegend gegen Druck nicht empfindlich. Harn reichlich, von bräunlicher Farbe, klar, schwach sauer, enthält Gallenfarbstoff, kein Eiweiss, keinen Blutfarbstoff. Durch Eindampfen, wiederholtes Extrahiren mit möglichst wenig kaltem Alkohol, Auflösen des in Alkohol nicht gelösten Rückstandes in Ammoniak, Filtriren und freiwilliges Verdunsten der Lösung wird eine syrupähnliche Masse erhalten, in welcher zahlreiche kleine krystallinische Kugeln sich finden, welche unter dem Mikroskop die den gewöhnlichen Formen des Leucin entsprechende concentrische Schichtung und radiäre Streifung zeigen; Herr Prof. Strecker, der dieselben näher untersuchte, erkannte dieselben als ein unorganisches schwefelsaures Salz; das Alkoholextract enthielt sehr reichlich Harnstoff. — Das Bewusstsein war am Tage nicht merklich getrübt, während der Nacht grosse Unruhe, viel Reden im Halbschlaf. Keine Klagen über Schmerzen. Appetit gering; viel Durst.

Wie die Anamnese und der Status praesens, so entsprach der Verlauf im Allgemeinen einem Abdominaltyphus. Auch der Gang des Fiebers[1]) war der dem Abdominaltyphus eigenthümliche. — Die Leber schien nach dem Resultat wiederholter Messungen der Ausdehnung der Dämpfung in den ersten Tagen an Volumen zuzunehmen; später schien eine Abnahme

---

1) Die von Herrn Dr. Schmidtlein ausgeführten Bestimmungen der Puls- und Respirations-Frequenz sowie der Körpertemperatur (Achselhöhle) ergaben folgende Zahlen:

des Volumens zu erfolgen; doch blieb sie fortwährend schr· beträchtlich vergrösscrt. — Das Sensorium wurde immer mehr benommen; seit dem 19. waren auch während des Tages blande Delirien, abwechselnd mit einem somnolenten Zustande vorhanden, nur selten grössere Aufregung. Die Zunge wurde trocken, zitterte beim Herausstrecken; an den Extremitäten stellte sich Sehnenhüpfen und starkes Zittern ein. Der Ikterus der Haut und des Harns wechselte an Intensität, wurde aber im Ganzen nicht hochgradiger. Der Bauch wurde allmälig mässig aufgetrieben, die Unterbauchgegend gegen Druck etwas empfindlich. Täglich erfolgten 4—6 dünnflüssige Stuhlentleerungen. Seit dem 19. zeigten die zäh-schleimigen Sputa eine röthliche Färbung in Folge einer innigen Beimischung von Blut; gleichzeitig entwickelte sich rechterseits in den oberen Partien des Thorax eine leichte Dämpfung; Rasselgeräusche und Rhonchi sibilantes waren reichlich vorhanden. Der Harn enthielt während einiger Tage deutliche Spuren von Eiweiss, die aber in den letzten Tagen wieder verschwanden. — Am Morgen des 23. erfolgte der Tod.

Die Obduction fand 25 Stunden nach dem Tode statt:

Die Haut undeutlich ikterisch. Beträchtliche Todtenstarre. Sehr reichliches Unterhautfettgewebe.

Die Pia mater an einzelnen Stellen der Convexität etwas getrübt, an der Basis ohne Trübung. Cerebrospinalflüssigkeit reichlich; Ventrikel leer. Die Gehirnsubstanz von normaler Consistenz, nicht besonders blutreich.

Bei Eröffnung des Thorax retrahiren sich die Lungen in mässigem Grade. Die Lungen nirgend adhärirend, von normalem Volumen. Beide Lungen in ihrer ganzen Ausdehnung mit sehr reichlichen grauweissen miliaren Knötchen durchsetzt, die in den oberen Partien dichter stehen als in den unteren. Alle Theile der Lungen œdematös, von vermindertem Luftgehalt, aber nirgend ganz luftleer. Die Verminderung des Luftgehalts

---

März	Morgen			Abend		
	Puls	Respir.	Temp.	Puls	Respir.	Temp.
12.	—	—	—	100	38	41,1
13.	—	—	—	88	—	40,5
14.	92	—	40,0	96	32	40,6
15.	88	36	40,3	98	—	40,6
16.	96	36	40,4	88	34	40,65
17.	76	—	40,4	100	44	40,95
18.	98	—	40,1	88	—	40,4
19.	104	36	40,7	106	42	41,0
20.	116	40	40,45	112	40	40,8
21.	104	40	40,2	120	—	40,2
22.	116	56	39,9	140	38	40,1

ist sehr beträchtlich in den sehr blutreichen und ödematösen abhängigen Theilen und ausserdem im oberen Theile der rechten Lunge, in welchem auch die Knötchen besonders dicht stehen. Nirgend Residuen älterer chronisch-entzündlicher Prozesse. — Das Herz gross, sehr schlaff; in den Herzhöhlen speckhäutige Gerinnsel; die Musculatur blass, von normaler Dicke; die Klappen gesund.

In der Bauchhöhle keine Flüssigkeit. — Die Milz beträchtlich vergrössert, 7½ Zoll lang, 4″ breit, 1½″ dick; die Kapsel gerunzelt, das Gewebe von breiiger Consistenz. —. Beide Nieren von normaler Grösse, fester Consistenz, die Kapsel leicht trennbar, das Gewebe blutarm, die Corticalsubstanz etwas verbreitert, blassgelb, leicht getrübt. — Im oberen Theil des Dünndarms stellenweise schieferige Färbung so wie einige kleine frische Ekchymosen. Im oberen Drittel des Ileum ein fast kirschkerngrosses, über die Schleimhaut prominirendes, an der Oberfläche leicht exulcerirtes Knötchen von gelber Farbe, welches auf dem Durchschnitt aus einer gelben breiigen Masse besteht; auf der äusseren Fläche des Darms, dieser Stelle entsprechend, leichte Injection der Serosa und 4 kleinere miliare Knötchen in derselben, welche die gleiche Beschaffenheit wie das grössere zeigen. Die genaue Untersuchung des Darmtractus lässt an keiner anderen Stelle Knötchenbildung oder Exulceration erkennen.

Die Leber ist sehr beträchtlich vergrössert. Das Gewicht derselben beträgt 3000 Grms, die Breite 13⅝ Zoll, davon 7½″ auf den rechten Lappen, die Höhe 8⅔″, die grösste Dicke im rechten Lappen 3⅔″, im linken 2″. Die ganze Leber zeigt auf der Oberfläche eine intensiv gelbe Färbung, die Schnittfläche ist mehr blassgelb gefärbt. Die Oberfläche ist eben, glatt, lässt keine Granulationen wahrnehmen. Die Consistenz des Organs ist beträchtlich vermehrt, der Blutgehalt auffallend gering; beim Durchschneiden deutlicher Fettbeschlag der Klinge. Während im Ganzen auf den ersten Blick sowohl die Oberfläche als auch die Schnittfläche gleichmässig gefärbt erscheinen, zeigt schon eine genauere Betrachtung mit blossem Auge im Einzelnen eine sehr deutlich ausgeprägte Verschiedenheit. Sowohl auf der Oberfläche als auch besonders auf dem Durchschnitt sind deutlich zwei Substanzen zu unterscheiden: die eine Substanz ist intensiv gelb gefärbt und bildet rundliche oder eckige Bezirke von der Grösse eines oder seltener mehrerer Läppchen; die andere Substanz hat eine blass-rosenrothe Färbung und bildet verhältnissmässig breite, netzförmig sich verästelnde Streifen, welche die gelb gefärbten Bezirke von einander abgrenzen. Diese Züge schliessen jedoch die Läppchen oder die Gruppen von solchen meist bei Weitem nicht vollständig ein; vielmehr stehen die letzteren vielfach mit einander in Continuität. An manchen Stellen der Schnittfläche sind die blassrothen Züge sehr breit, so dass sie an den Knotenpunkten, von welchen nach verschiedenen Richtungen die Ausläufer ausgehen, stecknadelknopfgrosse rundliche oder eckige Figuren darstellen. An mehreren solchen

Stellen erreicht die Flächenausdehnung der blassrothen Substanz auf der Schnittfläche die Ausdehnung der gelben oder übertrifft dieselbe sogar. — Die Pfortaderäste, die Lebervenen und die Gallengänge sind von normalem Verhalten; weder auf der Innenfläche der Gefässe, noch auf der Schnittfläche des Parenchyms sind mit blossem Auge wahrnehmbare krystallinische Ausscheidungen vorhanden. Die Gallenblase enthält dünnflüssige Galle.

Beim Ueberstreichen über die Schnittfläche werden Präparate erhalten, welche mikroskopisch fast ganz aus grossen und kleinen freien Fetttropfen bestehen; ausserdem ist etwas anderweitiger Detritus nebst körnigem und klumpigem Farbstoff vorhanden; nur sehr vereinzelt finden sich grosse Fetttropfen, welche noch von einer Zellenmembran umgeben sind, oder Zellen, welche vollständig mit feinen bis mittelgrossen Fetttropfen ausgefüllt sind; noch seltener endlich sind Leberzellen zu sehen, die getrübt sind, aber doch einen oder auch zwei deutliche Kerne erkennen lassen; das Verhältniss der zweikernigen zu den einkernigen Zellen scheint nicht grösser zu sein als unter normalen Verhältnissen, doch sind die Zellen zu sparsam, als dass dieses Verhältniss genau festgestellt werden könnte; endlich finden sich in allen Objecten spiessförmige oder nadelförmige Krystalle, die theils vereinzelt liegen, theils radienartig um einen Mittelpunkt gruppirt, seltener zu garbenähnlichen Büscheln zusammengehäuft sind. Objecte, welche den verschiedensten Stellen der Leber entnommen werden, so wie auch zerzupfte Präparate, zeigen überall das gleiche Verhalten: beträchtliches Ueberwiegen der freien Fetttropfen bei grosser Seltenheit von noch erhaltenen Zellen.

Die mikroskopische Untersuchung von Durchschnitten zeigt, dass das blassröthliche, netzförmig angeordnete Gewebe der excessiv vermehrten interlobulären Bindesubstanz entspricht, während die gelben Inseln die fettig degenerirten Leberläppchen darstellen. Wie es schon die genauere Betrachtung der Schnittfläche mit blossem Auge vermuthen liess, umgiebt das vermehrte interlobuläre Gewebe nur wenige Läppchen vollständig; an den meisten Stellen bildet es sehr breite Züge, die sich zwischen die Läppchen erstrecken, ohne dieselben vollständig einzukapseln; vielmehr stehen die Läppchen an verhältnissmässig ausgedehnten Stellen noch in Continuität mit einander. — Die interlobuläre Substanz enthält neben deutlichen Faserzügen zahlreiche Kerne, welche in ihrer Anordnung ganz dem oben für die Cirrhose im Allgemeinen angegebenen Verhalten entsprechen: Kernreihen sind zahlreich vorhanden, auch Kernhaufen finden sich reichlich, aber nur im interlobulären Gewebe; Haufen von Kernen, die als Miliartuberkel gedeutet werden könnten, fehlen gänzlich. Das kernreiche interlobuläre Gewebe greift an manchen Stellen der Peripherie der Läppchen zwischen die Reihen der Leberzellen ein; auch finden sich in der Nähe der Grenze der Läppchen Inseln, die aus mehrfachen grossen Fetttropfen und aus Farbstoff bestehen und von dem inter-

lobulären Gewebe ringsum eingeschlossen werden. — Manche Stellen des interlobulären Gewebes sind so reich an Kernen, dass eine Grundsubstanz überhaupt kaum zu erkennen ist; an anderen Stellen, und zum Theil auch an solchen, an welchen es sehr breit ist, enthält es nur wenig Kerne; überall zeigt sich die Grundsubstanz mit reichlichen feinen, oft in Längsreihen angeordneten Fettkörnchen durchsetzt. — Die Leberläppchen sind gross und erscheinen bis zur Centralvene mit Fett überfüllt. In dem wässerigen Extract der Leber wies Herr Prof. Strecker grössere Mengen von Xanthin nach. In der Corticalsubstanz der Nieren sind die Epithelien getrübt, gallig gefärbt, in manchen finden sich wenig zahlreiche Fetttropfen; einzelne enthalten sparsame körnige Ablagerungen von bräunlich-gelbem Farbstoff. Das interstitielle Gewebe ist beträchtlich vermehrt, aber ohne auffallenden Reichthum an Kernen.

Der mitgetheilte Fall ist in mehrfacher Beziehung merkwürdig. Aus der Beschreibung des makroskopischen und mikroskopischen Verhaltens der Leber ergiebt sich, dass eine Cirrhose vorhanden war, und zwar in dem Stadium, in welchem eine Retraction des wuchernden Gewebes und eine Bildung von Granulationen noch nicht stattgefunden hat. Zwar fehlte das ætiologische Moment des Branntweingenusses; aber es war wenigstens der übermässig reichliche Genuss von Alkohol in der verdünnteren Form des Bieres constatirt; und ausserdem ist es unzweifelhaft, dass wirkliche Cirrhose ausnahmsweise auch bei Individuen vorkommt, welche niemals stärkere alkoholische Getränke zu sich genommen haben; ich selbst habe eine exquisite Lebercirrhose bei einer Frau gefunden, welche in der hiesigen chirurgischen Klinik an Prolapsus cerebri in Folge eines perforirenden carcinomatösen Geschwürs des Schädels gestorben war, und bei welcher ein Missbrauch von Spirituosen nicht vorausgesetzt werden konnte. — Jedenfalls aber war die Leberaffection in dem beschriebenen Falle keine einfache Cirrhose. Während das wuchernde interstitielle Gewebe noch nicht bis zu bemerkbarer Retraction gelangt war, zeigten die Leberzellen sich in einem Grade und in einer Ausdehnung degenerirt, wie es bei den am Weitesten vorgeschrittenen Fällen von einfacher Cirrhose kaum jemals vorkommen möchte. Wir müssen daher nothwendig annehmen, dass eine Complication mit parenchymatöser Degeneration vorhanden

gewesen sei. In dieser Beziehung werden wir den Fall später in Gemeinschaft mit anderen Fällen noch genauer betrachten und dabei auch einige anderweitige Eigenthümlichkeiten desselben erörtern.

Für die Lehre von der Cirrhose ist der Fall in so fern von Bedeutung, als er in der deutlichsten Weise zeigt, dass die Bindegewebswucherung zunächst hauptsächlich von dem interlobulären Gewebe ausgeht, und dass erst allmälig, während die peripherischen Schichten der Läppchen an der Degeneration theilnehmen, die Einkapselung der Läppchen erfolgt. Uebrigens war die Umschliessung der Läppchen in diesem Falle doch vollständiger, als sie bei manchen der später zu besprechenden Fälle von atrophischer Muscatnussleber mit bloss strichweiser Wucherung sich findet.

Die Complication von Cirrhose und parenchymatöser Degeneration der Leber, wie sie in diesem Falle bestand, scheint zu den grössten Seltenheiten zu gehören; doch finde ich in der Literatur einen Fall verzeichnet, welcher mit dem eben beschriebenen Falle bis in manche Einzelnheiten in überraschender Weise übereinstimmt. Derselbe wurde von Mettenheimer[1]) beobachtet und auch in ganz ähnlicher Weise gedeutet. Ausserdem ist noch ein Fall von Fritz[2]) veröffentlicht worden, bei welchem wahrscheinlich ebenfalls diese Complication vorhanden war, und vielleicht sind auch noch in ähnlicher Weise zu deuten ein Fall von Klob[3]) und ein Fall von Frerichs[4]).

Der dritte Fall betraf eine Leber, welche mir im frischen Zustande von Herrn Oberamts-Wundarzt Dr. Franck zur Untersuchung übergeben wurde.

16 Die Leber war von einem Menschen, bei dem plötzlich unter heftiger Haematemesis der Tod eingetreten war. Bei der Obduction waren der Magen und der ganze Dünndarm mit dunklem Blut gefüllt, der Dickdarm

---

1) Ueber Icterus gravis. Beobachtung 5. Betz, Memorabilien 1862. 3. Lieferung. S. 52.

2) Gazette des hôpitaux. 1863. Nr. 21.

3) Zeitschrift der Ges. der Aerzte zu Wien 1858. Nr. 47.

4) l. c. Bd. II. S. 11. Beobachtung. Nr. 1.

leer gefunden worden. Zur Untersuchung kamen ausser der Leber noch die Milz und eine Niere.

Die Leber ist besonders im Dickendurchmesser sehr vergrössert. Ihr Gewicht betrug am Tage nach der Obduction, nachdem die Gallenblase entleert und ein Theil des Blutes ausgeflossen war, 2050 Grms. Die Breite beträgt 10 Zoll, davon $6^1/_4$″ auf den rechten Lappen, die Höhe rechts $6^1/_4$″, links $6^1/_2$″, die grösste Dicke rechts $3^1/_{12}$″, links $3^1/_2$″. Wie schon aus diesen Zahlen hervorgeht, betrifft die Vergrösserung weit mehr den linken als den rechten Lappen. Die Oberfläche ist im Ganzen von intensiv gelber Farbe, an manchen Stellen, besonders am rechten Lappen und an der unteren Fläche, zugleich etwas grauröthlich. Die ganze Oberfläche ist höckerig, besteht aus flach-halbkugeligen Protuberanzen von Hanfkorn- bis Erbsengrösse, die durch Einziehungen scharf von einander abgegrenzt sind; die Einziehungen sind von grauröthlicher Farbe, die Vorsprünge intensiv gelb. Am linken Lappen sind die Einziehungen weniger tief, und die Oberfläche ist weniger uneben; kleinere Höcker, deren Abgrenzung von einander nur durch schmale Streifen röthlichen Gewebes angedeutet ist, sind zu grösseren Gruppen zusammengehäuft. An der Oberfläche des rechten Lappens, besonders gegen den rechten Rand hin, sind die grauröthlichen Einziehungen beträchtlich breiter, confluiren zu grösseren Flächen. — Die Consistenz des Organs ist beträchtlich vermehrt, das Gewebe knirscht unter dem Messer; die Durchschnittsfläche ist blutarm, im Ganzen von blassgelber Farbe, von einem grauröthlichen Netzwerk durchzogen, durch welches, ähnlich wie auf der Oberfläche, gelb gefärbte Bezirke von Linsengrösse und darunter abgegrenzt werden. Manche Balken des Netzes sind breiter, manche schmaler, so dass mehrfache Zusammengruppirung der gelben Bezirke entsteht. Wie auf der Oberfläche, so ist auch auf der Schnittfläche im linken Lappen das interstitielle Gewebe weniger reichlich und grenzt die einzelnen gelben Bezirke weit weniger vollständig von einander ab als im rechten Lappen. An einzelnen Stellen des rechten Lappens nimmt das grauröthliche Gewebe auf der Schnittfläche fast eben so viel Raum ein als das gelbe. — Die Wandungen der grösseren Pfortaderäste und Lebervenenwurzeln sind verdickt, die Pfortader und die grösseren Aeste derselben erweitert; die Querschnitte der Gefässe sind zum Theil beträchtlich verzerrt. Die Gallenblase ist schon entleert, die Schleimhaut stark gallig imbibirt, die Gallengänge und deren grössere Wurzeln von normaler Weite. — Die Vermehrung der Consistenz des Gewebes muss hauptsächlich von dem grauröthlichen interstitiellen Gewebe abgeleitet werden, da beim Ueberstreichen über die Schnittfläche die gelben Inseln weich und leicht zerreiblich sich zeigen. Das interstitielle Gewebe ist sehr elastisch, zieht sich von der Schnittfläche deutlich zurück, wird auf dünnen Schnitten noch mehr verdünnt, während die Granula nicht an Dicke verlieren. Diese Verdünnung des interstitiellen Gewebes beruht augenscheinlich darauf, dass in Folge

seiner Elasticität die in demselben enthaltene Flüssigkeit auf der Durchschnittsfläche ausgepresst wird. Durch dieses Verhalten des interstitiellen Gewebes ist die Anfertigung feiner Durchschnitte am frischen Präparat in hohem Grade erschwert. — Die Leberzellen, die beim Ueberstreichen über die Schnittfläche erhalten werden, sind scharf contourirt, enthalten zum grössten Theil zahlreiche mittelgrosse, kleine und feinste Fetttröpfen. Einige Zellen enthalten nur wenig oder gar kein Fett; die letzteren sind auffallend stark granulirt und so trübe, dass nur in wenigen ein Kern zu erkennen ist; bei Zusatz schwacher Essigsäure werden sie etwas aufgehellt, so dass in manchen die Kerne deutlich werden. Die Zahl der zwei- oder mehrkernigen Zellen ist im Verhältniss zu der Zahl der einkernigen nicht abnorm gross (s. S. 49). Neben den deutlich contourirten Zellen finden sich nur wenige freie grosse und kleine Fetttropfen und anderweitiger Detritus. Die Grösse der Zellen ist beträchtlich vermehrt, und zwar an den verschiedenen Stellen der Leber in annähernd gleichmässiger Weise. Zellen, die dem linken Lappen entnommen waren, wurden gemessen, und zwar sowohl fetthaltige als auch die spärlicheren fettfreien, ohne Rücksicht darauf, ob ausser deutlicher Contour auch ein Kern sichtbar war oder nicht. Die Grösse der Zellen betrug im Mittel aus 41 Messungen = 30,3 Mmm.

Die Leberläppchen sind zum Theil von normaler Ausdehnung, zum Theil, namentlich im rechten Lappen, beträchtlich verkleinert, einzelne auf sehr kleine rundliche Zellengruppen reducirt. Die Bindesubstanz der Leberläppchen erscheint nur an den Stellen der Peripherie, an welchen das interlobuläre Gewebe in continuirlichem Zusammenhang zwischen die Reihen der Leberzellen sich hinein erstreckt, vermehrt; stellenweise ist die Bindesubstanz der Läppchen mit reichlichen feinen Fettkörnchen durchsetzt.

Das interlobuläre Gewebe ist an den meisten Stellen sehr kernreich; die Kerne zeigen die verschiedenen früher beschriebenen und zum Theil in Fig. 2 und 3 dargestellten Anordnungen; einzelne Stellen lassen nur spärliche Kerne erkennen. Stellenweise finden sich auch Ablagerungen von gelbem und braunem Farbstoff. — Der linke und der rechte Leberlappen zeigen in Betreff des Verhaltens des interlobulären Gewebes keine auffallenden Verschiedenheiten; nur ist dasselbe im rechten Lappen im Allgemeinen reichlicher vorhanden und umschliesst die Läppchen vollständiger als im linken.

Die Milz ist beträchtlich vergrössert, wiegt 555 Grms; die Consistenz ist fest, das Balkengewebe sehr reichlich.

Die Niere ist etwas kleiner als normal, von weicher Consistenz, die Kapsel nur mit theilweiser Zerreissung des oberflächlichen Parenchyms trennbar. Die Oberfläche ist deutlich granulirt, die Corticalsubstanz von intensiv gelber Farbe, an Masse vermindert, enthält an der Oberfläche eine haselnussgrosse seröse Cyste. Das interstitielle Gewebe der Corticalsubstanz ist sehr beträchtlich vermehrt, an manchen Stellen

ausserordentlich reich an rundlichen Kernen, an anderen nur spärliche Kerne enthaltend; die Kerne sind an manchen Stellen zu dichten Haufen von kugeliger Form zusammengruppirt, welche ganz ähnlich wie die Kernhaufen der Leber sich verhalten, einzelne dieser dichten Kernhaufen sind durch eine fibröse Hülle, welche augenscheinlich die verdickte Kapsel eines Malpighi'schen Körperchens darstellt, scharf begrenzt; ausser diesen rundlichen Haufen liegen die Kerne mehr oder weniger dicht in länglichen, breiten, nicht scharf begrenzten Gruppen, oder auch zerstreut im interstitiellen Gewebe; contourirte Kernreihen, wie sie im interlobulären Gewebe der Leber sich reichlich finden, sind nicht vorhanden. — Die Epithelien der Harnkanälchen sind zum Theil in weit vorgeschrittener fettiger Degeneration begriffen; während aber in manchen Harnkanälchen nur Körnchenkugeln und fettiger Detritus sich finden, sind in anderen noch wohlerhaltene, mit deutlichem Kern versehene Epithelien vorhanden.

Leber, Milz und Niere geben keine Amyloidreaction.

In dem beschriebenen Falle fand eine eigenthümliche gleichzeitige Erkrankung der Niere statt. — Das überaus häufige gleichzeitige Vorkommen analoger pathologischer Prozesse in der Leber und den Nieren hat schon früh dazu geführt, unter den Nierenerkrankungen nach einem Analogon der als Cirrhose bezeichneten Lebererkrankung zu suchen, und seitdem Hecht [1]) auf Grund eigener Untersuchungen der Nieren bei Bright'scher Krankheit und einer Vergleichung der Resultate mit den von Hallmann für die Lebercirrhose erhaltenen die Behauptung aufgestellt hatte, dass beide Affectionen analoge Erkrankungen seien, wurde diese Ansicht von sehr vielen Autoren angenommen [2]). Und wirklich würde der Vergleich einer Niere im Stadium der Granularatrophie mit einer in weit vorgeschrittener Cirrhose begriffenen Leber die wichtigsten Analogien darbieten. Dazu kommt noch, dass das gewöhnliche ætiologische Moment bei der Lebercirrhose, der Genuss starker Alcoholica, ebenfalls in der Aetiologie der chronischen Bright'schen

---

1) De renibus in morbo Brightii degeneratis. Dissert. inaug. Berol. 1839. pag. 17.

2) Vgl. Henle, Zeitschr. für rat. Med. Bd. II. 1844. S. 270. — Eichholtz, Ueber die granulirte Leber und Niere u. s. w. in Müller's Archiv für Anatomie u. s. w. 1845. S. 320. — Oppolzer, Prager Vierteljahrsschrift. Bd. III. 1844. S. 18.

Krankheit eine grosse Rolle spielt. Berücksichtigt man endlich noch das überaus häufige gleichzeitige Vorkommen einer Nierenerkrankung bei Individuen, welche an Cirrhose leiden (Wagner wies in den 12 von ihm mitgetheilten Fällen 11 Mal gleichzeitige Erkrankung der Nieren nach), so könnte die Annahme einer solchen Analogie als hinreichend begründet erscheinen. — Aber dennoch trifft, wie man sich später überzeugt hat, diese Analogie, wenigstens für die bei Weitem überwiegende Mehrzahl der unter dem Namen der chronischen Bright'schen Krankheit zusammengefassten Fälle, nicht zu. Freilich kann das Endresultat der Nierenerkrankung und der Lebererkrankung so gleichartig sein, dass es schwer sein würde einen wesentlichen anatomischen Unterschied aufzufinden. Aber die Entwickelung der beiden Affectionen ist wesentlich verschieden: die Nierenerkrankung beginnt mit der Erkrankung der Zellen der Harnkanälchen, es handelt sich um eine parenchymatöse Degeneration, die Wucherung der Bindesubstanz erfolgt erst später; die Lebercirrhose beginnt mit der Wucherung des interlobulären Gewebes, es handelt sich um eine interstitielle Hepatitis, die Erkrankung der Drüsenzellen erfolgt erst secundär.

Wenn wir aber auch die Analogie des Morbus Brightii mit der Cirrhose der Leber im Allgemeinen zurückweisen müssen, so dürfen wir doch nicht vergessen, dass die Bezeichnung Morbus Brightii eigentlich nur ein klinischer Collectivname ist, unter dem verschiedene Nierenaffectionen, die unter annähernd gleichen Erscheinungen zu verlaufen pflegen, zusammengefasst werden. Es steht a priori der Annahme Nichts entgegen, dass möglicherweise unter diesen verschiedenen Prozessen auch Fälle vorkommen, in welchen ursprünglich eine excessive Wucherung des interstitiellen Gewebes, die später durch Retraction zu einer secundären Atrophie und Degeneration des eigentlichen Nierenparenchyms führt, stattfinde. Dergleichen Fälle würden als wirkliche Analoga der Lebercirrhose zu betrachten sein.

Ich halte eine solche Auffassung bei dem zuletzt beschriebenen

Falle für gerechtfertigt. Der Umstand, dass in dem wuchernden interstitiellen Gewebe der Niere massenhafte Entwickelung rundlicher Kerne sich findet, und namentlich Kernhaufen, welche durchaus den Kernhaufen im interlobulären Gewebe der Leber entsprechen und zum Theil nachweislich aus Gefässen hervorgegangen sind, stellt eine Analogie des anatomischen Verhaltens her, wie sie in den gewöhnlichen Fällen von Bright'scher Krankheit nicht vorhanden ist. Der Umstand endlich, dass trotz der schon bestehenden reichlichen Wucherung des interstitiellen Gewebes die Degeneration der Epithelien der Harnkanälchen nur partiell eine weit vorgeschrittene war, würde ebenfalls für diese Auffassung sprechen. — Von den gewöhnlichen Formen der Bright'schen Krankheit würde sich diese der Lebercirrhose analoge Form dadurch unterscheiden, dass die Wucherung des interstitiellen Gewebes, welche zu Granularatrophie führt, die primäre Veränderung, die Degeneration des Drüsengewebes die secundäre ist.

Fälle von Granularatrophie der Nieren, bei denen die Pathogenese ebenso wie in dem mitgetheilten die vollständigste Analogie mit der Cirrhose der Leber herstellt, kommen auch ohne gleichzeitiges Bestehen von Lebercirrhose vor, und ich glaube Grund zu der Vermuthung zu haben, dass unter den zur chronischen Bright'schen Krankheit gerechneten Fällen von Granularatrophie der Nieren vielleicht nicht wenige sich finden würden, welche in dieser Weise gedeutet werden müssten, sobald in allen Fällen eine hinreichend genaue Untersuchung des histologischen Verhaltens vorgenommen würde. Einen solchen Fall, bei welchem keine gleichzeitige Lebererkrankung bestand, theile ich in Kürze mit.

7 Ein 22jähriger Zimmermann, bei dem schon seit 2 Jahren wiederholt hydropische Erscheinungen aufgetreten waren, sich aber immer wieder verloren hatten, starb in der hiesigen medicinischen Klinik unter den Erscheinungen einer acuten Perikarditis. Während seiner Anwesenheit in der Klinik hatte der reichlich entleerte Harn immer einen beträchtlichen Gehalt an Eiweiss und ein schleimig-eiteriges Sediment, welches mikroskopisch hauptsächlich aus Eiterkörperchen bestand, enthalten. Vor dem ersten Auftreten hydropischer Erscheinungen war in der Reconvales-

cenz von einem Typhus eine phlegmonöse Entzündung an der Glans penis eingetreten, welche zu Perforation nach Unten geführt und eine Fistel zurückgelassen hatte; die Mündung der Harnröhre war dadurch verengert worden, und es war früher wiederholt die Anwendung des Katheters nöthig gewesen.

Bei der Obduction, die ich 24 Stunden nach dem Tode machte, fand sich Perikarditis mit reichlichem serös-fibrinösem, leicht hæmorrhagischem Exsudat, geringe Dilatation des linken Ventrikels ohne Hypertrophie, unbedeutende Stenose der Aorta an der Einmündungsstelle des Ductus Botalli, hochgradiges Lungenœdem, alte Adhäsionen zwischen dem Zwerchfell einerseits, der Leber und der Milz andererseits, schieferige Färbung der Magenschleimhaut, im untersten Theil des Ileum, 2 Zoll oberhalb der Klappe, ein linsengrosser flacher Substanzverlust in der Schleimhaut mit zackigen verdickten Rändern und gereinigtem Grunde, von starker Injection der Schleimhaut umgeben. Die Leber wiegt 1650 Grms, ist schlaff, blassrothbraun, von geringem Blutgehalt, die Läppchenzeichnung wenig deutlich; die Leberzellen enthalten wenig Fett, das interlobuläre Gewebe ist nicht vermehrt. Die Gallenblase enthält ziemlich reichlich dünnflüssige gelbgrüne Galle. — Beide Nieren sind in reichliche Fettmassen eingebettet, beträchtlich verkleinert, die linke bis auf zwei Drittel, die rechte bis unter die Hälfte des normalen Volumens. Die Kapsel ist schwer, zum Theil nur mit Zerreissung trennbar; die Consistenz ist fest, die Oberfläche fein granulirt, von blassrother Farbe, die Corticalsubstanz auf dem Durchschnitt beträchtlich vermindert, blutleer, blassröthlich, mit leichtem Stich in's Gelbliche, die Marksubstanz annähernd von normaler Ausdehnung. In der Corticalsubstanz ist das interstitielle Gewebe in hohem Grade vermehrt, die Glomeruli sind beträchtlich verkleinert, von sehr dicken, streifigen, bei Essigsäurezusatz zahlreiche längliche Kerne zeigenden Kapseln umgeben. Das übrige interstitielle Gewebe ist sehr reich an rundlichen Kernen, die stellenweise in grossen Massen zusammengehäuft liegen, aber keine scharf contourirten Haufen bilden. Die Epithelien der gewundenen Harnkanälchen sind zum grössten Theil von normaler Beschaffenheit, manche stark granulirt und getrübt, nur wenige in fettiger Degeneration begriffen. Das interstitielle Gewebe ist stellenweise mit reichlichen feinen Fettkörnchen durchsetzt. — Die Nierenbecken und Kelche sind injicirt, beide Ureteren äusserlich und innerlich von normalem Verhalten, ihre Schleimhaut ohne Injection. Die Harnblase ist gross, die Schleimhaut etwas verdickt, gewulstet, von normaler Färbung. An der unteren Seite der Harnröhre findet sich, nur durch die Schleimhaut der Harnröhre von der letzteren getrennt, ein mit festen Wänden umgebener Kanal von nahezu gleichem Lumen wie die Harnröhre, der vom Blasenhals aus sich etwa $1^1/_2$ Zoll nach Vorn erstreckt und hinten in den Blasenhals, vorn in die Harnröhre mündet.

Die übrigen Organe zeigen keine Abnormität. Leber, Milz und Nieren geben keine Amyloidreaction.

Dieser Fall ist ein Beispiel von sehr hochgradiger Granularatrophie der Nieren ohne ausgedehnte parenchymatöse Degeneration. Die Annahme, dass eine parenchymatöse Nephritis früher bestanden habe, dass aber nach dem Stillstehen des Prozesses die Producte desselben zur Resorption oder Ausscheidung gelangt seien, würde gegenüber den Erfahrungen über den gewöhnlichen Verlauf der parenchymatösen Nephritis nur geringe Wahrscheinlichkeit haben. Die vollkommene Analogie mit dem Verhalten der Leber bei der Cirrhose lässt den Prozess vielmehr als eine interstitielle Nephritis auffassen, bei welcher die Retraction des wuchernden interstitiellen Gewebes zu einfacher Atrophie und zu partiellem Schwund des secernirenden Parenchyms geführt hat. Da aber der Ausdruck »interstitielle Nephritis« schon in einem anderen bestimmten Sinne gebraucht zu werden pflegt, so halte ich es für zweckmässiger, den Prozess geradezu als »Cirrhose der Niere« zu bezeichnen.

Ob in diesem Falle die Nephritis als primäre Affection aufzufassen sei, oder ob sie von einer Fortpflanzung des chronisch-entzündlichen Prozesses von der Blase aus in der Continuität der Schleimhäute abgeleitet werden müsse, bleibt unentschieden; der anatomische Befund in den Harnwegen spricht nicht für die letztere Auffassung.

Die vorstehenden Mittheilungen über die Cirrhose der Leber ergeben hauptsächlich die folgenden Resultate:

1. Die herrschende Ansicht, nach welcher die Lebercirrhose in einer interstitiellen Hepatitis besteht, welche anatomisch zunächst als Massenzunahme des interlobulären Gewebes sich manifestirt, besteht vollkommen zu Recht. An der Wucherung nimmt aber auch sehr bald, und zwar von der Peripherie aus gegen das Centrum fortschreitend, die Bindesubstanz der Leberläppchen Theil.

2. Die interlobulären Gefässe obliteriren nicht einfach in Folge von Compression durch Retraction des wuchernden Gewebes,

sondern betheiligen sich in activer Weise an der Wucherung und werden in solide kernreiche Stränge umgewandelt, die zum Theil längere Zeit persistiren.

3. Im interlobulären Gewebe findet Neubildung von Gefässen statt, die theils vorzugsweise in der Richtung der Interstitien verlaufen, theils nach Art kleiner Teleangiektasien sich vielfach verschlingen und verknäueln. Auch in den neugebildeten Gefässen erfolgt Obliteration durch Wucherung der Kerne der Wandungen.

B. Die atrophische Muscatnussleber.

Vielleicht giebt es heutigen Tages kaum noch einen namhaften Pathologen, der nicht die Verkleinerung der Leber, welche bei langem Bestehen von Stauungshyperæmien auf die Vergrösserung folgt, streng von der eigentlichen Cirrhose der Leber schiede. Man pflegt die erstere Leberaffection, welche vorzugsweise bei Herzkrankheiten, aber auch bei den von anderen Ursachen abhängigen Stauungen im grossen Kreislauf vorkommt, als die atrophische Form der Muscatnussleber zu bezeichnen; und da man fast allgemein die Ansicht angenommen hat, dass die von Stauungen im grossen Kreislauf abhängigen Veränderungen der Leber, wenn sie auch in vielen Fällen in Bezug auf das gröbere anatomische Verhalten manche Aehnlichkeiten mit der Cirrhose haben, dennoch namentlich in histologischer Beziehung von der eigentlichen Cirrhose fundamental verschieden seien, so werden überhaupt in neuester Zeit Herz- und Lungenkrankheiten bei der Aetiologie der Cirrhose nicht mehr aufgeführt.

Die folgenden Mittheilungen werden einerseits zeigen, dass man, von irrigen Voraussetzungen über das histologische Verhalten der atrophischen Muscatnussleber ausgehend, bei dieser Trennung weiter gegangen ist, als die anatomischen Thatsachen erlauben, indem man Unterschiede statuirte, die in Wirklichkeit nicht vorhanden sind. Und andererseits wird sich ergeben, dass die atrophische

Muscatnussleber, die vom klinischen Standpunkte aus bisher wenig berücksichtigt wurde, und die häufig nur desshalb Erwähnung fand, weil man es für nöthig hielt vor einer Verwechslung derselben mit eigentlicher Cirrhose zu warnen, an und für sich eine Affection der Leber darstellt, welcher eine besondere klinische Bedeutung zukommt. — Uebrigens wird auf Grund der mitzutheilenden Thatsachen keineswegs, weder von anatomischem noch von klinischem Standpunkt aus, die Berechtigung einer Trennung der atrophischen Muscatnussleber von der Cirrhose in Abrede gestellt werden; es wird sich nur herausstellen, dass die unterscheidenden Punkte nicht da liegen, wo sie bisher gesucht wurden.

Die Unterscheidung, um welche es sich handelt, gehört ganz der neuesten Zeit an. Die ersten Bearbeiter der Lehre von der Lebercirrhose betrachteten Herz- und Lungenkrankheiten als die häufigsten Ursachen dieser Leberaffection. A. Becquerel [1]) fand eine Erkrankung des Herzens 21 Mal unter 42 Fällen von Lebercirrhose, und andererseits fand er 21 Fälle von Lebercirrhose unter 55 Fällen von Herzkrankheiten. Er sucht nachzuweisen, dass in diesen Fällen die Erkrankung des Herzens die Ursache der Erkrankung der Leber gewesen sei, und dass überhaupt Hyperæmie der Leber, sowohl passive als auch active, die gewöhnliche Ursache der Cirrhose darstelle; dem Missbrauch der Spirituosen räumt er nur eine untergeordnete Stelle ein. — Von späteren Autoren, welche noch Herz- und Lungenkrankheiten unter den Ursachen der Cirrhose aufführen, nenne ich Rokitansky [2]), Henle [3]), Oppolzer [4]), Förster [5]).

Aber schon Budd [6]) hatte sich gegen diese Ansicht ausge-

---

1) Archives génér. de méd. 1840. T. VII. p. 397. T. VIII. p. 40.

2) Handbuch. Aeltere Aufl. 3. Band. 1842. S. 347.

3) Zeitschrift für rat. Med. 2. Band. 1844. S. 271.

4) Prager Vierteljahrsschrift. 3. Bd. 1844. S. 18. — Vgl. Allgemeine Wiener medicinische Zeitung. 1858, Nr. 8 und 1861, Nr. 19.

5) Handbuch der spec. path. Anat. 1854. S. 109.

6) Die Krankheiten der Leber. Deutsch von Henoch. Berlin 1846. S. 135 ff. Vgl. S. 41.

sprochen: »Ich kann mir nicht denken, dass eine einfache passive Congestion eines Organs an und für sich schon zur activen Entzündung desselben führt, und gewiss würden Herzkrankheiten zuvor Oedem der unteren Extremitäten und allgemeine Wassersucht herbeiführen, ehe sie zu plastischen Exsudationen in der Lebersubstanz Anlass geben.« Die von Becquerel angeführten Thatsachen erklärte er durch die Annahme, dass dieser Autor das durch partielle Hyperæmie bedingte muscatnussähnliche Ansehen der Leber mit dem ersten Stadium der Cirrhose verwechselt habe. Circulationsstörungen innerhalb der Brusthöhle haben nach seiner Ansicht »auf die Entstehung der Krankheit keinen directen Einfluss, sondern können nur die Einwirkung des Alkohols und anderer schädlicher Einflüsse unterstützen und verstärken.« Die Atrophie der Leber nach lange bestehender Stauungshyperæmie scheint Budd nicht zu kennen; für eine in gewisser Beziehung analoge Form der Atrophie der Leber, für die nämlich, welche durch andauernde Gallenstauung herbeigeführt wird, gab er eine Erklärung, welche derjenigen einigermassen analog ist, die jetzt für die Atrophie bei Blutstauung allgemein gilt: an eine ältere Beobachtung von Williams anschliessend, lieferte er den Nachweis, dass die Atrophie auf dem Untergange der Leberzellen beruhe [1]).

Auch Handfield Jones [2]), der schon im Jahre 1848 das anatomische Verhalten der atrophischen Muscatnussleber richtiger beschrieben hat als die meisten späteren Autoren, erklärte, dass, so weit seine Beobachtungen reichen, die Muscatnussleber niemals zu eigentlicher Cirrhose führe.

Diejenige Deutung der Atrophie der Leber bei lange bestehender Stauungshyperæmie, welche zur Zeit allgemein angenommen wird, wurde zuerst von Virchow gegeben. Er erklärte die Verminderung des Volumens aus einer »partiellen Atrophie derjenigen

---

1) l. c. S. 193 ff.

2) The nutmeg condition of the liver. London medical Gazette. New series. Vol. VII. 1848. pag. 1033.

Theile des Leberparenchyms, welche zunächst dem Druck der erweiterten Lebervenen ausgesetzt sind. Hier schwinden die Leberzellen allmälig, und es bleibt ein rothes, lockeres, gefässreiches Bindegewebe zurück, welches einsinkt und so eine Art von granulirtem Zustande hervorbringt, der sich bei Steigerung der Störung zu entzündlicher Höhe leicht in die gewöhnliche Cirrhose umbilden kann, aber auch oft für sich fortbesteht und ein immer beträchtlicheres Schrumpfen der Leber im Gefolge hat« [1]). — Diese Bemerkungen legten den Grund zur definitiven Anerkennung des Unterschiedes zwischen der atrophischen Muscatnussleber und der Cirrhose. Während Virchow, der damals noch fast allgemein als gültig anerkannten Lehre von der Entstehung der Lebercirrhose durch Stauungshyperæmie folgend, noch das Zugeständniss machte, dass die Störung sich zu entzündlicher Höhe steigern und dadurch zu eigentlicher Cirrhose werden könne, konnte schon Bamberger [2]), auf eine grosse Zahl von Erfahrungen gestützt, die Behauptung aufstellen, dass Herzkrankheiten niemals zu eigentlicher Cirrhose, sondern nur zu atrophischer Muscatnussleber führen, die freilich sehr häufig mit der Cirrhose verwechselt werde, aber trotz einiger Aehnlichkeit doch ein »dem Wesen nach gänzlich verschiedener Prozess« sei. Seitdem wurde die Unterscheidung von allen namhaften Schriftstellern acceptirt. — Nach der herrschenden Lehre entsteht die Verkleinerung der Leber bei Stauungshyperæmie dadurch, dass die Venae centrales lobulorum und deren capilläre Wurzeln unter dem Druck des gestauten Blutes sich enorm erweitern und durch Druck auf die in ihren Maschen gelegenen Leberzellen einen Schwund dieser letzteren herbeiführen.

Es lässt sich aber nicht verkennen, dass diese Auffassung, so einfach und einleuchtend auch die Theorie des Schwundes der comprimirten Zellen ist, und so leicht man auch in manchen Fällen

---

1) Würzburger Verhandlungen. 4. Band. 1854. S. 349.

2) Krankheiten des chylopoëtischen Systems in Virchow's Handbuch der spec. Path. u. Ther. Erlangen 1855. S. 544 u. 567.

sich davon überzeugen kann, dass derselbe thatsächlich stattfindet (vgl. Fig. 4), dennoch ein wesentliches Bedenken zulässt.

Eine Atrophie der Drüsensubstanz, die durch Druck erweiterter Gefässe bewirkt wird, kann an und für sich niemals zu einer Verkleinerung des Organs führen. Der Druck eines ausgedehnten Gefässes vermag jedenfalls nur um so viel das Parenchym zur Atrophie zu bringen, als das Gefäss selbst an Volumen zugenommen hat; wenn daher auch durch enorme Ausdehnung der Gefässe eine noch so hochgradige Atrophie des Drüsenparenchyms erfolgt wäre, so würde desshalb das bis dahin geschwellte Organ doch keineswegs an Volumen abnehmen, da der Raum, welcher vorher durch das Drüsenparenchym ausgefüllt war, nach der Atrophie desselben durch die erweiterten Gefässe ausgefüllt wird. Es muss sich das Gesammtvolumen der Leber dabei gerade so verhalten, wie die Leber und wie alle anderen Organe, wenn sie durch Druck von Geschwülsten zur Atrophie gebracht werden: die Geschwulst und der Rest des Organs zusammengenommen machen immer ein Volumen aus, welches zum Mindesten dem früheren Volumen des Organs für sich gleichkommt. Selbst bei Aneurysmen, bei welchen durch die periodisch erfolgende An- und Abschwellung, wie sie auch in den Lebervenen bei Insufficienz der Tricuspidalklappe vorkommt[1]), die Einwirkung auf die benachbarten Organe in hohem Grade begünstigt ist, sehen wir immer den Raum, der durch Atrophie der Organe frei geworden ist, durch das Aneurysma ausgefüllt. Die Theorie der Volumsabnahme der Leber bei andauernder Stauungshyperæmie ist daher, wie man sieht, keineswegs so einfach und einleuchtend, wie man gewöhnlich anzunehmen pflegt. Die Analogie mit der Atrophie der Leber bei andauernder Gallenstauung trifft eben nicht zu: während bei dieser durch den Untergang der Leberzellen ein Moment gegeben ist, durch welches die Bildung von

1) Ein besonders hoher Grad von atrophischer Muskatnussleber wurde bei einem Kranken der Oppolzer'schen Klinik neben Insufficienz der Mitral- und der Tricuspidalklappe beobachtet. Allg. Wiener med. Zeitung. 1861. Nro. 18 u. 19. — Vgl. auch eine später aufgeführte Beobachtung (27).

Galle und damit auch der Grad der Füllung der Gallengänge vermindert wird, kann bei der Stauungshyperæmie der Untergang von Leberzellen keineswegs in directer Weise die Füllung der Blutgefässe vermindern.

Eine Volumsverminderung der durch Stauung geschwellten Leber muss aber freilich dann stattfinden, wenn in späterer Zeit, nachdem durch die excessive Ausdehnung der Lebervenenwurzeln bereits eine grosse Zahl von Leberzellen zu Grunde gegangen ist, die Ursache der Stauung aufhört oder sich vermindert, oder wenn die Menge des im ganzen Körper enthaltenen und damit die Menge des in der Leber enthaltenen Blutes sehr beträchtlich abnimmt. Die zu Grunde gegangenen Leberzellen ersetzen sich nicht wieder, der übermässige Blutgehalt der Leber, welcher vorher die Schwellung bedingt hatte, wird vermindert, und so kann das ganze Organ selbst unter das normale Volumen zusammenschrumpfen. Doch ist dabei zu bemerken, dass auch nach hochgradigen, aber bald vorübergehenden Stauungen, während welcher eine Anschwellung der Leber beobachtet wurde, später nur selten eine Verminderung des Volumens unter die Norm beobachtet wird, dass also augenscheinlich Stauungen eine gewisse Zeit hindurch ertragen werden, ohne zu bemerkbarer Atrophie zu führen. — Nicht selten ist dagegen der Fall, dass, während die Ursache der Stauung fortbesteht, durch eine Abnahme der gesammten Blutmenge des Körpers eine mehr oder weniger beträchtliche Abschwellung der Leber bewirkt wird; ich erinnere dabei an die klinische Erfahrung, dass namentlich nach reichlichen Blutentziehungen die durch Stauung geschwellte Leber zuweilen sehr schnell eine Verminderung des Volumens erkennen lässt. Zuweilen wird durch eine allmälig sich entwickelnde hochgradige Oligæmie selbst dann eine beträchtliche Verkleinerung der Leber bewirkt, wenn das im Herzen oder in den Lungen belegene Circulationshinderniss eine Zunahme erfährt.

In den besprochenen Fällen ist die durch den Druck der überfüllten Gefässe bewirkte Atrophie des Drüsenparenchyms ein Moment, welches zur Verkleinerung des Organs wesentlich beiträgt. Es giebt

aber auch Fälle von hyperæmischer Schwellung der Leber, in welchen nach längerem Bestehen derselben endlich eine Abnahme des Lebervolumens stattfindet, ohne dass eine Abnahme des Circulationshindernisses oder eine Verminderung der Gesammtmenge des Blutes vorausgesetzt werden könnte; und zur Erklärung solcher Fälle ist die durch Druck der ausgedehnten Gefässe bewirkte Atrophie der Drüsensubstanz unzureichend. Der folgende Fall, bei dem ich die Grössenverhältnisse der Leber während des Lebens mit grosser Genauigkeit feststellen konnte, bietet ein Beispiel dieses Verhaltens.

Eine Kranke im Alter von 32 Jahren (Schaupp), die schon seit etwa 10 Jahren an häufig wiederkehrendem Husten und an Kurzathmigkeit gelitten hatte, ohne jedoch dadurch am Arbeiten verhindert worden zu sein, wurde am 5. Decbr. 1862 in die medicinische Klinik aufgenommen. Seit einem Jahre hatte von Zeit zu Zeit gegen Abend Oedem der unteren Extremitäten sich eingestellt, war aber am Morgen immer wieder verschwunden. Seit 12 Wochen ist die Anschwellung dauernd geworden; auch hat die Kranke eine Anschwellung des Bauches nebst lästigem Druck im Epigastrium bemerkt.

Die Kranke ist von kräftigem Körperbau, zeigt einen ziemlich hohen Grad von Fettleibigkeit, die ihrer Aussage nach schon seit frühster Jugend in relativ gleicher Weise bestanden hat und auch bei ihren Schwestern vorhanden sein soll. Die ganze Körperoberfläche von gedunsenem Aussehen, die unteren Extremitäten oedematös; mässige Cyanose, die äusseren Jugularvenen stark gefüllt, treten beim Husten als deutliche Wülste hervor. Die Untersuchung der Lungen ergiebt die Zeichen eines verbreiteten und bis auf feinere Bronchien sich erstreckenden trocknen Katarrhs ohne Verdichtungen. Die Herzdämpfung in die Breite vergrössert, überragt den rechten Sternalrand; an der Herzspitze schwaches, aber deutliches systolisches Geräusch; zweiter Ton der Pulmonalarterie deutlich verstärkt. Der Harn enthält eine Spur von Eiweiss. Die Leber sehr beträchtlich vergrössert, überragt in der Mammillarlinie um eine Hand breit den Rippenbogen; der Rand dick und resistent, sowohl durch Palpation als Percussion scharf zu bestimmen. — Die Kranke erscheint in Bezug auf ihre geistigen Fähigkeiten im höchsten Grade beschränkt, schläft sehr viel, kümmert sich fast gar nicht um ihre Umgebung, giebt aber auf leichte Fragen vollkommen richtige Antworten. — Appetit und Verdauung gut.

Vierzehn Tage nach der Aufnahme war bei Ruhe und guter Nahrung das Oedem der Extremitäten verschwunden, der Katarrh gebessert, der Harn

frei von Eiweiss, und die Kranke wurde entlassen. — Am 9. Februar 1863 stellte sie sich wieder ein, weil die Krankheitserscheinungen wieder zugenommen hatten. Die Leber war noch etwas mehr vergrössert als vorher, sonst von gleicher Beschaffenheit. Ausserdem klagte die Kranke über Schmerzen im Epigastrium. — Es wurden 12 Schröpfköpfe in die Herzgegend applicirt, und da nach denselben die Schmerzen nachliessen, auch das Allgemeinbefinden sich zu bessern schien, am folgenden Tage 6 Blutegel an das Epigastrium gesetzt. Diese Blutentziehungen hatten auf die Grösse der Leber keinen bemerkbaren Einfluss; später wurden keine weiteren Blutentziehungen verordnet. — Allmälig steigerte sich Cyanose und Oedem; letzteres ging auch auf die oberen Extremitäten über. Die Apathie der Kranken und die Somnolenz nahmen zu, zuweilen traten leichte Delirien ein. Die Kranke klagte über Kopfschmerzen nur, wenn sie besonders darnach gefragt wurde. — Der Appetit blieb bis zu den letzten Tagen auffallend gut. — Der Katarrh nahm an Extensität und Intensität zu, und unter den Erscheinungen hochgradigen Lungenœdems erfolgte am 9. März, 28 Tage nach der zweiten Aufnahme, der Tod.

Das Verhalten der Leber hatte in der letzten Zeit eine auffallende Veränderung gezeigt. Während die obere Grenze unverändert blieb, liess die Bestimmung der unteren Grenze eine beträchtliche Verkleinerung des Organs nachweisen, so dass etwa 8 Tage vor dem Tode der untere Rand den Rippenbogen nur noch um drei Querfinger überragte.

Die Obduction wurde 28 Stunden nach dem Tode unter meiner Leitung von einem meiner Zuhörer gemacht, nachdem unmittelbar vorher nochmals die untere Lebergrenze bestimmt und um zwei Finger breit den Rippenrand überragend gefunden worden war.

Beträchtliche Todtenstarre, sehr starke Leichenhypostase. Beträchtliches Oedem der unteren, geringes der oberen Extremitäten und der Haut des Rumpfes. Keine Spur von Ikterus. Das Unterhautfettgewebe übermässig entwickelt. — Im Sinus longitudinalis schlaffe Gerinnsel. An der Convexität rechts von der Mittellinie ein flaches Extravasat sowohl an der unteren Fläche der Dura mater als auch unter den weichen Gehirnhäuten; dasselbe erstreckt sich als sehr dünne Schicht mit der Pia mater in die Furchen. An der seitlichen convexen Oberfläche des linken Vorderhirnlappens eine etwa guldengrosse, missfarbige, dunkel-grün-röthliche Stelle durch die weichen Gehirnhäute durchscheinend. Gyri flach, Sulci eng. Beim Herausnehmen des Gehirns fliesst keine Flüssigkeit ab. An der Gehirnbasis keine Abnormität. Beim Abtragen der Hemisphären in der Höhe des Corpus callosum wird im linken Vorderhirnlappen ein über taubeneigrosser Heerd von schmutzig-hellrother Farbe durchschnitten; derselbe hat ausgeprägte Keilform, die breitere Basis grenzt an die Oberfläche und entspricht der durch die weichen Hirnhäute durchschimmernden missfarbigen Stelle, während die Spitze des Keils nahezu an das Corpus

striatum anstösst. Die Masse, aus welcher dieser Heerd besteht, hat ziemlich feste Consistenz und das Aussehen eines in Entfärbung begriffenen Blutgerinnsels; in der Peripherie ist die Farbe blasser als im Centrum. Die Masse geht ohne scharfe Grenze in die normale Gehirnsubstanz über; die letztere ist in der Umgebung leicht gelb-röthlich gefärbt. — Im hinteren Grosshirnlappen rechterseits ein wallnussgrosser Erweichungsheerd von weissgelblicher Farbe, die weiche Masse durch Wasser abspülbar, geht allmälig in die festere Substanz der Umgebung über. An der Oberfläche des kleinen Gehirns unterhalb des Erweichungsheerdes eine dünne Schicht von Extravasat unter den weichen Gehirnhäuten. — In den Ventrikeln wenig Flüssigkeit Im Uebrigen das Gehirn von fester Consistenz, wenig feucht, wenig blutreich.

Beide Lungen fest mit der Thoraxwand verwachsen; der Herzbeutel in grosser Ausdehnung vorliegend, enthält einige Unzen klarer Flüssigkeit. Die Lungen überall lufthaltig, aber in den abhängigen Partien der Luftgehalt sehr vermindert; überall hochgradiges Oedem und grosser Blutreichthum. In den Spitzen Andeutungen von Alveolarektasie. Die Bronchien mit zähem Secret gefüllt. In den sehr erweiterten Lungenvenen enorme Mengen von dunklem, schlaff geronnenem Blut. — Das Herz beträchtlich vergrössert; der linke Ventrikel dilatirt, die Wand von etwas vermehrter Dicke; die Mitralklappenzipfel verdickt, retrahirt, der freie Rand mit kolbigen halbknorpeligen Excrescenzen. Endokardium und Intima der Aorta stark imbibirt. Aortenklappen normal. Der rechte Ventrikel in hohem Grade dilatirt und hypertrophisch. Die Ventrikel, der dilatirte rechte Vorhof und die Lungenarterie enthalten reichliche speckhäutige Gerinnsel. Sämmtliche grosse Venen des grossen Kreislaufs sind mit auffallenden Mengen dunklen flüssigen oder schlaff geronnenen Blutes gefüllt. Die Musculatur des ganzen Herzens sehr blass, links auf dem Durchschnitt und an der inneren Oberfläche zahlreiche gelbliche, missfarbige Flecke; rechts die Musculatur gleichmässig blass und leicht gelblich gefärbt.

In der Bauchhöhle eine geringe Menge seröser Flüssigkeit. — Die Milz klein, die Kapsel runzelig, die Pulpa blass, weich und zerfliesslich. — Die Nieren gross, sehr blutreich, die Kapsel leicht trennbar. In der Corticalsubstanz der linken Niere mehrere aneinanderstossende Heerde von rundlicher Form, gelber Farbe, fester Consistenz, durch einen dunkel gefärbten Saum von dem umgebenden Gewebe abgegrenzt; in der rechten Niere am unteren Ende eine tiefe narbige Einziehung der Oberfläche, von der aus eine feste Bindegewebsmasse, die kleine gelbe käsige Heerde einschliesst, keilförmig sich nach Innen erstreckt; auf der Höhe des convexen Randes ein keilförmiger, auf dem Durchschnitt gelber Heerd ohne narbige Einziehung. — Die Leber vergrössert, wiegt 1930 Grms, auf der convexen Oberfläche zwei deutliche, aber nicht tiefe Exspirationsfurchen, ausserdem

einige schwache Rippenstreifen, einer der letzteren auf dem linken Lappen. Am linken Lappen einige schwache strahlige Verdickungen des Ueberzugs mit leichter Einziehung der Oberfläche. Die Consistenz mässig fest. An der Oberfläche wie auf dem Durchschnitt sehr buntes Aussehen, indem kleine gelbe und rothe Stellen scharf von einander abgegrenzt sind; nur stellenweise bilden die rothen Stellen rundliche Figuren, die von den gelben umgeben sind; an den meisten Stellen bilden beide Farben für sich unregelmässige vielfach confluirende Flecke. Der Blutgehalt sehr beträchtlich. — Der Magen mit schieferigen Stellen, einzelnen kleinen Ekchymosen, starker Imbibition in der Umgebung der gefüllten grösseren Venen. — Der Darm in der ganzen Ausdehnung cyanotisch, die Venen des Mesenterium stark gefüllt. — Die Harnblase gross, enthält Harn, der beim Kochen und bei Zusatz von Salpetersäure eine schwache Trübung zeigt.

Die mikroskopische Untersuchung zeigt in dem keilförmigen Heerde im linken vorderen Grosshirnlappen überall neben Trümmern von Gehirnsubstanz reichliche wenig veränderte rothe Blutkörperchen, zahlreiche Fettkörnchenkugeln, kleine Gefässe, namentlich Capillaren, die in fettiger Degeneration begriffen sind; stellenweise finden sich auch relativ wohlerhaltene Ganglienzellen, neben anderen, die in fettiger Degeneration begriffen sind. Auch in der Umgebung findet sich fettige Degeneration kleiner Gefässe, Körnchenkugeln, vereinzelte Hæmatoidinkrystalle. Der Erweichungsheerd im rechten hinteren Grosshirnlappen besteht aus Körnchenkugeln und fettigem Detritus. — Die Musculatur des Herzens ist an allen Stellen in mehr oder weniger vorgeschrittener fettiger Degeneration begriffen. — Der mikroskopische Befund in der Leber wird später mitgetheilt werden.

Nur mit wenigen Worten berühre ich einen Punkt, welcher ausser dem Verhalten der Leber bei diesem Falle besonders der Aufmerksamkeit werth erscheint. Den Heerd im linken vorderen Grosshirnlappen halte ich nicht für einen gewöhnlichen apoplektischen Heerd; vielmehr scheint das oben beschriebene makroskopische und mikroskopische Verhalten desselben, so wie das Bestehen einer chronischen Endokarditis mit Excrescenzen an der Mitralklappe dafür zu sprechen, dass derselbe mit den Infarcten in der Niere und wahrscheinlich auch mit dem Erweichungsheerd im Gehirn in Parallele zu stellen, wie diese von der Klappenerkrankung abzuleiten und demnach als ein hæmorrhagischer Infarct des Gehirns von ungewöhnlicher Grösse zu bezeichnen sei. Auffallend ist es unter allen Umständen, dass während des Aufenthalts der Kranken in der Klinik apoplektiforme Anfälle nicht vorgekommen waren, und dass auch in der mir vorliegenden, von den Assistenten der medicinischen Klinik mit grosser Sorgfalt und Ausführlichkeit aufgenommenen Anamnese Nichts von solchen Anfällen erwähnt wird; da die Kranke trotz der Beschränkung des psychischen Vermögens in Betreff aller von Bedeutung erscheinender Verhältnisse genügende Auskunft gab, so lässt sich ein zufälliges Uebergehen derartiger Vor-

fälle nur schwer annehmen. Angehörige, welche später hätten befragt werden können, waren nicht zugegen.

Fälle, in welchen die Leber unter wesentlich gleichen Verhältnissen der Circulation ein gleiches Verhalten zeigt, kommen häufig zur Beobachtung, und nicht selten wird die vorher geschwellte Leber sogar bis weit unter die Norm verkleinert gefunden, ohne dass Grund vorhanden wäre, eine Abnahme des Circulationshindernisses oder der gesammten Blutmenge vorauszusetzen. Selbst in Fällen, in welchen eine gleichzeitige Abnahme der Blutmenge stattgefunden zu haben scheint, muss es oft zweifelhaft erscheinen, ob dieselbe ausreicht, die sehr beträchtliche und oft ziemlich schnell vor sich gehende Abnahme des Lebervolumens zu erklären. Ich habe den obigen Fall vor manchen anderen hauptsächlich desshalb ausgewählt, weil bei demselben die Thatsachen, auf welche es vorzugsweise ankommt, keinem Zweifel unterliegen können. Die Ursachen der Stauung im grossen Kreislauf, das Herz- und Lungenleiden, hatten in den letzten Wochen bis zum Tode stetig zugenommen; die Annahme, dass, abgesehen von den unbedeutenden Blutentziehungen, die Gesammtmenge des im Körper enthaltenen Blutes beträchtlich abgenommen hätte, würde gegenüber dem thatsächlichen Verhalten des Ernährungszustandes der Kranken und der grossen Menge des bei der Obduction in allen Venen vorgefundenen Blutes nicht begründet werden können. Da trotzdem das Volumen der Leber in den letzten Wochen eine bedeutende Abnahme zeigte, so beweist dieser Fall, dass die herrschende Theorie zur Erklärung der Abnahme des Volumens der Leber bei lange bestehenden Stauungshyperæmien nicht für alle Fälle ausreicht.

Wir müssen daher ausser der durch Druck der ausgedehnten Gefässe bewirkten Atrophie des Drüsengewebes noch ein anderes Moment aufsuchen, von welchem die Verkleinerung des Organs abgeleitet werden kann. Und in sehr vielen Fällen ist ein solches Moment mit Sicherheit nachzuweisen.

Die Volumsabnahme der Leber beruht bei der atrophischen Muscatnussleber auf der gleichen Ur-

sache, auf welcher auch die Volumsabnahme bei der eigentlichen Cirrhose beruht, nämlich auf einer Wucherung des Bindegewebes in der Leber und späterer Retraction desselben.

Während Förster noch im Jahre 1854 es dahingestellt lassen musste, »ob diese Hyperæmie noch zu weiteren Texturveränderungen führe«[1]), während noch Bamberger[2]) als den wesentlichen Unterschied der atrophischen Muscatnussleber von der eigentlichen Cirrhose den Mangel der »Exsudat- und Bindegewebsbildung im interstitiellen Gewebe« anführte, ist seitdem die Bindegewebswucherung bei atrophischer Muscatnussleber von zahlreichen Beobachtern gefunden worden. Und in der That ist in exquisiten Fällen diese Wucherung und die Abhängigkeit der höckerigen Beschaffenheit der Oberfläche von derselben so leicht wahrnehmbar, dass sie schon bei genauerer Untersuchung mit blossem Auge deutlich genug hervortritt. Sehr auffallend aber muss es erscheinen, dass fast ohne Ausnahme alle Autoren, welche über diese Bindegewebswucherung genauere Angaben machen, den Ausgangspunkt derselben falsch bestimmen[3]).

Aus dem Virchow'schen Cursus wurde in der Wiener medicinischen Wochenschrift[4]) eine Mittheilung über einen Fall von atrophischer Muscatnussleber veröffentlicht, in welchem ausser partiellen Verdickungen der Intima der Lebervenen und neben Verdickungen des Ueberzugs der Leber mit Excrescenzen auf demselben eine Verdickung und Wucherung des Bindegewebes in der nächsten Umgebung der Venen stattfand. Von welchen »Venen« dabei die Rede ist, wird nicht ausdrücklich angegeben; doch scheint aus dem

---

1) Handbuch der spec. path. Anat. Aeltere Aufl. S. 113.

2) l. c. S. 567.

3) Handfield Jones (l. c.) ist der Einzige, welcher den Ausgangspunkt der Wucherung in der Hauptsache richtig erkannt hat. Da er aber von der Kiernan'schen Ansicht, nach welcher die Leberläppchen ringsum eingekapselt sein sollten, ausging, so entspricht auch seine Beschreibung nur bis zu einem gewissen Punkte dem thatsächlichen Verhalten.

4) Jahrgang 1856. No. 33.

Zusammenhange hervorzugehen, dass die Lebervenen gemeint sind, und in diesem Sinne ist die Virchow'sche Mittheilung von allen späteren Autoren aufgefasst und benutzt worden.

Nach Rokitansky[1]), der die Mittheilung von Virchow citirt, kommt es bei der Muscatnussleber allmälig »einerseits zu Bindegewebswucherung, andererseits zu Zerfall und Resorption von Leberzellen, und zwar zunächst in den Centris der Acini, sofort wird ein vascularisirtes blutreiches Bindegewebe immer mehr überwiegend und damit eine Granulation der Leber (granulirte Leber, Cirrhose) eingeleitet ... Die granulirende Leber ist demnach hier die Folge einer durch die Hyperæmie angeregten Wucherung des Bindegewebsgerüstes der Leber.« Dazu wird eine Abbildung gegeben, in welcher »ein erweitertes Intralobulargefäss« und »ringsum die Wucherung eines kernreichen Bindegewebes« dargestellt wird. An einer anderen Stelle[2]) erklärt derselbe Autor als den wesentlichen Unterschied der atrophischen Muscatnussleber von der Lebercirrhose »den Ausgangspunkt der Bindegewebswucherung und Atrophie«, indem dieser bei der ersteren »innerhalb der Acini liegt und sich von da erst auf das interlobuläre Stroma ausbreitet.«

Nach Frerichs[3]) atrophiren »die in der Mitte der Läppchen liegenden Zellen, und an ihre Stelle tritt ein weiches blutreiches Gewebe, aus erweiterten Capillaren und neugebildetem Bindegewebe bestehend, während die Zellen in der Peripherie der Läppchen neben den Pfortaderzweigen unversehrt bleiben.« Dabei wird auf eine Abbildung in dem Atlas zur Klinik der Leberkrankheiten[4]) verwiesen, welche nach einem injicirten Präparat eine vortreffliche Uebersicht des Verhaltens der Gefässe bei der atrophischen Muscatnussleber giebt, bei welcher aber die Frage sich aufdrängt, wo denn eigentlich für das neugebildete Bindegewebe in der Mitte der Leberläppchen Raum sein soll.

---

1) Lehrbuch. 3. Band. 3. Aufl. 1861. S. 248.
2) l. c. S. 259.
3) Klinik der Leberkrankheiten. Bd. I. S. 374. — Vgl. auch Bd. II. S. 31.
4) 1. Heft. Taf. XII., Fig. 4.

In neuerer Zeit spricht sich auch Förster ganz in dem gleichen Sinne aus: die Lebervenenästchen »werden weiter, ihre Wandungen durch Bindegewebswucherung dicker, in manchen Fällen erstreckt sich die letztere auch noch weiter zwischen die Zellenlagen« [1]). — »Die fortwährende Erweiterung der Lebervene und der von ihr ausgehenden Aestchen im Centrum der Leberläppchen führt allmälig eine Verdickung der Wandungen und nicht unbeträchtliche Bindegewebswucherung herbei« [2]).

Aus diesen Anführungen geht hervor, dass die Autoren einstimmig den Ausgangspunkt der Bindegewebsneubildung bei der atrophischen Form der Muscatnussleber in die Mitte der Leberläppchen verlegen. Dieser Ausgangspunkt würde dann freilich einen wesentlichen anatomischen Unterschied zwischen der bei atrophischer Muscatnussleber und der bei eigentlicher Cirrhose vorkommenden Bindegewebswucherung begründen.

Und wirklich könnte man denken, dass diese Bindegewebswucherung sich einfacher erklären lasse und leichter »als secundäre Veränderung, als späte Folge der venösen Stauung« (Virchow) aufgefasst werden könne, wenn sie von der nächsten Umgebung derjenigen Gefässe ausginge, in welchen die Stauungshyperæmie besonders deutlich hervortritt, als wenn sie einen anderen Ausgangspunkt hätte. — Aber wir dürfen dabei nicht übersehen, dass diese Stauung, wenn sie auch im Centrum der Leberläppchen durch stärkere Anfüllung der Gefässe sich besonders deutlich kund giebt, doch keineswegs auf die Gefässe des Centrums beschränkt ist. Die Aeste und die Wurzeln der Pfortader nehmen an derselben ebenfalls Theil, und die Blutüberfüllung der Pfortaderwurzeln, namentlich der Mesenterialvenen, so wie die hochgradige Cyanose des Darms, welche bei solchen Stauungshyperæmien gefunden werden, lehren zur Genüge, dass diess in sehr beträchtlichem Masse geschieht.

---

1) Lehrbuch. 5. Aufl. Jena 1860. S. 246.
2) Handbuch der speciellen pathol. Anat. 2. Aufl. Leipzig 1863. S. 199.

Die Frage, was der Grund davon sei, dass bei Stauungen in der Leber das Gebiet der Lebervenen immer weit mehr mit Blut überfüllt ist als das Gebiet der Pfortader [1]), ist bisher kaum jemals ernstlich in Erwägung gezogen worden. Dass dieser Zustand eine Leichenerscheinung sei, wie man gewöhnlich sagt, ist gewiss vollkommen richtig; aber wie erklärt sich diese Leichenerscheinung? Dass der verschiedene Blutgehalt der einzelnen Gefässbezirke der Leber nicht etwa davon herrühre, dass bei der Obduction dem einen Gefässgebiet eher als dem anderen der Abfluss des Blutes verschafft wird, ergiebt sich daraus, dass die verschiedene Füllung und das dadurch bewirkte muscatnussähnliche Aussehen in gleicher Weise sich vorfindet, wenn man die Leber anschneidet, ehe die Pfortader oder die Vena cava resp. das rechte Herz von Blut entleert wird, wie wenn eines dieser Gefässe vorher angeschnitten wird, und dass die gleiche Blutvertheilung, wenn auch ein absolut geringerer Blutgehalt, in ausgeschnittenen kleinen Stückchen der Leber bestehen bleibt. Selbst wenn wir annehmen wollten, dass während des Lebens, so lange die Strömung des Blutes stattfindet, auch in diesen Stromgebieten besondere Verhältnisse auf die Blutvertheilung einwirkten, so müssten doch wenigstens nach dem Tode die hydrostatischen Gesetze zur Wirkung kommen und eine solche Vertheilung des Blutes bewirken, dass die Spannung der Wandungen sämmtlicher Gefässe eine gleichmässige würde. — Die Lösung der Frage ergiebt sich, wie ich glaube, aus der Berücksichtigung der Verschiedenheiten in den Eigenthümlichkeiten der Wandungen der beiderlei Gefässe. Zunächst ist von Wichtigkeit, dass eine ungleich-

1) Dass, wie Kiernan (l. c.) und Andere annehmen, bei Hyperæmie der Leber zuweilen auch das Umgekehrte, nämlich eine besonders starke Füllung der Pfortaderäste vorkomme, erscheint mir zweifelhaft. Ich habe niemals dergleichen gesehen und möchte vermuthen, dass die Beobachter, und namentlich diejenigen, welche ringsum abgegrenzte Läppchen voraussetzen, dadurch getäuscht worden seien, dass zuweilen die rothen, den hyperæmischen Centren entsprechenden Stellen mehr confluiren als die peripherischen, so dass die gelbe Substanz auf der Schnittfläche rundliche oder eckige Flecke bildet, die mehr oder weniger vollständig von rother Substanz umgeben sind.

mässige Blutvertheilung in der Leber keineswegs nur nach hochgradiger Stauungshyperæmie beobachtet wird, sondern dass sie, freilich minder markirt, sich auch in Lebern findet, welche nur den normalen Blutgehalt besitzen. Dieses Verhalten ist so häufig, dass die älteren Beobachter dadurch zur Annahme der zwei verschiedenen Snbstanzen veranlasst wurden. Vergleichen wir aber auch nur mit blossem Auge auf Durchschnitten der normalen Leber die Pfortaderäste und die Lebervenenwurzeln, so zeigt sich ein so auffallender Unterschied in der Dicke der Wandungen der verschiedenen Gefässe, dass dadurch allein für jedes etwas grössere Gefäss mit Leichtigkeit bestimmt werden kann, zu welchem Gebiet es gehört. Auch die kleineren Pfortaderäste und noch die Interlobularvenen haben beträchtlich dickere Wandungen als die Lebervenen, und besonders eine verhältnissmässig dicke Gefässscheide, die man gewöhnlich als Fortsetzung der Glisson'schen Kapsel ansieht, und die neben den Pfortaderästen auch die begleitenden Arterienäste und Gallengänge einschliesst. Während die Lebervenen unmittelbar von nachgiebigem Drüsengewebe umgeben sind, besitzen die Pfortaderäste eine Art von Stütze an der Gefässscheide. In Betreff der Blutvertheilung nach dem Tode verhalten sich, wenn auch in geringerem Massstabe, die letzteren zu den ersteren, wie die Arterien zu den Venen, und es ist leicht verständlich, dass dieser Gegensatz bis zu einer gewissen Grenze um so deutlicher hervortreten muss, je grösser die Menge des Blutes ist, welche das ganze Gefässgebiet enthält.

Berücksichtigen wir also, dass die Stauung, obwohl sie im Gebiete der Lebervenen deutlicher hervortritt, doch in verhältnissmässig gleichem Grade die Pfortaderäste betrifft, und ferner, dass die letzteren schon unter normalen Verhältnissen von einer bindegewebigen Scheide umgeben sind, so sind auch bei ganz aprioristischer Auffassung nicht die Lebervenen, sondern die Pfortaderäste diejenigen Gefässe, in deren Umgebung am Ehesten Bindegewebswucherung zu erwarten ist. — Die Thatsache endlich, dass bei der atrophischen Form der Muscatnussleber der Gegensatz in dem

Blutgehalt der verschiedenen Gefässbezirke besonders deutlich sich zeigt, und dass immer die Lebervenen die überfüllten und ausgedehnten Gefässe sind, muss darauf aufmerksam machen, dass nicht in der Umgebung der Lebervenenwurzeln, sondern in der Umgebung der Pfortaderäste die Bindegewebswucherung stattgefunden habe.

Mit diesen Voraussetzungen stimmen die Resultate der genaueren directen Untersuchung vollkommen überein. Ich lasse zunächst die Beschreibung eines Falles folgen, in welchem die betreffenden Verhältnisse nach allen Richtungen in durchaus unzweideutiger Weise sich darstellten.

9 Am 18. Januar 1863 starb in der hiesigen medicinischen Klinik ein 39jähriger Mann (Delker), der schon seit früher Jugend an häufig recidivirenden Bronchialkatarrhen gelitten hatte, und bei dem neben den Erscheinungen eines ausgedehnten, bis auf die feinsten Bronchien sich erstreckenden, zu grosser Kurzathmigkeit führenden trocknen Katarrhs seit einem halben Jahre Cyanose und Hydrops in stetiger Steigerung bestanden hatten. Der Kranke hatte immer mässig gelebt, namentlich keinen Branntwein getrunken. Er war 4 Wochen lang in der Klinik beobachtet und behandelt worden. Der Harn wurde immer frei von Eiweiss gefunden.

Am 19. Januar, 19 Stunden nach dem Tode, machte ich die Obduction:

Die Leiche von kräftigem Körperbau, nicht sichtlich abgemagert. Ausgebildete Todtenstarre, hochgradige Leichenhypostase; keine Fäulnisserscheinungen. — Starkes Oedem der unteren, geringeres der oberen Extremitäten und der Haut des Rumpfes; linkerseits das Oedem beträchtlicher als rechterseits.

Beim Abnehmen des Schädeldachs ergiesst sich reichlich blutige Flüssigkeit. Schädel in geringem Grade asymmetrisch. Sinus longitudinalis mit dunklem, flüssigem und schlaff geronnenem Blut gefüllt. Die Venen an der convexen Oberfläche des Gehirns nur zum Theil stark gefüllt. Gehirnsubstanz von fester Consistenz, auf dem Durchschnitt zahlreiche Blutpunkte. Die Plexus chorioidei blutreich, die Ventrikel leer.

Der Herzbeutel liegt in abnorm grosser Ausdehnung der Thoraxwand an. Im Herzbeutel und in der rechten Pleurahöhle reichliche seröse Flüssigkeit. Die rechte Lunge durch einige alte Adhäsionen angeheftet, voluminös, an der Oberfläche von dunkelrother Farbe. Mässige Alveolarektasie, besonders an dem vorderen unteren Rande; die erweiterten Stellen collabiren beim Einschneiden. Auf dem Durchschnitt grosser Blutreichthum und hochgradiges Oedem; in den abhängigen Partien der Luftgehalt sehr

vermindert. — Die linke Lunge in ihrem ganzen Umfange fest angewachsen, die Oberfläche mit dicker und fester bindegewebiger Schwarte bedeckt; zwischen Zwerchfell und Lungenbasis im Innern der festen bindegewebigen Massen mehrere abgesackte, mit klarer Flüssigkeit gefüllte Räume von Wallnuss- bis Hühnereigrösse; ähnliche aber kleinere cystenartige Räume finden sich zwischen dem oberen und dem unteren Lungenlappen. Das Volumen der Lunge etwas vermindert, die Consistenz fest; auf dem Durchschnitt überall verminderter Luftgehalt, hochgradiges Oedem, sehr grosser Blutreichthum; an circumscripten Stellen im oberen Lappen starke Erweiterung der Alveolen. — In beiden Lungen findet sich in den grösseren Aesten der Pulmonalarterie an zahlreichen circumscripten Stellen Verdickung, Trübung und leicht gelbliche Färbung der Intima. In einem grösseren Ast der Lungenarterie, der zum unteren Lappen der rechten Lunge führt, ist das Lumen der Arterie vollständig ausgefüllt durch ein zum Theil speckhäutiges, nicht adhärirendes Gerinnsel; ein kleinerer nur an der Peripherie entfärbter Theil des Gerinnsels adhärirt an der Arterienwand. Alle anderen Aeste der Lungenarterie frei. Die Schleimhaut sämmtlicher Bronchien in hohem Grade hyperæmisch, die Bronchien mit blutig gefärbtem zähem Schleim gefüllt; in der Wand stark hervortretende Längs- und Querstreifen. — Aus den grösseren Venen sowohl des grossen als des kleinen Kreislaufs ergiessen sich beim Anschneiden auffallend grosse Mengen dunklen flüssigen Blutes. — Das Herz vergrössert, der linke Ventrikel von etwas vermehrter Capacität, nicht hypertrophisch; die Mitralklappenränder nur wenig verdickt, nicht retrahirt; die Aortenklappen gefenstert. In der Aorta descendens circumscripte Verdickungen mit beginnender fettiger Degeneration der Intima. Der rechte Vorhof so wie der Ventrikel sehr beträchtlich dilatirt, die Wandungen des Ventrikels hypertrophisch. In den Herzhöhlen reichlich dunkles, schlaff geronnenes Blut; nirgend Speckhautabscheidungen. Die ganze Herzmusculatur von fester Consistenz, etwas blasser Farbe.

In der Bauchhöhle eine beträchtliche Menge klarer gelblicher Flüssigkeit. — Die Milz klein, die Kapsel gerunzelt, das Balkengewebe reichlich. — Nebennieren normal. — Beide Nieren von normaler Grösse, sehr fester Consistenz, beim Einschneiden knirschend, die Kapsel schwer und stellenweise nur mit Zerreissung des Parenchyms trennbar. Auf dem Durchschnitt beide Substanzen sehr blutreich. — An der unteren Fläche der Leber Adhäsionen mit den benachbarten Organen. Der linke Leberlappen besonders im Dickendurchmesser vergrössert, der rechte von vermehrter Dicke, während die anderen Durchmesser verkleinert sind. Das Gewicht der Leber beträgt 1530 Grms, die Breite $9\frac{1}{2}$ Zoll, davon $5\frac{1}{2}$″ auf den rechten Lappen, die Höhe rechts $5\frac{1}{2}$″, links $5\frac{3}{4}$″, die grösste Dicke rechts 3″, links $2\frac{3}{4}$″. Die ganze Oberfläche ist höckerig durch zahlreiche, strahligen Verdickungen des Ueberzugs entsprechende Einziehungen. Zwischen

diesen Einziehungen die Oberfläche von blass-braunrother Farbe. Die Consistenz des Organs sehr beträchtlich vermehrt, beim Schneiden knirschendes Geräusch. Auf dem Durchschnitt ausgebildete Muscatnussleber. Im rechten Lappen die dunkelrothen Stellen von verhältnissmässig geringer Ausdehnung, zum Theil punktförmig, zum Theil als kleine Streifen oder als mannichfaltige, besonders sternförmige Figuren; die helleren Stellen sind blass-gelb, umgeben die rothen, haben eine grosse Ausdehnung, so dass sie auf dem Durchschnitt mehr als die Hälfte der Fläche einnehmen. Der Blutgehalt des rechten Lappens ist im Allgemeinen mässig. Im linken Lappen ist der Blutgehalt sehr beträchtlich, die dunkelrothen Stellen haben grössere Ausdehnung. — Die äussere Oberfläche des ganzen Darmtractus in hohem Grade cyanotisch, die Mesenterialvenen sehr stark gefüllt. Der Magen mit breiigem Inhalt; auf der Höhe der Falten Injection und an einzelnen Stellen Ekchymosirung. Im ganzen Dünn- und Dickdarm die Schleimhaut stark injicirt; der Darminhalt schleimig, wenig gallig gefärbt; im Colon ascendens reichliche breiige, gallig gefärbte Fäcalmassen.

Die mikroskopische Untersuchung der Herzmusculatur zeigt, und zwar an allen Stellen beider Ventrikel gleichmässig, fettige Degeneration von geringer Intensität. Die Querstreifen sind meist schwach sichtbar, die Fasern nicht auffallend brüchig.

In der Corticalsubstanz der Nieren ist das interstitielle Gewebe sehr beträchtlich vermehrt, deutlich fibrillär, reich an länglichen Kernen. Die Glomeruli und die Harnkanälchen von normalem Verhalten.

Die genauere Untersuchung der Leber ergiebt folgendes Verhalten. — Den strahligen Verdickungen des Ueberzuges entsprechen auf dem Durchschnitt Bindegewebszüge, die sich in das Innere fortsetzen und sich in dem blassen Gewebe verästeln; sie lassen sich mit blossem Auge mehrere Linien weit und stellenweise noch weiter in das Parenchym verfolgen. Sämmtliche Aeste der Pfortader, sowohl die grösseren als die kleineren, lassen eine beträchtliche Verdickung ihrer Kapsel erkennen; das Gewebe der letzteren lässt sich noch deutlich zwischen die Läppchen verfolgen an Stellen, wo die Pfortaderäste so klein werden, dass sie dem blossen Auge verschwinden; ihr Verlauf entspricht der blassgelben Substanz. — Die grösseren Lebervenenwurzeln sind beträchtlich weiter als normal, die Wandungen nicht verdickt, die Innenhaut nicht merklich getrübt.

Auf Durchschnitten zeigen sich bei schwacher Vergrösserung die Leberläppchen, jedes einzeln für sich oder auch mehrere gemeinschaftlich, ringsum scharf von einander abgegrenzt durch breite Züge von fibrösem Gewebe (s. Taf. II. Fig. 5). An frischen in Gummilösung untersuchten Präparaten sind die centralen Theile der Läppchen besonders ausgezeichnet durch die starke natürliche Injection der sehr weiten Centralvenen und ihrer Wurzeln. Die Fig. 5 wurde nach einem solchen Präparat bei schwacher Vergrösserung gezeichnet. Die Peripherie der Läppchen so wie das interlobuläre Gewebe

ist blutarm. Das fibröse Gewebe findet sich nur in der Peripherie der Läppchen; im Centrum derselben ist keine Andeutung davon zu sehen.

Der Gegensatz zwischen dem Centrum und der Peripherie der Läppchen ist so deutlich, dass selbst bei Betrachtung kleinerer Strecken die Localität mit voller Sicherheit bestimmt werden kann. Um jedoch jede Möglichkeit eines Zweifels zu beseitigen, wurde ein Stück der Leber von einem Pfortaderast aus injicirt. Die Injectionsmasse verbreitete sich in Gefässen, welche innerhalb des fibrösen Gewebes verliefen, und drang von der Peripherie aus in die Läppchen ein.

Bei stärkerer Vergrösserung zeigt sich das interlobuläre Gewebe an den meisten Stellen deutlich fibrillär, gelockt, reich an sternförmigen und spindelförmigen Körperchen und besonders an runden oder etwas länglichen Kernen. Die Kerne liegen an manchen Stellen ohne sichtliche Ordnung zerstreut; an anderen Stellen bilden sie einfache und mehrfache Reihen, welche in grösserer Zahl parallel neben einander in der Richtung der interlobulären Interstitien verlaufen und zum Theil deutliche seitliche Contouren besitzen; auch Querschnitte und schiefe Durchschnitte von cylindrischen Kernreihen finden sich in grosser Zahl und sind zum Theil deutlich contourirt. Einzelne der aus dichtgedrängten rundlichen Kernen bestehenden Reihen lassen sich bis zum Uebergang in unzweifelhafte Gefässe verfolgen. Endlich sind auch Kernhaufen vorhanden, die aus äusserst dicht zusammengehäuften Kernen bestehen; in das Innere mancher dieser Haufen erstrecken sich von der Peripherie aus zahlreiche, vielfach geschlängelte, deutlich contourirte Kernreihen, die zum Theil längliche schmale Kerne besitzen. Ein einzelner grösserer Kernhaufen hatte eine Länge von $^1/_2$ Mm. bei nahezu $^1/_8$ Mm. Breite. Der Sitz der Kernhaufen ist vorzugsweise an den Punkten, an welchen mehrere Läppchen zusammenstossen. Von dem interlobulären Gewebe aus erstrecken sich Kernreihen nebst reichlichem fibrillärem Gewebe zwischen die Reihen der Leberzellen, an einzelnen Stellen so massenhaft, dass an der Peripherie der Läppchen die Leberzellen fast vollständig verdrängt scheinen. Inselförmige Abgrenzungen von einzelnen Leberzellen oder von Gruppen derselben durch interlobuläres Gewebe werden nicht beobachtet; manche Stellen, die bei schwacher Vergrösserung als solche erscheinen, weisen sich als kürzere und breite Kernreihen oder als Querschnitte von Kernreihen aus. — Das interlobuläre Gewebe so wie die Kerne desselben zeigen überhaupt in jeder wesentlichen Beziehung das gleiche Verhalten wie bei der Cirrhose im engeren Sinne, und es würde unmöglich sein, allein durch die mikroskopische Untersuchung des interlobulären Gewebes einen Fall wie den vorliegenden mit Bestimmtheit von einer eigentlichen Cirrhose zu unterscheiden. Der einzige Unterschied besteht darin, dass die interlobulären Interstitien durchschnittlich weniger breit und vielleicht auch die Wucherungen in den peripherischen Schichten der Läppchen an den meisten

Stellen weniger ausgesprochen sind als bei weit vorgeschrittenen Fällen von eigentlicher Cirrhose. Die interlobulären Gallengänge sind an vielen Stellen deutlich sichtbar und lassen keine Abnormität erkennen.

In der Nähe des Centrum der Läppchen sind die Gefässlücken auffallend gross. Am Deutlichsten erkennt man das Verhalten der Gefässe zu den Leberzellen, wenn man Durchschnitte von Präparaten untersucht, die einige Zeit in ziemlich starker Chromsäurelösung gelegen haben. In der Mehrzahl solcher Präparate sind die Capillaren resp. Venenwurzeln in der Nähe des Centrum der Läppchen noch vollständig mit rothen Blutkörperchen gefüllt; die Blutkörperchen haften so fest aneinander, dass sie in den feinsten Schnitten in dünner Lage stellenweise den Rand des Schnittes überragen. An solchen Präparaten sieht man die Centralvene und die Gefässe in der Nähe derselben in sehr hohem Grade erweitert; die Zwischenräume zwischen den Gefässen, die normaler Weise von den Leberzellenreihen eingenommen werden, sind stellenweise ganz verschwunden und werden nur durch eine scheinbar einfache oder doppelte Linie angedeutet; an anderen Stellen enthalten die Leberzellenschläuche noch kleine Fetttropfen oder Ueberreste von Zellen, und in weiterer Entfernung vom Centrum sind sie mit relativ normalen Zellen gefüllt (vgl. Fig. 4. Taf. I.). — Dergleichen Präparate zeigen in evidenter Weise, wie in der Umgebung der Centralvenen neben der excessiven Ausdehnung der Gefässe der Schwund der Leberzellen stattgefunden hat. Sie zeigen aber auch, dass eine Wucherung der Bindesubstanz in der Nähe des Centrum der Läppchen nicht stattfindet; das Centrum der Läppchen wird vielmehr eingenommen von den mit Blut gefüllten und erweiterten Gefässen und von den Resten der Leberzellen; die Bindesubstanz erscheint eher vermindert als vermehrt. — Werden solche Präparate mit dünner Carminlösung behandelt, so erhält man bei schwächerer Vergrösserung ein höchst übersichtliches Bild von dem Verhalten der Gefässe im Innern der Leberläppchen. Die Blutkörperchen behalten ihre gelbrothe Färbung, und die damit gefüllten Gefässe grenzen sich in scharf markirter Weise von dem übrigen mehr oder weniger carminrothen Gewebe ab. Man sieht dann, dass im Centrum der Läppchen und in den mittleren Partien die Hohlräume des Gefässsystems auf der Durchschnittsfläche den bei Weitem grösseren Raum einnehmen, während sie gegen die Peripherie des Läppchens hin allmälig zurücktreten.

Die Leberzellen, sowohl in der Peripherie als im Centrum der Läppchen, enthalten reichlich kleine Fetttropfen und Ablagerungen von körnigem Gallenfarbstoff, letztere im Centrum reichlicher als an der Peripherie. Die Zellen sind grösstentheils scharf contourirt und enthalten deutliche Kerne; manche sind geschrumpft und lassen keinen Kern erkennen; in zerzupften oder durch Ueberstreichen über die Schnittfläche erhaltenen Präparaten findet sich nur wenig Detritus. Die Grösse der Zellen ist sehr verschieden. Neben solchen, deren Durchmesser kaum das Doppelte von dem

Durchmesser des Kerns beträgt, finden sich andere von normaler Grösse. Die Grösse der Zellen im Centrum, an der Peripherie und in den mittleren Schichten der Läppchen schien bedeutende Differenzen darzubieten; es wurden daher Zellen aus dem Centrum, ferner solche aus der Peripherie, und endlich promiscue solche, welche durch einfaches Ueberstreichen über die Schnittfläche erhalten worden waren, gemessen; der Messung wurden immer nur solche Zellen unterworfen, welche neben scharfen Contouren deutliche Kerne enthielten. Die Zellen aus der Peripherie zu erhalten hatte keine Schwierigkeit, indem man leicht aus den festen peripherischen Massen ein Stück ausschneiden und durch Zerzupfen die Zellen isoliren konnte; schwieriger war es, die überaus weichen mit Blut überfüllten centralen Theile der Läppchen zu isoliren. Die Messungen ergeben als Grösse der Zellen

aus dem Centrum (Mittel aus 18 Messungen) = 19,8 Mmm.
aus der Peripherie (Mittel aus 26 Messungen) = 17,5 Mmm.
promiscue von der Schnittfläche (Mittel aus 44 Messungen) = 21,4 Mmm.

Wenn es erlaubt wäre, aus dem Grade der Verminderung der Grösse der Zellen in den verschiedenen Regionen der Läppchen einen Schluss auf die Wirkung der die Atrophie bedingenden Ursache zu machen, so müsste aus den angegebenen Grösseverhältnissen geschlossen werden, dass die Wucherung des interlobulären Bindegewebes für die Zellen in der Peripherie der Läppchen, wenigstens in dem vorliegenden Stadium der Affection, eine stärker wirkende Ursache der Atrophie darstelle, als die Compression von Seiten der überfüllten Gefässe für die Zellen in der Nähe des Centrum. Doch halte ich die Messungen für zu wenig zahlreich und kann die Möglichkeit, dass anderweitige Umstände bei diesen Veränderungen der Grösse mitwirken, zu wenig ausschliessen, als dass ich auf die Differenz der Grösse zwischen den Zellen des Centrum und denen der Peripherie ein besonderes Gewicht legen möchte. Namentlich ist die Möglichkeit vorhanden, dass im Centrum die Zellen in ausgedehnterem Masse vollständig zerfallen und resorbirt worden seien. — Jedenfalls zeigen aber die Messungen, dass nicht nur im Centrum, sondern auch in der Peripherie der Läppchen Umstände vorhanden sind, welche die Grösse der Leberzellen und damit die Grösse der Leberläppchen und der ganzen Leber vermindern.

Wir finden mithin in der Leber eines Menschen, welcher keinen Branntwein getrunken hatte, bei dem aber eine hochgradige allgemeine Stauung im grossen Kreislauf, die zu Cyanose und Hydrops geführt hatte, seit längerer Zeit vorhanden gewesen war, alle für die eigentliche Cirrhose charakteristischen histologischen Veränderungen; dass dieselben nicht den hohen Grad erreicht hatten, wie in manchen Fällen von weit gediehener Cirrhose, begründet gewiss keinen

fundamentalen Unterschied. Und doch geht aus der Beschreibung der Leber, und namentlich aus mehreren Eigenthümlichkeiten, deren diagnostische Bedeutung wir später erörtern werden, zur Genüge hervor, dass es sich um einen exquisiten Fall von atrophischer Muscatnussleber und nicht etwa um eine eigentliche Cirrhose handelte. Es giebt mithin Fälle von atrophischer Muscatnussleber, welche alle der eigentlichen Cirrhose zukommenden histologischen Eigenthümlichkeiten besitzen. Die dem histologischen Verhalten entnommenen Momente, durch welche man gewöhnlich die Unterscheidung der beiden Zustände zu begründen sucht, sind demnach unzureichend, und die Ansicht, dass in allen Fällen die als Folge von Herz- und Lungenkrankheiten vorkommende Leberaffection mit der eigentlichen Cirrhose »nichts Wesentliches gemein« habe, wird durch die Thatsachen widerlegt.

Aber nicht alle Fälle von atrophischer Muscatnussleber zeigen ein gleiches histologisches Verhalten wie der oben beschriebene. Während bei diesem das Verhalten der Bindegewebswucherung und namentlich der Umstand, dass dieselbe nicht im Centrum, sondern in der Peripherie der Läppchen stattfand, so klar zu Tage lag, dass es schwer zu verstehen sein würde, wie jemals ein sorgfältiger Beobachter bei der Untersuchung eines solchen Falles über den Sitz der Bindegewebswucherung sich getäuscht haben könnte, giebt es andere Fälle, welche weit eher die Möglichkeit eines Irrthums zulassen; doch wird auch bei diesen letzteren durch eine genaue und vorurtheilsfreie Untersuchung jeder Zweifel beseitigt.

20) Am 23. April 1863 machte ich die Obduction einer im Alter von 49 Jahren verstorbenen Frau (Beck). Bei derselben waren seit zwei Jahren ausgesprochene Erscheinungen eines hochgradigen Emphysems vorhanden gewesen. Seit einem halben Jahre war Cyanose und allmälig zunehmender allgemeiner Hydrops aufgetreten; besonders der Ascites hatte, während die übrigen hydropischen Erscheinungen nur in mässigem Grade vorhanden waren, in der letzten Zeit einen so hohen Grad erreicht, dass noch 4 Tage vor dem Tode die Paracentese des Bauches gemacht werden musste. In der letzten Zeit des Lebens wurden in dem in geringer Menge entleerten Harn immer mässige Mengen von Eiweiss und mehrmals auch Spuren von Blut nachgewiesen.

Bei der Obduction beträchtliches Oedem der unteren, geringeres der oberen Extremitäten und des Rumpfes; an den weniger ödematösen Stellen hochgradige Abmagerung bemerklich. Todtenstarre nur noch an den unteren Extremitäten vorhanden. Sämmtliche abhängigen Stellen der Haut von gleichmässiger intensiv rother und leicht bläulicher Färbung.

Gehirnvenen stark gefüllt, Gehirnsubstanz feucht, von normaler Consistenz; Ventrikel leer.

Bei Eröffnung des Thorax drängen sich beide Lungen stark hervor. Das Zwerchfell beiderseits auffallend tief stehend. In beiden Pleurahöhlen seröse, mit einzelnen fibrinösen Flocken untermischte Flüssigkeit. Rechte Lunge in grossem Umfange der Thoraxwand adhärirend, linke frei. Volumen beider Lungen beträchtlich vermehrt, in den oberen Partien und an den vorderen Rändern sehr beträchtliche Alveolarektasie, die unteren Partien von vermindertem Luftgehalt, am äusseren unteren Rande des oberen Lappens der linken Lunge eine kleine ganz luftleere Stelle. Auf dem Durchschnitt hochgradiges Oedem. — Im Perikardium ungefähr 6 Unzen klarer gelblicher Flüssigkeit. — Herz beträchtlich vergrössert, der linke Ventrikel von normaler Capacität; die Capacität des rechten Ventrikels auf mehr als das Doppelte vermehrt; die Dicke der Musculatur in der Mitte des linken Ventrikels 5 Linien, in der Mitte des rechten 3 Linien. Musculatur ziemlich fest, von normaler Farbe. Die Mitralklappenzipfel in ihrer ganzen Ausdehnung verdickt, nicht merklich retrahirt. Aortenklappen mit verdickten Nodulis, etwas getrübt, eine am Rande gefenstert. In der Aorta ascendens leichte Verdickungen der Intima; eben solche Verdickungen finden sich im Anfangstheil der Arteria pulmonalis. Im rechten Vorhof und in den Hohlvenen sehr umfangreiche, schlaffe, dunkle Coagula. Alle grösseren Venen entleeren beim Einschneiden in grosser Menge flüssiges oder schlaff geronnenes dunkles Blut; nirgend speckhäutige Gerinnsel.

In der Bauchhöhle reichlich klare Flüssigkeit. — Milz verkleinert, Kapsel gerunzelt; Consistenz fest, Balkengewebe relativ sehr reichlich. — Nieren von normaler Grösse, auffallend fester Consistenz; die Kapsel nur mit leichten Zerreissungen ablösbar. Auf dem Durchschnitt sehr grosser Blutgehalt, besonders die Venen an der Grenze beider Substanzen beträchtlich erweitert, mit flüssigem Blut gefüllt, Nierenbecken mit venöser Injection und schiefriger Färbung der Schleimhaut. — Die innere Fläche des Magens sehr stark hyperæmisch, besonders auf der Höhe der Falten; daselbst auch frische Ekchymosen; die Schleimhaut zum Theil stark schieferig gefärbt. Der ganze Dünndarm nebst dem Mesenterium in hohem Grade cyanotisch, die Venen stark gefüllt, die Schleimhaut injicirt, auf der Höhe der Falten zahlreiche Ekchymosen. Der Dickdarm weniger cyanotisch, in der Schleimhaut nur vereinzelte Ekchymosen. Die Schleimhaut des ganzen Darmtractus leicht ödematös. — Die Harnblasenschleimhaut venös-hyperæmisch, mit kleinen Ekchymosen durchsetzt. — Leichte Anteflexio uteri;

der Uterus vergrössert, mit verdickten Wandungen; im Cervicalkanal reichlich gelblicher durchscheinender zäher Schleim. Linkerseits im breiten Mutterband eine haselnussgrosse, mit seröser Flüssigkeit gefüllte Cyste, deren Wand an einer Seite sehr dick und fest und auf der inneren Fläche mit papillären Excrescenzen und kleinen Cysten besetzt ist.

Die Leber von vermindertem Volumen, besonders der Dickendurchmesser verkleinert. Das Gewicht (nebst gefüllter Gallenblase) beträgt 1218 Grms. Seichter Schnürstreifen, in dessen Bereich der Ueberzug etwas verdickt und stark getrübt ist; mehrere Rippenstreifen. Der ganze Ueberzug runzelig und etwas trübe. An den meisten Stellen der Oberfläche der acinöse Bau auffallend deutlich, indem kreisförmige und polygonale, dunkelrothblau gefärbte kleine Flächen, die von blassgelben Höfen umgeben und von einander abgegrenzt sind, durchscheinen. Die Oberfläche an manchen Stellen, abgesehen von den Runzeln des Ueberzuges, glatt, an den meisten Stellen aber uneben oder rauh, zum Theil durch kleine, nur eben mit blossem Auge sichtbare, vom Ueberzug selbst ausgehende, halbkugelige, kegelförmige oder auch fadenförmige und flottirende bindegewebige Excrescenzen, zum Theil durch Unebenheiten des Organs selbst, welche sich als hanfkorn- bis nahezu linsengrosse, flache Kugelsegmente bildende oder auch ganz unregelmässig geformte Prominenzen darstellen; letztere finden sich besonders reichlich an dem grösseren Theil der oberen und der unteren Fläche des linken Lappens, so wie am rechten Lappen in der Nähe des freien vorderen Randes; an diesen Stellen stehen die Granulationen dicht neben einander, sind von gelbbrauner Farbe und durch heller gefärbte Einziehungen von einander abgegrenzt; an anderen Stellen finden sich die Granulationen der Oberfläche nur vereinzelt. Im Ueberzug, in den Lgg. suspensorium und coronarium stark injicirte venöse Gefässe. Die Lebervenen und deren Wurzeln, so weit sie sich verfolgen lassen, beträchtlich erweitert, mit dunklem Blut gefüllt, die Intima stellenweise getrübt. Die Pfortaderäste von normaler Weite, die Intima getrübt, die kleineren und kleinsten mit blossem Auge sichtbaren mit sehr verdickten Wandungen. Die Consistenz der Leber zäh, beim Durchschneiden starkes Knirschen. Auf der Schnittfläche exquisit muscatnussähnliches Aussehen, scharfe Scheidung in zwei verschieden gefärbte Substanzen; an manchen Stellen ist die Läppchenzeichnung ausserordentlich deutlich, indem die einzelnen Läppchen in der Mitte dunkelroth, an der Peripherie blass-röthlich-bräunlich oder bräunlichgelb gefärbt sind. An anderen Stellen bilden die dunkelrothen Partien einerseits und die blassen Partien andererseits unregelmässige, vielgestaltige, mannichfach verästelte Züge. Die blassen Partien enthalten überall die kleinsten Pfortaderäste; an sehr vielen Stellen sind von den kleinsten mit blossem Auge sichtbaren Pfortaderästen aus deutliche, vielfach verästelte fibröse Züge in die blasse Substanz zu verfolgen.

Bei der mikroskopischen Untersuchung zeigt sich das interlobuläre

Bindegewebe in sehr beträchtlichem Masse vermehrt; doch ist das Verhalten desselben wesentlich verschieden von dem Verhalten in dem vorher beschriebenen Falle. Auf Durchschnitten erscheinen nämlich die Leberläppchen keineswegs in abnormer Vollständigkeit von dem interlobulären Gewebe umgeben und von einander abgegrenzt; vielmehr bildet das interlobuläre Gewebe nur zum Theil breite zwischen den Leberläppchen verlaufende und dieselben von einander trennende Züge, zum Theil dagegen erscheint es auf den Durchschnitten nur in der Form von kreisförmigen oder polygonalen Anhäufungen von Bindesubstanz zwischen den Leberläppchen. — Dieses Verhalten des interlobulären Gewebes auf Durchschnitten ist nicht schwer zu deuten. Die erhaltenen Bilder erklären sich sofort durch die Annahme, dass das interlobuläre Gewebe nicht, wie bei der Cirrhose und bei dem zuletzt beschriebenen Falle, in einer flächenhaften Wucherung, durch welche die Läppchen annähernd vollständig eingekapselt werden, begriffen sei, sondern dass nur eine sehr beträchtliche Verdickung derjenigen Bindegewebszüge stattgefunden habe, welche in geringerer Mächtigkeit auch schon unter normalen Verhältnissen vorhanden sind und die interlobulären Gefässe begleiten. Die Querschnitte durch die verdickten Balken bilden die kreisförmigen und polygonalen Figuren, und nur die Längsschnitte erscheinen als breite längliche Züge, welche auf dem Durchschnitt eine partielle Abgrenzung der Läppchen herstellen. An manchen Stellen gehen von den polygonalen Querschnitten längliche, zwischen den Läppchen verlaufende Züge aus. — Das wuchernde Gewebe ist an den meisten Stellen reich an annähernd rundlichen Kernen, aber bei Weitem weniger als bei eigentlicher Cirrhose. Die Kerne liegen zum Theil irregulär, zum Theil zu dichten Haufen von dem Verhalten der früher beschriebenen zusammengedrängt. Gestreckt verlaufende Kernreihen finden sich nur spärlich; doch sind auch solche an einzelnen Stellen zu zweien oder dreien parallel verlaufend in den länglichen Zügen nachzuweisen; manche derselben stellen sich deutlich als Gefässe dar, in deren Wand die Kerne nur in mässigem Grade vermehrt sind. — Die Wucherung betrifft nur das interlobuläre Gewebe, doch setzt sie sich von diesem aus an manchen Stellen zwischen die Leberzellenreihen an der Peripherie der Läppchen fort. Im Centrum der Läppchen findet sich keine Vermehrung der Bindesubstanz.

Die Leberläppchen sind, namentlich an den Stellen, an welchen deutliche Granulationsbildung erfolgt ist, sehr beträchtlich verkleinert und grossentheils von verzerrter Form; die Gefässe im Centrum der Läppchen und die dazwischen liegenden Leberzellen verhalten sich ganz wie in dem vorigen Falle.

Bei der mikroskopischen Untersuchung der Herzmusculatur zeigen sich die Muskelbündel des rechten Herzens breit, mit wohlausgebildeter Querstreifung; nur in sehr wenigen finden sich kleine Gruppen von Fettkörnchen.

In der Corticalsubstanz der Nieren ist die interstitielle Bindesubstanz beträchtlich vermehrt, theils homogen, theils deutlich faserig, kernreich. In einzelnen gewundenen Harnkanälchen vorgeschrittene fettige Degeneration der Epithelien bis zu vollständigem Zerfall, in anderen nur unbedeutende Trübung derselben.

18 Auch in diesem Falle war, wie in einem früher mitgetheilten, einige Wochen vor dem Tode die Leber beträchtlich grösser gefunden worden als bei der Obduction; doch verhinderte einerseits das hochgradige Emphysem, andererseits der Ascites die genaue Verfolgung der Veränderungen des Lebervolumens während des Lebens. Jedenfalls aber kann die Verkleinerung der Leber bis unter das normale Volumen auch in diesem Falle, in welchem bis zum Tode die Erscheinungen der hochgradigsten Stauung in den Venen des grossen Kreislaufs fortbestanden, nicht allein von der Stauung abgeleitet werden; durch die Annahme einer Retraction des wuchernden interlobulären Gewebes wird dagegen die Verkleinerung leicht verständlich.

Die Wucherung des interlobulären Gewebes zeigte in diesem Falle wesentliche Verschiedenheiten von der Wucherung, wie sie 19 in dem vorher mitgetheilten Falle stattfand. Während in dem früheren Falle an allen Stellen der Leber die einzelnen Läppchen durch das wuchernde interlobuläre Gewebe nach jeder Seite hin annähernd vollständig umgeben wurden, so dass auf jeder Durchschnittsfläche eine fast vollständige Abgrenzung derselben gegen einander sichtbar war, fand in diesem eine Abgrenzung der Läppchen nicht nach jeder Richtung hin statt. Die Wucherung blieb vielmehr hauptsächlich auf die Bahnen beschränkt, in welchen bereits unter normalen Verhältnissen das interlobuläre Gewebe verläuft, nämlich auf den Verlauf der interlobulären Gefässe. Daher erschienen, ähnlich wie bei einer normalen Leber, die Züge des interlobulären Gewebes auf Durchschnitten nur theilweise im Längsschnitt, zum Theil dagegen im Querschnitt, und der Unterschied von dem normalen Verhalten bestand wesentlich nur darin, dass diese Züge eine grössere Mächtigkeit und einen auch relativ grösseren Reichthum an Kernen besassen. Während in dem vorher beschriebenen Falle es geradezu unmöglich erscheinen musste, dass ein Beobachter zweifelhaft sein könne, ob die Bindegewebswucherung in der Peripherie oder im Centrum der Läppchen stattfinde, erscheint eine Täuschung in dieser Beziehung bei dem zuletzt

mitgetheilten Falle weit eher denkbar, besonders wenn ein durch Auswaschen vom Blut befreiter Durchschnitt von einem Beobachter, der mit einer vorgefassten Meinung an die Untersuchung herangeht, nur an einer einzelnen Stelle betrachtet wird: es können dann die den Querschnitten der interlobulären Bindegewebszüge entsprechenden rundlichen Figuren möglicherweise für Centra der Läppchen und die Querschnitte der Interlobularvenen für Centralvenen gehalten werden. Ich zweifle nicht, dass die schon erwähnte Abbildung von Rokitansky[1]) einem derartigen falsch gedeuteten Objecte entnommen ist. — Bei der sorgfältigen Betrachtung einer grösseren Fläche, namentlich an einem Präparat, in welchem die Gefässe noch zum Theil ihre natürliche Füllung besitzen, ist das wirkliche Verhalten nicht schwer zu erkennen. Zur sicheren Orientirung dienen ausserdem noch die in dem wuchernden Gewebe stellenweise sichtbaren interlobulären Gallengänge, so wie die zuweilen deutlich erkennbaren kleinen Arterienäste.

Nach Massgabe der beiden beschriebenen Fälle würden bei der atrophischen Muscatnussleber zwei Formen zu unterscheiden sein, die insofern übereinstimmen, als bei beiden eine Wucherung des interlobulären Bindegewebes vorhanden ist, bei denen aber insofern eine Verschiedenheit besteht, als bei der ersteren Form eine flächenhafte Wucherung des Bindegewebes bis zu annähernd vollständiger Einkapselung der Leberläppchen, bei der anderen nur eine strichweise Wucherung stattfindet. Die erstere Form würde in allen wesentlichen Eigenthümlichkeiten mit der eigentlichen Cirrhose übereinstimmen, die andere durch die Form der Wucherung des Bindegewebes sich davon unterscheiden.

Zunächst erhebt sich die Frage, ob diese beiden Formen als schon in der Anlage verschiedene Prozesse, oder ob sie nur als verschiedene Stadien des gleichen Prozesses aufzufassen seien. Nach den bei Besprechung der eigentlichen Cirrhose mitgetheilten Erfahrungen würde die Annahme nahe liegen, dass die bloss strich-

1) l. c. Bd. III. Fig. 24. S. 248.

weise Wucherung der niedere Grad sei, der sich allmälig durch Ausbreitung der Wucherung in der Fläche oder durch Betheiligung der peripherischen Schichten der Leberläppchen in den zu mehr oder weniger vollständiger Einkapselung der Leberläppchen führenden höheren Grad ausbilde. Die Thatsachen scheinen jedoch dieser Annahme nicht ganz zu entsprechen. In dem mitgetheilten
20 Fall von strichweiser Wucherung war die Atrophie des eigentlichen Lebergewebes allem Anschein nach wenigstens stellenweise weiter
19 gediehen, als in dem Fall von flächenhafter Wucherung; und ausserdem giebt es Fälle, in welchen neben einer besonders hochgradigen Atrophie des Drüsenparenchyms die Bindegewebswucherung und die Retraction des wuchernden Gewebes einen ausgezeichnet hohen Grad erreicht hat, ohne dass es zu einer entschieden flächenhaften Ausbreitung des Bindegewebes gekommen wäre. Einen derartigen Fall theile ich mit.

21 Ein Mann von 47 Jahren (Steinhilber) hatte seit mehreren Jahren an Husten und Kurzathmigkeit nebst einem wechselnden Grade von Cyanose gelitten; 10 Wochen vor dem letalen Ausgange hatte sich allgemeiner Hydrops eingestellt, und in den letzten Wochen war der Ascites so überwiegend geworden, dass 8 Tage vor dem Tode noch die Paracentese des Bauches gemacht wurde. — Während der letzten Wochen war neben auffallender Unregelmässigkeit der Herzaction ein systolisches Geräusch an der Herzspitze vorhanden gewesen. — Der Harn wurde in der letzten Zeit in geringer Menge gelassen, war immer reich an Eiweiss. — Der Tod erfolgte (am 26. August 1863) unter den Erscheinungen des Lungenœdems, nachdem in den letzten Tagen grosse Apathie, Somnolenz und endlich ein anhaltender soporöser Zustand sich eingestellt hatte.

Bei der Obduction fand sich allgemeiner Hydrops, hochgradige Cyanose, alle grösseren Venen mit grossen Mengen dunklen Blutes gefüllt, die Venen an der convexen Oberfläche des Gehirns ungewöhnlich stark erweitert und geschlängelt, die weichen Gehirnhäute stark œdematös, in den Subarachnoidealräumen grosse Mengen von Flüssigkeit, in den Gehirnventrikeln nur wenig Flüssigkeit; das Herz auf das doppelte Volumen vergrössert, beide Ventrikel, besonders aber der rechte, in sehr hohem Grade dilatirt, mit verdickten Wandungen, die Musculatur in hochgradiger fettiger Degeneration, die Klappen normal; beide Lungen fast im ganzen Umfange fest adhärirend, emphysematisch, in der Spitze der rechten Lunge eine haselnussgrosse, in der der linken eine fast faustgrosse Caverne,

von einer wenig dicken Schicht luftleeren Gewebes umgeben, nirgend miliare Knötchen; die Milz verkleinert, derb, mit reichlichem Balkengewebe; in den Nieren hochgradige fettige Degeneration der Epithelien der gewundenen Harnkanälchen und beginnende Granularatrophie.

Die Leber wiegt 1580 Grms, ist von sehr fester Consistenz, beim Durchschneiden knirschend, an der Oberfläche stark höckerig und granulirt. Die Breite beträgt 9 Zoll, davon nur $2^3/_4$″ auf den linken Lappen, die Höhe rechts 8″, links $4^3/_4$″, die grösste Dicke rechts $2^1/_2$″, links $1^3/_4$″. Auf dem Durchschnitt ausserordentlicher Blutreichthum in den erweiterten grösseren und kleineren Lebervenen; die Schnittfläche von exquisit muscatnussähnlichem Aussehen, die dunkelrothe und die blassgelbe Substanz scharf von einander getrennt, jede für sich sehr mannichfaltige Figuren bildend, im Allgemeinen aber die rothe Substanz deutlich als Centrum der Läppchen sich darstellend. Die strahligen Bindegewebszüge, welche die Einziehungen an der Oberfläche bewirken, setzen sich in Begleitung der interlobulären Gefässe in das Innere der Leber fort.

Bei der mikroskopischen Untersuchung zeigt sich die Wucherung des Bindegewebes als interlobuläre und strichweise, so dass die Läppchen nur sehr unvollständig von einander getrennt sind; an manchen Stellen ist sie aber so massenhaft und dringt von der Peripherie der Läppchen aus so weit gegen das Centrum vor, dass die Läppchen auf ein sehr geringes Volumen reducirt sind und theilweise der Hauptmasse nach aus den erweiterten und überfüllten Blutgefässen des Centrum bestehen; dabei ist die Form der Läppchen auffallend verzerrt; die noch vorhandenen Leberzellen sind zum Theil atrophisch, zum Theil vollständig zu Detritus zerfallen.

An anderen Stellen ist die Atrophie der Läppchen weniger beträchtlich; die Zellen der Peripherie enthalten ziemlich reichlich Fett in feinen bis mittelgrossen Tropfen, die in der Nähe des Centrum grössere Mengen von körnigem Gallenfarbstoff; die einzelnen Zellen zeigen meist deutliche Contouren, viele auch deutliche Kerne; die meisten haben annähernd normale Grösse; viele sind auffallend deform, einige auch auffallend verkleinert, nur wenige in rundliche Körnchenzellen oder Körnchenhaufen umgewandelt. Die Centralvenen und ihre Wurzeln sind überall ausserordentlich erweitert; in der unmittelbaren Nähe derselben findet sich nirgends Bindegewebswucherung. — In der Nähe des vorderen Randes des rechten Lappens eine etwa erbsengrosse cavernöse Geschwulst.

Die Gallenblase mit œdematös verdickten Wandungen, enthält nur wenig dünnflüssige Galle. Der Darminhalt ist nur sehr wenig gallig gefärbt.

Die Malpighi'schen Körperchen der Niere geben undeutliche, einige der Milz deutliche Amyloidreaction; die Leber giebt keine Reaction.

In diesem Falle war die Bindegewebswucherung stellenweise bis zu einem aussergewöhnlichen Grade vorgeschritten, ohne dass es zu einer flächenhaften Ausbreitung derselben gekommen wäre. Es zeigt somit dieser Fall, dass die strichweise Wucherung keineswegs immer beim weiteren Vorschreiten zu einer flächenhaften Wucherung sich ausbildet.

Andererseits aber giebt es auch Fälle, die als Uebergänge von der einen Form der Wucherung zu der anderen zu betrachten sind, indem sie die Zwischenstufen zeigen oder auch gleichzeitig an manchen Stellen der Leber die eine, an anderen Stellen die andere Form der Wucherung darbieten. Der folgende Fall giebt ein Beispiel dieses Verhaltens.

22 Eine 64jährige Frau (Kayser) war unter den Erscheinungen hochgradiger Cyanose mit sehr beträchtlichem allgemeinem Hydrops zu Grunde gegangen. Am Herzen hatte man in den letzten Wochen zuweilen ein lautes systolisches Aftergeräuseh, zuweilen starke, reine Töne gehört. Der Harn war immer frei von Eiweiss.

Bei der Obduction fand sieh hoehgradige fettige Degeneration der Musculatur des ganzen Herzens, die Klappen normal; alle Venen des grossen Kreislaufs mit dunklem Blut überfüllt; geringer Grad von Emphysem der Lungen; die Milz klein; die Nieren von normalem Verhalten; hydropisehe Ergüsse im Unterhautbindegewebe und in den serösen Cavitäten.

Die Leber verkleinert, besonders im Dickendurehmesser. Der rechte Leberlappen erreicht nieht den Rippenbogen, der linke erstreekt sieh bis etwa 2 Finger breit oberhalb des Nabels. Die Breite der Leber beträgt $7^1/_4$ Zoll, davon $4^3/_4$″ auf den rechten Lappen, die Höhe rechts $6^1/_4$″, links 6″, die grösste Dicke rechts $1^3/_4$″, links $1^1/_6$″. Das Gewieht beträgt (einen Tag naeh der Obduetion, naehdem aus mehreren Durehschnitten reiehlich Blut abgeflossen ist — Gallenblase nieht entleert) 980 Grms. Der Ueberzug ist stark getrübt, verdickt, rauh anzufühlen in Folge sehr kleiner, höchstens sandkorngrosser Exereseenzen. Ausserdem ist die Oberfläche von grob-granulirter Beschaffenheit; die Granula sind theils von blaurother, theils von bräunlieh-gelber Farbe, von Linsengrösse und kleiner, nur zum geringeren Theil rundlich, Kugelsegmenten entsprechend, die Mehrzahl unregelmässig, länglieh, eckig, zum Theil durch strahlige narbenähnliche Züge, zum Theil durch vertiefte sehmale Züge von rothbraunem Leberparenchym von einander getrennt. Im Allgemeinen sind die Prominenzen flaeh, die Einziehungen seieht. In der Nähe des vorderen freien Randes, besonders auf der unteren Fläche, sind die Granula

kleiner und stehen dichter; daselbst finden sich auch tiefere, strahlige, narbenähnliche Einziehungen. Am linken Rande der Leber bilden die beiden Flächen des Ueberzuges, welche, ohne Leberparenchym einzuschliessen, aneinanderliegen, einen 1—2 Linien breiten stark runzeligen Saum. — Das Gewebe knirscht stark beim Durchschneiden. Auf dem Durchschnitt muscatnussähnliches Aussehen, indem dunkelrothe und bräunlich-gelbe Bezirke scharf von einander abgegrenzt sind. Nur an wenigen Stellen sind die rothen Bezirke von rundlicher Form, während die gelben ein dieselben einschliessendes Maschenwerk bilden; an den meisten Stellen sind beide Substanzen eckig, verästelt, die gelbe Substanz meist überwiegend; an zahlreichen Stellen hat die gelbe Substanz annähernd rundliche Formen und ist in dunkelrothes Gewebe eingebettet, so dass der Anschein grosser gelber Granulationen in dunkelrothem Gewebe entsteht. — Die Lebervenen sind erweitert, die Intima stellenweise getrübt, die Wandungen nicht sichtlich verdickt; die Vena cava zeigt eine sehr beträchtliche Erweiterung. — Die Pfortader und die grösseren Aeste derselben sind annähernd von normalem Caliber, die Wandungen nicht verdickt, die Innenfläche an vielen Stellen getrübt. Die kleinsten mit blossem Auge sichtbaren Pfortaderäste haben zum grössten Theil beträchtlich verdickte Wandungen; von denselben gehen strahlige narbenähnliche Züge aus, die sich in dem gelben Gewebe verlieren. — Die Gallenblase mit dünnflüssiger Galle gefüllt; in derselben 2 Steine von Haselnussgrösse und ausserdem 33 kleinere von Linsen- bis Erbsengrösse, aus Cholesterin und Farbstoff bestehend, alle von dunkler Farbe, facettirt, meist annähernd tetraëdrisch. Sämmtliche Gallengänge frei.

Bei der mikroskopischen Untersuchung ergiebt sich eine sehr beträchtliche Vermehrung des interlobulären Bindegewebes. An den meisten Stellen der Leber sieht man auf Durchschnitten die dicken Züge desselben zum grossen Theil im Querschnitt als rundliche oder dreieckige Massen, zum Theil aber auch im Längsschnitt als breite zwischen den Leberläppchen verlaufende Züge, die meist die Läppchen nicht ringsum begrenzen. An manchen Stellen der Leber finden sich aber auch die Läppchen von annähernd ringsum geschlossenen Bindegewebsmassen umgeben. An den Stellen, an welchen die Atrophie am Weitesten vorgeschritten ist, findet sich überwiegend Bindegewebe; die Leberläppchen sind von demselben umschlossen und sehr beträchtlich, manche bis auf $^1/_{10}$ oder weniger ihres normalen Volumens verkleinert und in ihrer Form wesentlich verändert, so dass sie längliche oder zackige und strahlige Parenchymreste darstellen, welche die Lücken zwischen den Bindegewebszügen ausfüllen. Die Bindegewebszüge erstrecken sich stellenweise sehr weit zwischen die Leberzellenreihen in das Innere der Läppchen. Ueberall finden sich in den breiteren Bindegewebszügen zerstreut einzelne oder mehrfache ringsum abgeschlossene Leberzellen oder Fett- und Farbstoff-Anhäufungen als Residuen

derselben. — Das Gebiet der Centralvenen ist in allen Läppchen in hohem Grade mit Blut überfüllt.

Die gelbe Substanz der Schnittfläche entspricht vorzugsweise den Bindegewebszügen und der Peripherie, die rothe Substanz dem Centrum der Leberläppchen. Die grösseren gelben Bezirke entsprechen zum Theil den Stellen, an welchen die Leberläppchen ihrer grösseren Masse nach zu Grunde gegangen sind; doch ist auch an solchen Stellen das Territorium der einzelnen Läppchencentra noch durch grösseren Blutgehalt ausgezeichnet.

Das Bindegewebe ist im Ganzen arm an Kernen; doch finden sich einzelne aus dichtgedrängten rundlichen Kernen bestehende Haufen und an einzelnen Stellen auch Kernreihen. Die interlobulären Gallengänge verlaufen grossentheils intact inmitten der Bindegewebszüge.

Die Leberzellen sind im Allgemeinen klein, manche deform, geschrumpft oder schon zerfallen, manche mit reichlichen Fettkörnchen oder mit körnigem Farbstoff gefüllt.

In diesem Falle war die Bindegewebswucherung augenscheinlich ursprünglich eine strichweise; an manchen Stellen aber war es beim weiteren Vorschreiten derselben zu einer annähernd vollständigen Umschliessung der Reste der Leberläppchen gekommen, und aus diesem Grunde kann der Fall als Beispiel eines Ueberganges der einen in die andere Form aufgeführt werden. Da aber die Einkapselung nur an solchen Stellen erfolgt war, an welchen sehr hohe Grade der Atrophie der Läppchen nebst ungewöhnlicher Deformität derselben bereits zu Stande gekommen waren, so war vielleicht auch an diesen Stellen die Tendenz zu bloss strichweiser Wucherung ursprünglich vorherrschend gewesen.

Ob etwa der grössere Reichthum an Kernen in ihren verschiedenen Anordnungen, welcher bei der Form mit flächenhafter Wucherung zu bestehen pflegt, ein wesentlich unterscheidendes Moment darstelle, weiss ich nicht anzugeben. Vielleicht könnte man vorzugsweise bei der flächenhaften Wucherung, ähnlich wie es Virchow früher in mehr unbestimmter Weise für gewisse Formen der atrophischen Muscatnussleber ausgesprochen hat, von einer Steigerung des Prozesses bis zu eigentlicher Cirrhose reden. — Nach meinen bisherigen Erfahrungen ist die Form mit strichweiser Wucherung beträchtlich häufiger als die mit flächenhafter Ausbreitung.

In den bisher beschriebenen weit vorgeschrittenen Fällen konnte bei aufmerksamer Untersuchung über das Wesentliche des Sachverhalts kein Zweifel bestehen, und namentlich die Wucherung des interlobulären Gewebes war so massenhaft, dass sie ohne Schwierigkeit erkannt werden konnte. Anders verhält es sich in den Fällen, in welchen die Wucherung des Bindegewebes noch keinen hohen Grad erreicht hat. Es ist einleuchtend, dass eine geringe Massenzunahme des interlobulären Bindegewebes, die aber vielleicht schon beträchtlich genug ist, um auf das Volumen der Leber eine deutliche Wirkung auszuüben, sehr schwierig zu beurtheilen ist. Es handelt sich dabei oft nicht um qualitative, sondern nur um quantitative Unterschiede, und da ausser der Beurtheilung nach dem Augenmass jedes Mass fehlt, so können nur verhältnissmässig beträchtliche Unterschiede mit Sicherheit erkannt werden. Ob z. B. das interlobuläre Gewebe von normaler Mächtigkeit, oder ob es etwa auf das Doppelte oder Dreifache vermehrt sei, ist nur dann einigermassen sicher festzustellen, wenn der Beobachter durch sehr zahlreiche in dieser Richtung angestellte Untersuchungen eine besondere Uebung in der Beurtheilung dieser Verhältnisse sich erworben hat. Namentlich ist auch zu berücksichtigen, dass bei der atrophischen Muscatnussleber niederen Grades gewöhnlich nicht alle Stellen der Leber in gleichem Masse verändert sind: während die Untersuchung mancher Stellen eine Vermehrung des interlobulären Gewebes unzweifelhaft constatiren lässt, ist dieselbe an anderen Stellen gar nicht nachzuweisen oder bleibt wenigstens zweifelhaft. Freilich ist die Beurtheilung gerade dann wesentlich erleichtert, wenn einzelne Stellen, wie es häufig vorkommt, schon die höheren Grade der Atrophie zeigen; solche Stellen sind häufig dadurch markirt, dass der Peritonæalüberzug in der Nähe derselben leichte Trübungen und strahlige Verdickungen oder auch Excrescenzen zeigt, oder dass sogar an der Oberfläche mehr oder weniger prominirende, meist aber nur flache Granulationen vorhanden sind. — In der Mehrzahl der Fälle ist der Prozess im linken Lappen weiter vorgeschritten als im rechten.

Die Wucherung ist bei den weniger vorgeschrittenen Fällen immer nur eine strichweise. Aber von einem anderen Gesichtspunkte aus müssen auch bei diesen Fällen zwei Formen unterschieden werden. Zuweilen besteht eine einfache Vermehrung des interlobulären Gewebes ohne augenfällige relative Vermehrung der Kerne desselben. In anderen Fällen findet eine massenhafte Bildung von Kernen statt, die das gleiche Verhalten zeigen wie die früher beschriebenen.

Die einfache Vermehrung des Bindegewebes ist, so lange sie nicht hohe Grade erreicht hat, am Schwierigsten zu beurtheilen, und besonders bei der Untersuchung dieser Fälle sind nur solche Durchschnitte brauchbar, welche neben einer ausreichenden Flächenausdehnung sehr dünn sind, da bei einiger Dicke des Schnittes die Leberzellen, welche über oder unter den Zügen des interlobulären Gewebes liegen, eine sichere Beurtheilung der Mächtigkeit dieses letzteren unmöglich machen würden. Ich habe auch am frischen Organ solche Durchschnitte besser bei Anwendung des Rasirmessers als bei Anwendung des Doppelmessers erhalten. — Auf den Umstand, dass die grösseren interlobulären Gefässe schon normaler Weise von stärkeren Bindegewebsmassen begleitet sind als die kleineren, ist selbstverständlich die gebührende Rücksicht zu nehmen.

Als Beispiele für die einfache Vermehrung des interlobulären Gewebes mögen folgende Fälle dienen:

23 Bei einem 50jährigen Manne (Zittel), einem Branntweintrinker, der im Mai 1862 in der hiesigen medicinischen Klinik gestorben war, fand sich bei der Obduction ein Aneurysma der Aorta ascendens und des Arcus Aortae (innerer Umfang der Aorta, 2 Zoll von den Semilunarklappen entfernt, = 7½ Zoll) mit hochgradiger Verdickung, Usur und Verkalkung auf der inneren Fläche, Hypertrophie und Dilatation des linken Ventrikels, hochgradiger allgemeiner Hydrops, Ueberfüllung der Venen des grossen Kreislaufs; die Milz klein (Gewicht = 120 Grms), derb, das Balkengewebe reichlich, die Nieren ohne wesentliche Veränderung.

Die Leber an die benachbarten Organe angeheftet, auffallend klein (Gewicht = 1050 Grms); der ganze linke Lappen kaum von dem Volumen eines Hühnereies; das Volumen des rechten Lappens weniger vermindert:

Breite desselben $5^5/_{12}$ Zoll, Höhe 6″, grösste Dicke $2^5/_8$″. Der Ueberzug stellenweise rauh, getrübt; in der Nähe des freien vorderen Randes, besonders auf der unteren Fläche, ferner auf der convexen Fläche in der Nähe des Lig. coronarium Andeutungen von Granulationen. Der linke Lappen zeigt an der Oberfläche einige tiefe narbige Einziehungen; der linke Rand desselben wird durch einen mehrere Linien breiten membranösen Saum gebildet, in dem das Leberparenchym ganz fehlt. Auf dem Durchschnitt ausgebildetes muscatnussähnliches Aussehen nebst leicht ikterischer Färbung. Das interlobuläre Bindegewebe in der ganzen Leber strichweise vermehrt, ohne reichliche Kernbildung. In einem Theile des linken Lappens so wie an den Stellen des rechten Lappens, an welchen Andeutungen von Granulationen sich finden, ist die Vermehrung des Bindegewebes eine sehr beträchtliche, so dass die Leberläppchen deutlich verkleinert und stellenweise sogar auf einen sehr geringen Bruchtheil ihres normalen Volumens reducirt sind. An anderen Stellen zeigen die Läppchen keine auffallende Verminderung ihres Volumens. Die Centralvenen und ihre Wurzeln sind mit Blut überfüllt. Die Leberzellen enthalten zum Theil mittelgrosse Fetttropfen, zum grösseren Theil körnigen Farbstoff.

Dieser Fall, bei dem an einigen Stellen eine ausgedehnte Wucherung mit hochgradiger Atrophie der Läppchen bestand, während an den meisten Stellen die Vermehrung des interlobulären Gewebes nur in geringem Grade stattgefunden hatte, bildet einen Uebergang von den Fällen mit reichlicher zu denen mit spärlicher Wucherung des interlobulären Gewebes.

24 Aus dem Catharinen-Hospital in Stuttgart wurde mir d. d. 30. Novbr. 1862 das Herz nebst anhängenden grossen Gefässstämmen, ferner die Nieren, die Gallenblase nebst den angrenzenden Theilen der Leber von einem dort verstorbenen 58jährigen Manne zugeschickt. — Bei der Obduction war in der rechten Pleurahöhle eine grosse Menge klarer Flüssigkeit und im Perikardium nahezu 1 Liter blutig gefärbter Flüssigkeit gefunden worden.

Die Untersuchung ergab: reichliche fibrinöse Auflagerungen auf beiden Blättern des Perikardium mit theilweiser Verklebung derselben, Hypertrophie des linken Ventrikels (Dicke der Musculatur 7—8 Linien) mit sehr geringer Dilatation, leichte Trübung und Verdickung der Mitralklappe und der Aortenklappen ohne Retraction, aneurysmatische Erweiterung der Aorta ascendens und des Anfanges des Arcus Aortae (innerer Umfang = 4 Zoll 8 Linien), Verdickung und diffuse fettige Degeneration der inneren Arterienhaut mit kleinen circumscripten Geschwüren, ohne Verkalkung; geringe Dilatation des rechten Ventrikels ohne Hypertrophie; ausgedehnte fettige Degeneration der Herzmusculatur;

hochgradige Granularatrophie beider Nieren mit Degeneration und Zerfall der Epithelien nebst Bindegewebswucherung. In der Gallenblase einige und zwanzig etwas mehr als erbsengrosse maulbeerförmige schwarze Pigmentsteine. In der Leber mässige Vermehrung des interlobulären Gewebes ohne Bildung von Kernreihen und Kernhaufen.

Von einer Frau, die in poliklinischer Behandlung an Insufficienz der Mitralklappe mit consecutivem allgemeinem Hydrops gestorben war, wurde mir ein Theil der Leber, nämlich der linke Lappen nebst angrenzenden Theilen des rechten Lappens übergeben.

Die Oberfläche höckerig, granulirt, die Granula von gelblicher Färbung, der Ueberzug mit strahligen Verdickungen, der Rand mit einem schmalen membranösen Saum. Die Schnittfläche intensiv gelb gefärbt, mit rothen rundlichen und unregelmässigen, zum Theil sternförmigen Figuren, die grösstentheils unter einander zusammenhangen, durchzogen. Die Consistenz weich, aber zäh. Die Pfortaderäste mit sehr verdickter Kapsel; von vielen kleineren Aesten aus erstrecken sich mit blossem Auge sichtbare feine fibröse Züge zwischen die Läppchen. Die Lebervenen erweitert, die Intima an manchen Stellen getrübt, leicht gelblich, die Wandungen im Ganzen kaum verdickt. Die Leberzellen enthalten zum Theil grosse Fetttropfen, zum Theil auffallend viel körnigen Farbstoff; die fetthaltigen Zellen nehmen im Allgemeinen mehr die Peripherie, die anderen mehr das Centrum ein; doch giebt es auch Läppchen, deren Zellen fast sämmtlich mit Fetttropfen gefüllt sind, neben solchen, in welchen nur vereinzelte Zellen fetthaltig sind. — Das interlobuläre Gewebe strichweise vermehrt, an den meisten Stellen nur sparsame Kerne enthaltend; in einzelnen interlobulären Räumen finden sich die Kerne reichlicher, aber in unregelmässiger Anordnung; nirgends Kernreihen oder Kernhaufen. An einzelnen Knotenpunkten des interlobulären Gewebes Verschlingungen und Verknäuelungen kleiner Gefässe. — Die Mitte der Läppchen in excessivem Grade blutreich, die Zellen daselbst grossentheils atrophisch.

Bei der zweiten Form der atrophischen Muscatnussleber niederen Grades tritt die Wucherung der Kerne des interlobulären Gewebes in den Vordergrund. Die Kerne finden sich sowohl unregelmässig zerstreut als auch namentlich in Haufen angeordnet, welche in jeder Beziehung mit den bei der Cirrhose beschriebenen Haufen übereinstimmen und auch in gleicher Weise zu deuten sind; ich führe besonders an, dass gerade die hierher gehörigen Fälle es sind, aus deren Untersuchung am Sichersten die Ueberzeugung gewonnen wird, dass es sich bei der Bildung der Kernhaufen wirk-

lich um Kernwucherung in Gefässen handelt, welche nach Art kleiner Teleangiektasien verknäuelt sind. Kernreihen finden sich nur selten und spärlich. Oft ist neben den Kernhaufen die Vermehrung des interlobulären Gewebes nur unbedeutend oder selbst an manchen Stellen gar nicht nachweisbar, so dass die Kernwucherung die einzige wesentliche histologische Veränderung darstellt.

Beispiele dieser zweiten Form der atrophischen Muscatnussleber niederen Grades bilden folgende Fälle:

26 In einem Falle fand sich bei einem Manne neben ausgedehnter chronisch-pneumonischer Infiltration beider Lungen ohne Tuberkelbildung, beträchtlicher Stauung im grossen Kreislauf, Albuminurie, Hydrops, hochgradiger Hypertrophie und Dilatation des rechten Ventrikels, mässiger Vergrösserung der Milz, die Leber vergrössert (1920 Grms), von sehr fester Consistenz, auf der Oberfläche sehr deutliche Läppchenzeichnung, auf der Schnittfläche ausgesprochen muscatnussähnliches Aussehen, die kleinen Pfortaderäste mit auffallend verdickten Wandungen, die grösseren Lebervenenwurzeln erweitert, mit Blut gefüllt, auf der inneren Fläche getrübt, nicht verdickt; bei der mikroskopischen Untersuchung an vielen Stellen deutliche Vermehrung des interlobulären Gewebes; dasselbe ist reich an unregelmässig liegenden Kernen; besonders zahlreich sind die Kernhaufen, die zum Theil reichlich schwarzes Pigment enthalten. Die Centralvenen und die Wurzeln derselben in excessivem Grade ausgedehnt, mit Blut gefüllt. Die Leberzellen enthalten zum Theil reichlich feine Fettkörnchen und körnigen Farbstoff; manche sind atrophisch. Die Grösse der wohlerhaltenen Zellen ist durchschnittlich gering (im Mittel aus 33 Messungen = 20,9 Mmm.). Einige kleine Gallengänge zu hanfkorngrossen, cystoiden, mit bräunlichgelber galliger Flüssigkeit gefüllten Räumen erweitert. — In der Corticalsubstanz der Nieren das interstitielle Gewebe sehr vermehrt, deutlich faserig, reich an Kernen. Einzelne Malpighi'sche Körperchen mit sehr verdickter Kapsel, die aus concentrisch verlaufenden, mit länglichen Kernen durchsetzten Faserzügen besteht; die Höhle beträchtlich verkleinert, enthält sehr reichlichen fettigen Detritus, in dem nur spärliche Reste von Gefässschlingen sich erkennen lassen. Die Epithelien der gewundenen Harnkanälchen enthalten zum Theil vereinzelte Fetttropfen.

Der in Rede stehenden Form der atrophischen Muscatnuss-
18 leber würde auch der Fall angehören, welcher im Anfang dieses Artikels mitgetheilt wurde.

Die mikroskopische Untersuchung der Leber ergiebt eine durch die ganze Leber sich erstreckende Vermehrung des interlobulären

Bindegewebes: die Vermehrung ist an den meisten Stellen unbedeutend, aber doch mit Sicherheit nachweisbar; an anderen Stellen, namentlich im linken Lappen, in der Nähe der leichten strahligen Einziehungen der Oberfläche, ist die Vermehrung des interlobulären Gewebes sehr beträchtlich. Das Bindegewebe zeigt an vielen Stellen grossen Reichthum an Kernen, und namentlich finden sich in demselben durch die ganze Leber verbreitet zahlreiche Kernhaufen. Die Centra der Läppchen sind ausserordentlich blutreich. Die Leberzellen ohne Abnormität.

Diesen Fällen würden noch manche von ähnlichem Verhalten anzureihen sein. Als Beispiele der niedrigsten Grade wären diejenigen anfzuführen, in welchen neben Stauungshyperæmie der Leber und beginnender Verkleinerung die Bildung von Kernhaufen im interlobulären Gewebe stattgefunden hat, während eine Vermehrung des interlobulären Gewebes noch nicht mit Sicherheit nachzuweisen ist. Da aber dergleichen Kernhaufen auch bei Zuständen sich finden, die offenbar nicht dieser Kategorie entsprechen, und da die bei atrophischer Muscatnussleber vorkommenden nichts Charakteristisches haben, so halte ich es vorläufig für bedenklich, auf das blosse Vorhandensein von Kernhaufen ein besonderes Gewicht zu legen.

Einen Fall führe ich noch an, welcher zeigt, dass unter entsprechenden Verhältnissen in einem sehr frühen Lebensalter die Entwickelung der atrophischen Muscatnussleber stattfinden kann.

7 Bei einem 4 Monate alten unter den Erscheinungen von Bronchitis capillaris gestorbenen Kinde fand sich neben chronischer Endokarditis in beiden Ventrikeln, die namentlich im rechten Ventrikel zu beträchtlicher Schrumpfung der Atrioventricularklappen und zu Verdickung der Klappen der Pulmonalarterie geführt hatte, eine Leber von etwas vermehrtem Volumen, fester Consistenz, sehr grossem Blutreichthum. An mehreren Stellen der Oberfläche, namentlich in der Nähe des vorderen Randes, Andeutungen von Granulationsbildung. Auf dem Durchschnitt die Läppchenzeichnung sehr deutlich, das Centrum der Läppchen dunkelroth, die Peripherie gelb. Mikroskopisch die Zellen der Peripherie mit grossen und mittelgrossen Fetttropfen gefüllt, die des Centrum frei davon. Das interlobuläre Gewebe durch die ganze Leber strichweise in mässigem Grade vermehrt, reich an Kernen in meist irregulärer Anordnung, die stellenweise an der Peripherie der Läppchen auch zwischen die Leberzellenreihen sich hineinerstrecken.

Fassen wir das Resultat der bisherigen anatomischen Unter-

suchungen zusammen, so ergiebt sich, dass übereinstimmend in allen Fällen von atrophischer Muscatnussleber eine Wucherung des interlobulären Bindegewebes stattfindet. Diejenigen Fälle höheren Grades, in welchen die Wucherung flächenhaft bis zu annähernd vollständiger Umschliessung der Läppchen sich ausbreitet, stimmen in allen wesentlichen anatomischen Beziehungen mit der Cirrhose überein. Es unterliegt daher bei diesen Fällen gewiss keinem Bedenken, wenn wir eben so wie bei der eigentlichen Cirrhose den Prozess als eine chronische interstitielle Hepatitis bezeichnen. Der Einwand, dass Wucherungen der Gewebe der Bindesubstanz, welche als Folge von Stauungshyperæmie auftreten, wie z. B. die als Elephantiasis bezeichneten Formen, mit denen die Bindegewebswucherung bei der atrophischen Muscatnussleber in Parallele zu stellen sein würde (Virchow), gewöhnlich nicht zu den entzündlichen Ernährungsstörungen gerechnet werden, erscheint von geringem Gewicht, da die Grenzen schwer zu ziehen sind und die Bezeichnung immer einiger Willkür unterliegt. — Die Fälle mit strichweiser Wucherung so wie die Fälle niederen Grades stellen den gleichen Prozess in weniger gleichmässiger und weniger vollständiger Ausbildung dar. — In keinem der beschriebenen und überhaupt in keinem der von mir genau untersuchten Fälle habe ich eine Andeutung von Bindegewebswucherung in der Nähe der Centralvenen nachweisen können.

Die klinische Bedeutung der atrophischen Muscatnussleber ist, wie bereits im Eingange erwähnt wurde, bisher nur sehr unvollkommen gewürdigt worden. Ich werde im Folgenden vorzugsweise auf diejenigen Punkte aufmerksam machen, welche mir besonders beachtenswerth erscheinen, oder in Betreff deren ich eigene Beobachtungen beizubringen vermag. Eine Vergleichung derjenigen Zustände, welche gewöhnlich in Begleitung oder im Gefolge der durch Stauung bewirkten Atrophie der Leber vorkommen, mit den entsprechenden bei der Lebercirrhose vorkommenden Zuständen

wird das Verhältniss beider Affectionen zu einander in ein klareres Licht setzen.

Zu den constantesten Erscheinungen gehören bei beiden Veränderungen der Leber die hydropischen Ergüsse. Dieselben zeigen aber, besonders im Anfange, bei beiden Affectionen ein sehr verschiedenes und charakteristisches Verhalten. Bei Lebercirrhose tritt in Folge der Gefässverschliessung im Pfortadersystem immer zuerst Ascites auf, während andere hydropische Ergüsse, sofern nicht anderweitige Ursachen des Hydrops gleichzeitig bestehen [1]), in der ersten Zeit vollständig fehlen und erst später und zwar namentlich an der unteren Körperhälfte auftreten, entweder in Folge von Compression der innerhalb der Bauchhöhle verlaufenden Venenstämme durch den hohen Grad der Spannung, welchem der Inhalt der Bauchhöhle bei excessiver Ansammlung von Flüssigkeit unterliegt, oder auch in Folge einer Zerrung und Compression, welche die Vena cava durch die unregelmässige Retraction des Lebergewebes an der Stelle erleidet, an welcher sie in der rechten hinteren Längenfurche der Leber verläuft [2]), oder endlich in Folge anderweitiger individueller Verhältnisse. — Bei atrophischer Muscatnussleber verhält es sich umgekehrt, indem Ascites niemals als die erste hydropische Erscheinung beobachtet wird; derselbe tritt vielmehr erst auf, nachdem schon mehr oder weniger lange Zeit anderweitige hydropische Erscheinungen, namentlich Anschwellungen der unteren Extremitäten bestanden haben. — Dieses letztere Verhalten ist in so fern nicht auffallend, als, wie schon Budd a priori vermuthet hatte, die Stauungen bei Herz- und Lungenkrankheiten

---

1) Dass auch bei Individuen, die an Lebercirrhose leiden, noch anderweitige Affectionen vorhanden sein können, welche zu allgemeinem oder localem Hydrops führen, ist selbstverständlich. Wenn man daher vereinzelte seltene Beobachtungen als Beweis dafür anführt, dass auch bei der Lebercirrhose der Hydrops ausnahmsweise an den unteren Extremitäten beginnen könne, so ist dabei zu erinnern, dass ein solcher Hydrops gewiss nicht in directer Weise von der Cirrhose abhängt, und dass es daher die Aufgabe des Beobachters gewesen sein würde, den besonderen Ursachen dieses Hydrops nachzuforschen.

2) Vgl. Bamberger, Deutsche Klinik. 1850. Nr. 12.

thatsächlich früher zu Oedem der unteren Extremitäten und selbst zu allgemeinem Hydrops als zu bedeutenden Bindegewebswucherungen in der Leber zu führen pflegen. Wenn es aber richtig ist, was ich im Obigen durch Mittheilung von Thatsachen nachzuweisen versucht habe, dass nämlich den höheren Graden der atrophischen Muscatnussleber histologische Veränderungen in der Leber zu Grunde liegen, welche mit den bei Cirrhose sich findenden im Wesentlichen übereinstimmen, so würde zu erwarten sein, dass auch die gleichen Folgen auftreten, dass namentlich in Folge der Retraction des wuchernden Bindegewebes und der activen Obliteration der Gefässe auch bei der atrophischen Muscatnussleber eine hochgradige Stauung im Pfortadersystem und damit Ascites entstehe.

Beobachtungen, durch welche diese Voraussetzung bestätigt würde, finden sich in der Literatur nur äusserst spärlich. Und freilich ist zu berücksichtigen, dass einestheils, wie bereits früher bemerkt wurde, die Retraction des interlobulären Gewebes und namentlich die active Obliteration der Gefässe bei der atrophischen Muscatnussleber nicht leicht in so hohem Grade und in so grosser Ausdehnung vorkommt wie bei vorgeschrittener Cirrhose, und dass anderentheils in Fällen, in welchen allgemeiner Hydrops besteht, es schwer ist zu beurtheilen, ob der vorhandene Ascites ausser der Abhängigkeit von der allgemeinen Stauung im grossen Kreislauf noch eine locale Begründung innerhalb des Pfortadersystems habe oder nicht. — Aber dennoch kommen Fälle von allgemeinem Hydrops in Folge von Herz- oder Lungenleiden vor, in welchen der Ascites relativ um so Vieles hochgradiger ist als die übrigen hydropischen Ergüsse, dass das gleichzeitige Bestehen einer localen Ursache für denselben nicht zweifelhaft sein kann. Von einzelnen Autoren wird das zuweilen vorkommende beträchtliche Vorwiegen des Ascites bei Herzkrankheiten erwähnt [1]). Aus der Oppolzer'schen Klinik wird über einen Fall von atrophischer Muscatnussleber

1) Vgl. z. B. Bamberger, Lehrbuch der Krankheiten des Herzens. Wien 1857. S. 207.

in Folge von Insufficienz der Mitral- und der Tricuspidalklappe berichtet, bei welchem der Ascites so beträchtlich prävalirte, dass 7 Mal die Paracentese des Bauches ausgeführt wurde [1]). Unter den oben von mir mitgetheilten Fällen von atrophischer Muscatnuss-leber finden sich zwei, in welchen neben mässigem allgemeinem Hydrops der hohe Grad des Ascites die Paracentese des Bauches gefordert hatte.

Zuweilen findet auch bei Herz- oder Lungenleiden, welche seit längerer Zeit bestanden und schon zu allgemeinem Hydrops und zu einem höheren Grade von atrophischer Muscatnussleber geführt haben, später eine solche Besserung entweder der zu Grunde liegenden Erkrankung oder des allgemeinen Ernährungszustandes statt, dass der allgemeine Hydrops wieder verschwindet. In diesen Fällen besteht aber dann oft, nachdem alle übrigen hydropischen Erscheinungen schon seit längerer Zeit mehr oder weniger vollständig beseitigt sind, der Ascites mit solcher Hartnäckigkeit fort, dass man genöthigt ist, eine besondere Ursache hochgradiger Stauung innerhalb des Pfortadergebietes vorauszusetzen; und wer mit dem Umstande, dass die Bindegewebswucherung bei atrophischer Muscatnussleber eine solche Ursache der Stauung darstellt, unbekannt ist, muss in solchen Fällen nothwendig zu der Annahme einer besonderen Erkrankung der Leber sich bestimmen lassen. Einen Fall, in welchem ich selbst eine derartige Annahme gemacht habe, die ich bald darauf mit grösster Wahrscheinlichkeit für unbegründet erklären musste, theile ich im Folgenden mit.

Vor längerer Zeit stellte mir Herr Dr. B., praktischer Arzt in G., seinen Bruder vor, um meine Ansicht über ein mit einer Lebererkrankung complicirtes Herzleiden zu erfahren, welches bei demselben in Folge einer traumatischen Veranlassung sich entwickelt hatte. — Der Kranke, ein von Jugend auf gesunder, kräftiger und stark gebauter Mann, hatte die letzten 10 Jahre in den vereinigten Staaten von Nordamerika zugebracht, wo er eine Bierbrauerei betrieb. Vor längerer Zeit hatte er daselbst im Laufe eines Jahres mehrmals an gewöhnlichen Wechselfieberanfällen gelitten. Vor etwa

1) Allg. Wiener medic. Zeitung. 1861. Nr. 18 u. 19.

9 Monaten war er durch einen unglücklichen Zufall in das Gestränge eines Wagens gerathen und von einem Pferde wiederholt, etwa sechs Mal, mit grosser Heftigkeit gegen die Herzgegend geschlagen worden. Der letzte Schlag hatte ihm die Besinnung geraubt, und er war in bewusstlosem Zustande nach Hause getragen worden. Als das Bewusstsein wiedergekehrt war, wurden durch einige Hustenstösse grössere Mengen von Blut ausgeworfen. Später erfolgte auch Erbrechen; die erbrochenen Massen enthielten kein Blut. An den folgenden Tagen wurde durch Husten Schleim entleert, der jedesmal einige kleine Blutklümpchen enthielt; doch war der Husten nur unbedeutend. Die Schmerzen in der von den Schlägen getroffenen Gegend waren nur mässig, Schmerzen in der Seite gar nicht vorhanden. Ein Bruch der Rippen oder der Rippenknorpel soll nach dem Ausspruch der behandelnden Aerzte nicht bestanden haben. Nach Verlauf einiger Zeit war der Kranke wieder arbeitsfähig, doch bestand grosse Kurzathmigkeit fort, und sehr bald stellten sich, von den unteren Extremitäten beginnend, hydropische Erscheinungen ein, welche bald einen so hohen Grad erreichten, dass der Kranke andauernd bettlägerig wurde. Von den Aerzten wurde die Krankheit für einen Klappenfehler des Herzens aus traumatischer Ursache erklärt. Die hydropischen Erscheinungen nahmen bald zu, bald ab, verschwanden aber niemals vollständig, und da der Kranke mittlerweile das Vertrauen zu seinen Aerzten verloren hatte, entschloss er sich nach Europa zurückzukehren. Seit 2 Monaten befindet er sich in der Behandlung seines Bruders, dem es durch umsichtige Anwendung von leichteren Diureticis und namentlich von Digitalis gelungen ist die hydropischen Erscheinungen so weit zu bessern, dass nur noch ein leichtes Oedem der unteren Extremitäten und ein beträchtlicher Grad von Ascites sich vorfindet. Ein Bronchialkatarrh, welcher einige Zeit hindurch bestanden hat, ist vollständig verschwunden. Vor Kurzem war vorübergehend Albuminurie aufgetreten.

Zur Zeit, als ich den Kranken sah, bot er folgenden Status praesens: Kräftiger Körperbau, Unterhautfettgewebe und Musculatur stark entwickelt. Mässiger Grad von Cyanose; deutlich ikterische Färbung der Conjunctiva, die äussere Haut nicht sichtlich ikterisch. An den unteren Extremitäten ein sehr geringes Oedem; dasselbe soll Abends gewöhnlich etwas stärker sein. Der Bauch sehr aufgetrieben, in den abhängigen Partien, bei aufrechter Stellung bis zur Höhe des Nabels, absolute Dämpfung, deren Grenze mit der Körperstellung wechselt; deutliche Fluctuation. Die Leber überragt um einige Finger breit den Rippenbogen, die obere Grenze der absoluten Leberdämpfung findet sich in der Mammillarlinie an der 7. Rippe. Milzdämpfung nur wenig vergrössert. Absolute Herzdämpfung nur nach Links etwas vergrössert; die rechte Grenze überragt nicht den linken Sternalrand, die obere entspricht dem oberen Rande der 4. Rippe. Im Uebrigen am Thorax normale Percussionserscheinungen.

In der Herzgegend ein sehr starkes fühlbares Geräusch, am Deutlichsten links vom Sternum in der Höhe der 4. und 5. Rippe, oberhalb der Aorta und an der Herzspitze beträchtlich schwächer. Herzstoss schwach, diffus, im 5. und 6. Intercostalraum etwas nach Aussen von der Mammillarlinie. — An der Herzspitze ein sehr intensives, rauh blasendes Geräusch, weder der erste noch der zweite Ton hörbar; das Geräusch noch stärker, aber ebenfalls von rauh blasendem Charakter, weiter gegen das Sternum und nach Oben; an der der Aorta entsprechenden Stelle das Geräusch schwächer; an der Pulmonalarterie lautes systolisches Geräusch, gegen Ende desselben zuweilen ein sehr schwacher zweiter Ton deutlich hörbar. Die Carotiden etwas stärker pulsirend als normal; in denselben neben einem verhältnissmässig schwachen systolischen Geräusch beide Töne schwach, aber deutlich. Am Rücken und in der linken Axillargegend das Geräusch in geringer Intensität hörbar. — Die Auscultation der Respirationsorgane ergiebt normale Erscheinungen. — Beim Gehen auf ebenem Boden, aber noch mehr beim Steigen, tritt Dyspnoe auf. — Der Harn ist röthlichbraun, klar, zeigt bei der Untersuchung einen sehr geringen aber deutlichen Eiweissgehalt, schwache Reaction auf Gallenfarbstoff, deutliche Reaction auf Blutfarbstoff (Heller'sche Probe).

Der Ascites, der nach dem fast vollständigen Verschwinden der übrigen hydropischen Erscheinungen noch in beträchtlichem Masse fortbestand, forderte offenbar die Annahme einer besonderen Ursache. Eine Cirrhose der Leber war nicht vorauszusetzen, da der Kranke nach seiner und seines Bruders Versicherung niemals viel Spirituosen zu sich genommen und stärkere Alcoholica überhaupt gar nicht getrunken hatte. In Ermangelung aller Gründe für die Voraussetzung einer anderen Ursache wurde daher die Vermuthung aufgestellt, dass eine von der früheren Malariainfection abhängige Circulationsstörung im Gebiete der Pfortader bestehe; doch verhehlte ich mir schon damals nicht, dass diese Annahme, da die Intermittens-Anfälle keineswegs aussergewöhnliche Erscheinungen dargeboten, auch nicht übermässig lange bestanden hatten, und da die Vergrösserung der Milzdämpfung wenig beträchtlich war, nur eine sehr geringe Wahrscheinlichkeit besitze.

Seitdem meine Untersuchungen über das histologische Verhalten der atrophischen Muscatnussleber zum Abschluss gelangt sind, glaube ich in dem erzählten Fall den Ascites anders deuten zu müssen. Es handelte sich um einen jener seltenen Fälle, in welchen, nachdem hochgradige Stauung im Gebiet des grossen Kreislaufs während langer Zeit bestanden hatte, endlich noch eine wesentliche Besserung eingetreten war. Die hydropischen Erscheinungen, welche von der allgemeinen Stauung abhingen, waren fast vollständig verschwunden; aber es hatte sich mittlerweile in Folge der Stauungshyperämie in der Leber eine Wucherung des interlobulären Gewebes mit Compression, resp. Obliteration kleiner Pfortaderäste entwickelt;

und dieser Zustand, in Verbindung mit der noch fortbestehenden, aber verhältnissmässig geringen allgemeinen Stauung im Gebiet des grossen Kreislaufs war die Ursache des Fortbestehens des Ascites.

Der folgende Fall ist ein zweites sehr ähnliches Beispiel dieses Verhaltens.

29 Seit länger als zwei Jahren behandle ich einen Beamten im Alter von etwa 50 Jahren, bei dem die Erscheinungen einer chronischen Perikarditis mit sehr hochgradiger Dilatation beider Ventrikel schon seit längerer Zeit bestehen. Schon ehe ich die Behandlung übernahm, war einmal sehr hochgradiger allgemeiner Hydrops vorhanden gewesen. Vor zwei Jahren war die Leber sehr vergrössert, überragte um ein Beträchtliches den Rippenbogen; es bestand ein lästiges Gefühl von Druck im rechten Hypochondrium, geringer, bald zu-, bald abnehmender Ikterus; der Harn enthielt häufig Gallenfarbstoff, niemals Eiweiss. — Bei einem roborirenden Verfahren (passende Diät, zeitweise Eisen und Chinin) und durch vorsichtige, auf den Nothfall beschränkte Anwendung von Digitalis ist es bisher gelungen, den Kranken in einem relativ guten Zustande zu erhalten, so dass derselbe während der beiden letzten Jahre mit wenigen Unterbrechungen im Stande war, seine amtlichen Verrichtungen, die freilich vorzugsweise geistige, nur wenig mit körperlicher Anstrengung verbundene Arbeit fordern, auszuüben, aber auch in langsamem Schritt längere Spaziergänge zu unternehmen u. s. w. Bis vor Kurzem war das Allgemeinbefinden eher besser, die Leistungsfähigkeit eher grösser als vor zwei Jahren. Im Verlaufe dieser Zeit waren wiederholt hydropische Erscheinungen eingetreten, die immer als Oedem der unteren Extremitäten begannen; gleichzeitig trat gewöhnlich eine beträchtliche Steigerung der Kurzathmigkeit, sehr beschleunigte, schwache unregelmässige Herzaction, Schlaflosigkeit, Appetitmangel, Verdauungsbeschwerden, Störung des Allgemeinbefindens ein; auf Anwendung von Digitalis verloren sich diese Erscheinungen immer sehr schnell unter reichlicher Harnausscheidung. Durch die genannten Erscheinungen oder deren deutliche Anfänge war die Anwendung der Digitalis (jedesmal im Ganzen gr. xv—℈j in Form des Infusum, auf etwa 4 Tage vertheilt) meist alle 5—6 Wochen gefordert worden; nur einmal hatte ein Zwischenraum von nahezu 4 Monaten stattgefunden.

Seit einem Jahre hat die Leber sehr beträchtlich an Volumen abgenommen, so dass sie jetzt nicht mehr den Rippenbogen erreicht; das Gefühl von Druck im rechten Hypochondrium ist ganz verschwunden, nur selten ist auf kurze Zeit eine Spur von Ikterus bemerkbar. Seit der deutlichen Abnahme des Lebervolumens macht sich jedesmal mit dem Eintritt von Oedem der unteren Extremitäten auch Ascites bemerklich; vor 6 Monaten war zum ersten Mal, auch ohne dass anderweitige hydropische Erscheinungen vorhanden waren, ein geringer Ascites nachzuweisen. Vor

6 Wochen war neben sehr beträchtlichem Oedem der unteren Extremitäten ein sehr hochgradiger Ascites vorhanden, bei dem der Erguss in aufrechter Körperstellung bis etwa 4 Finger breit oberhalb des Nabels reichte und besonders durch Behinderung des Athmens den Kranken in hohem Grade belästigte. Unter Anwendung der gewöhnlichen Dosis von Digitalis mit Zusatz von Tartar. boraxat. verschwand das Oedem sehr bald, und seit 5 Wochen ist keine Spur desselben mehr zu bemerken; der Ascites hat aber nur so weit abgenommen, dass eine Beeinträchtigung des Athmens nicht mehr stattfindet und der Kranke wieder arbeitsfähig ist; auch jetzt reicht der Erguss bei aufrechter Stellung noch bis etwas über die Höhe des Nabels. Diuretica und leichtere Laxanzen haben nur in so fern Erfolg gehabt, als in der letzten Zeit eine Zunahme des Ergusses nicht merklich stattgefunden hat. Die Aussicht auf Beseitigung des Ergusses wird aber von Tag zu Tag geringer, und es besteht die Wahrscheinlichkeit, dass der Kranke, der, soweit das Herzleiden in Betracht kommt, wenn nicht unvorhergesehene ungünstige Zwischenfälle eintreten, nach Massgabe des bisherigen Verlaufes gegründete Aussicht haben würde, wenigstens noch einige Jahre zu leben und bis zu einem gewissen Grade wirkungsfähig zu sein, dem consecutiven Leberleiden in weit früherer Zeit erliegen wird.

Der zuletzt mitgetheilte Fall liefert eben so wie ein früher
18 besprochener in unzweideutiger Weise den Beweis, dass das Volumen der durch Stauungshyperæmie geschwellten Leber beträchtlich abnehmen kann, ohne dass die Ursache der Stauung gehoben oder die gesammte Blutmenge des Körpers vermindert worden wäre; die genaue Untersuchung liess in diesem Falle nachweisen, dass die anfangs sehr vergrösserte Leber später sogar beträchtlich unter die Norm verkleinert war. Seitdem diese Verkleinerung der Leber besteht, ist Ascites aufgetreten.

Ich theile noch zwei Fälle mit, die sich zur Zeit noch in der hiesigen medicinischen Klinik in Behandlung befinden.

30 Ein Mann von 57 Jahren (Beck), Polizeidiener, stellt sich vor mit einem sehr hochgradigen Ascites. Der Bauch ist sehr stark aufgetrieben, der Erguss reicht in aufrechter Körperstellung bis zur Höhe des Nabels. Ausserdem findet sich Oedem der Bauchdecken, des Scrotum und des Penis; an den unteren Extremitäten kaum eine Spur von Oedem, aber die Haut und das Unterhautgewebe etwas verdickt, hart und resistent. — Die Vertheilung des Hydrops lässt auf den ersten Blick an eine Lebererkrankung denken, und der Umstand, dass der Kranke seit langer Zeit ziemlich reichlich Spirituosen zu sich genommen hatte, scheint die Ver-

muthung einer Lebercirrhose sehr nahe zu legen. Damit stimmt überein, dass die Leberdämpfung, auch unter Berücksichtigung der vorhandenen Auftreibung des Bauches, abnorm klein gefunden wird. — Die genauere Feststellung des Status praesens und der Anamnese macht aber sofort diese Vermuthung in hohem Grade zweifelhaft. — Die Untersuchung des Herzens ergiebt die Zeichen einer Insufficienz der Mitralklappe und der Aortenklappen mit consecutiver Hypertrophie beider Ventrikel. Die Milzdämpfung ist nicht vergrössert. — Der Kranke ist nach seiner ganz bestimmten Angabe bis vor 8 Monaten vollständig gesund gewesen. An acutem Gelenkrheumatismus hat er niemals gelitten; überhaupt weiss er keinerlei Ursache seiner jetzigen Erkrankung anzugeben. Vor 8 Monaten stellte sich, ohne dass subjective Erscheinungen von Seiten des Herzens vorhergegangen wären, Oedem der unteren Extremitäten ein, welches in der ersten Zeit während der Nacht wieder verschwand, später aber immer beträchtlicher und dauernder wurde. Erst vor etwa 2 Monaten begann eine deutlich bemerkbare Anschwellung des Bauches, die bis jetzt stetig zugenommen hat. Seit 3 Wochen musste der Kranke, der bis dahin noch seinen Dienst versehen hatte, wegen grosser Kurzathmigkeit und Schwäche, die das Gehen unmöglich machten, das Zimmer und zum Theil das Bett hüten, und seit dieser Zeit ist, während die Anschwellung des Bauches noch zugenommen hat, das Oedem der unteren Extremitäten allmälig verschwunden unter Hinterlassung eines geringen Grades von Pachydermie.

In diesem Fall beruht die Besserung des allgemeinen Hydrops wohl eben so sehr auf der Veränderung der Lebensweise, als auf der Ausbildung der compensatorischen Hypertrophie. Da der Ascites in hohem Grade fortbesteht, so unterliegt es keinem Zweifel, dass demselben ausser der allgemeinen von dem Herzfehler herrührenden Stauung noch eine besondere Ursache zu Grunde liegt. Auch erscheint es nach der Reihenfolge der Krankheitserscheinungen sehr wahrscheinlich, dass die Verkleinerung der Leber und der Ascites auf einer in Folge des Herzfehlers zur Entwickelung gekommenen Bindegewebswucherung in der Leber beruht, wie sie der atrophischen Muscatnussleber entspricht. Da aber auch reichlicher Genuss von Spirituosen stattgefunden hat, so lässt sich freilich ein gleichzeitiger Einfluss der letzteren auf das Zustandekommen der Lebererkrankung nicht mit Sicherheit ausschliessen.

In dem folgenden Falle sind die aetiologischen Verhältnisse einfacher und klarer.

31 Bei einer am 28. October 1863 in die medicinische Klinik aufgenommenen 45jährigen Frau (Zahn), die an ausgesprochenen Erscheinungen einer Insufficienz der Mitralklappe leidet, ist ein Ascites vorhanden, bei welchem der Erguss in aufrechter Stellung bis vier Finger breit über den Nabel sich erstreckt; der Bauch ist im höchsten Grade aufgetrieben, das Athmen dadurch sehr beeinträchtigt. Anasarka fehlt vollständig; namentlich sind die unteren Extremitäten abgemagert, ohne eine Spur von Oedem. Die Hautfarbe ist blass, leicht gelblich, aber nicht deutlich ikterisch; an den Lippen und stellenweise im Gesicht Cyanose und Varicositäten der kleineren Venen. Die Leberdämpfung (zum Theil in Folge der hochgradigen Auftreibung des Bauches) äusserst klein, kaum nachzuweisen. — Die Kranke hatte in ihrem 20. Lebensjahre an einem acuten Gelenkrheumatismus gelitten, von dem sie sich bald wieder erholte. Doch blieb seit jener Zeit Kurzathmigkeit zurück, und bei jeder Anstrengung entstand äusserst heftiges Herzklopfen. Auch litt die Kranke seitdem an Husten mit spärlichem, zäh-schleimigem Auswurf. Während sie sich, abgesehen von diesen Beschwerden, eines guten Gesundheitszustandes erfreute, trat vor 8 Jahren zum ersten Mal eine Anschwellung der unteren Extremitäten ein, die an Intensität wechselte und oft sich auf längere Zeit ganz wieder verlor. Seit drei Jahren war die Anschwellung im Winter besonders hochgradig, während sie im Sommer wieder abnahm. Besonders hochgradig und mit sehr starker Spannung der Haut verbunden war die Anschwellung im letzten Winter. Im Laufe dieses letzten Winters trat auch Anschwellung des Bauches ein, die allmälig zunahm, während die Anschwellung der Beine sich verminderte; zuweilen soll auch unter Zunahme der Anschwellung der Beine der Umfang des Bauches wieder abgenommen haben. Seit Pfingsten d. J. (seit 5 Monaten) ist die Anschwellung der unteren Extremitäten vollständig verschwunden, während der Bauch bisher stetig an Umfang zugenommen hat. Patientin stellt in Abrede, dass jemals vorzugsweise im rechten Hypochondrium ein Gefühl von Anschwellung oder von Spannung vorhanden gewesen sei.

Somit sind mir, seitdem meine Aufmerksamkeit auf das anatomische Verhalten und auf die Folgezustände der atrophischen Muscatnussleber gelenkt worden ist, sechs Fälle zur Beobachtung gekommen, in welchen bei Hydrops in Folge von allgemeiner Stauung im grossen Kreislauf der Ascites in auffallender Weise prävalirte, und zwar zwei Fälle, in welchen der Ascites neben gleichzeitigem

Bestehen anderer hydropischer Erscheinungen so beträchtlich wurde, dass die Paracentese des Bauches dringend indicirt war, und vier Fälle, in welchen, nachdem die zuerst aufgetretenen anderweitigen hydropischen Erscheinungen vollständig oder fast vollständig verschwunden waren, ein hochgradiger Ascites fortbestand. In zwei Fällen wurde die Diagnose der atrophischen Muscatnussleber auch durch die anatomische Untersuchung der Leber bestätigt; die vier anderen Kranken leben noch.

Diese Fälle zeigen in der deutlichsten Weise die Uebereinstimmung der aus den oben mitgetheilten anatomischen Thatsachen gezogenen Folgerungen mit den klinischen Erfahrungen. Sie liefern den Beweis, dass die höheren Grade der in Folge von Stauungshyperæmie auftretenden Bindegewebswucherung in der Leber an und für sich, eben so wie die Cirrhose, eine besondere Ursache der Stauung im Pfortadersystem darstellen und zu Ascites führen[1]).

---

1) Einen vielleicht möglichen theoretischen Einwand gegen diese Deutung der Thatsachen glaube ich wenigstens kurz berühren zu müssen. Da das Blut, ehe es aus den Pfortaderwurzeln in das rechte Herz übertritt, noch ein Capillarsystem zu passiren hat, so könnte man möglicherweise vermuthen, dass bei allgemeiner Stauung im grossen Kreislauf, auch ohne Gegenwart eines besonderen Circulationshindernisses in der Leber, die Stauung innerhalb der Pfortaderwurzeln hochgradiger sein müsse, als in anderen Gefässgebieten, und dass aus diesem Grunde ein Stauungshydrops im Gebiete der Pfortaderwurzelu auftreten könne, ohne dass in auderen Gefässgebieten die Stauung hochgradig genug wäre, um Hydrops zu bewirken. — Da wir über das Verhältniss, in welchem bei einer allgemeinen Stauung im grossen Kreislauf die Spaunung im Pfortadergebiet zu der Spannung in den Venen anderer Bezirke steht, so wie über den Grad der Spanuung, welcher in den verschiedenen Gefässgebieteu erforderlich ist, um Stauungshydrops zu bewirken, nichts Positives wissen, so können dergleichen au sich richtige theoretische Ueberlegungen nicht zur Eutscheidung dieser Frage führen; wir müssen uns vielmehr an die klinisch zu beobachtenden Thatsachen halten. Und die Thatsache, dass bei allgemeiner Stauung im grossen Kreislauf das Auasarka namentlich an den unteren Extremitäten in der Regel schon lange und oft in einem hohen Grade besteht, ehe Ascites nachzuweisen ist, dass dagegen der Ascites erst dann prävalirt, wenn die Schrumpfung der Leber bereits begonnen hat, lässt die angeführte Vermuthung als unbegründet erscheinen. — Uebrigens will ich erwähnen, dass, während die vorliegenden Seiten im Druck begriffen sind, in die medicinische Klinik ein

Freilich sind die Folgen dieser Stauung wahrscheinlich nur deshalb so bedeutend, weil zu der Wirkung des von der Veränderung der Leber abhängigen localen Circulationshindernisses noch die Wirkung der fortbestehenden allgemeinen Stauung im grossen Kreislauf hinzutritt; sie können aber an und für sich den Fortbestand des Lebens gefährden und besondere therapeutische Massregeln indiciren. — Es ist selbstverständlich, dass, wie der Ascites, so auch die anderweitigen von der Stauung im Pfortadersystem abhängigen Erscheinungen und namentlich die Störungen im Darmtractus den höheren Graden der atrophischen Muscatnussleber eben so zukommen müssen wie der Cirrhose; nur ist auch in Betreff dieser Störungen zu berücksichtigen, dass bei der atrophischen Muscatnussleber die locale Stauung im Pfortadersystem, die an sich gewöhnlich weit geringer ist als bei der Cirrhose, durch die allgemeine Stauung im grossen Kreislauf verstärkt wird. Von dem Verhalten der Milz wird noch besonders die Rede sein.

Nach der früher gegebenen Darstellung des anatomischen Verhaltens hängt die Verminderung des Volumens der Leber, welche bei langer Dauer von Stauungshyperæmie auf die Vergrösserung folgt, von zwei verschiedenen Umständen ab. Einerseits bewirkt die excessive Ausdehnung der Centralvenen und ihrer Wurzeln Atrophie der zwischen den Gefässmaschen liegenden Leberzellen; diese Atrophie an und für sich würde zwar keine Verminderung des Volumens der Leber zur Folge haben, so lange die Anfüllung der Centralvenen die gleiche bleibt; sie macht es aber erklärlich, dass durch Einwirkung verhältnissmässig schwacher anderweitiger Mo-

---

25jähriger Mann (Grimm) mit Stenose und Insufficienz an der Mitralklappe aufgenommen worden ist, bei welchem der Ascites in dem Masse prävalirt, dass bereits früher zwei Mal die Paracentese des Bauches gemacht worden ist; der Kranke giebt ausserdem mit Bestimmtheit an, dass die Anschwellung des Bauches viel eher aufgetreten sei, als die überhaupt niemals besonders hochgradige Anschwellung der unteren Extremitäten. Ich glaube in diesem Falle mit Bestimmtheit für den Ascites eine besondere Ursache voraussetzen zu müssen, obwohl mir über die Art dieser Ursache (der Kranke behauptet niemals viel Spirituosen genossen zu haben) zur Zeit noch keine Vermuthung möglich ist.

mente schon eine sehr beträchtliche Reduction des Volumens herbeigeführt werden kann. Andererseits aber wird das Volumen der einzelnen Läppchen und damit das der ganzen Leber vermindert durch die Wucherung des interlobulären Bindegewebes, welches bei seiner Retraction die mit Blut übermässig gefüllten Läppchen leicht in sehr bedeutendem Masse zusammendrückt und gleichzeitig auch von der Peripherie aus Atrophie und Schwund der Leberzellen bewirkt. In den Fällen, in welchen die Bindegewebswucherung sehr massenhaft ist und weit zwischen die Leberzellenreihen vordringt, wird gerade dadurch eine sehr beträchtliche Atrophie des Drüsengewebes eingeleitet. Handfield Jones, der besonders die an der Peripherie der Läppchen stattfindende Atrophie der Zellen berücksichtigt, veranschlagt die Menge der untergegangenen Drüsensubstanz in einem Falle auf etwa die Hälfte, und ich zweifle nicht, dass, wenn wir die im Centrum stattfindende Atrophie ebenfalls in Rechnung ziehen, für die Fälle höheren Grades diese Veranschlagung noch weit hinter der Wirklichkeit zurückbleibt.

Eine solche in grösster Ausdehnung stattfindende Zerstörung der Leberzellen kann nicht ohne Einwirkung auf die Function der Leber bleiben. — Zunächst würde eine Verminderung der Gallensecretion zu erwarten sein; freilich ist es sehr schwer, quantitative Veränderungen der Gallensecretion, so lange sie nicht hohe Grade erreichen, zu beurtheilen; doch war in einem der be-
21 schriebenen Fälle die Verminderung der Gallensecretion sehr deutlich zu constatiren und bei anderen Fällen nach dem Befund in der Gallenblase und dem Darm wenigstens zu vermuthen. — Auch die anderweitigen, von der Störung der Leberfunction abhängigen Erscheinungen sind in den meisten Fällen nicht auffallend genug, um gegenüber den Störungen, welche von dem Herz- oder Lungenleiden abhangen, die Aufmerksamkeit auf sich zu ziehen. Den Ikterus, welcher bei Stauungshyperæmie von Zeit zu Zeit auftritt, aber gewöhnlich keine beträchtliche Intensität erreicht, pflegt man in neuester Zeit von der Compression von Gallengängen durch die ausgedehnten Blutgefässe abzuleiten; aber diese Theorie findet in

den anatomischen Verhältnissen keineswegs eine Stütze. Ebensowenig haltbar ist für die meisten Fälle die Annahme, dass der Ikterus von einem durch die Stauungshyperæmie hervorgerufenen Katarrh der Gallengänge abhange. Eher wäre nach den mitgetheilten anatomischen Thatsachen, ähnlich wie bei der Cirrhose, an eine Compression von Gallengängen durch das sich retrahirende Bindegewebe zu denken; aber diese Erklärung könnte nur für die späteren Stadien geltend gemacht werden, während der Ikterus häufig schon zur Zeit der Vergrösserung der Leber besteht. Ich möchte daher, wenigstens für diejenigen Fälle, bei welchen der Untergang der Leberzellen im Beginn in Folge des Druckes der überfüllten Gefässe oder in späterer Zeit in Folge der Bindegewebswucherung in besonders grosser Ausdehnung stattfindet, vorzugsweise die partielle Aufhebung der Gallensecretion als Ursache des Ikterus geltend machen, indem ich dabei auf die in einem späteren Artikel folgende genauere Besprechung der Folgen der Aufhebung der Gallensecretion verweise. Die schwereren Folgen der Aufhebung der Gallensecretion, die Erscheinungen der »Cholæmie« oder »Acholie«, sind als Folgen der atrophischen Muscatnussleber bisher niemals beschrieben worden und kommen auch gewiss in ausgesprochener Weise nicht häufig vor, vielleicht, weil der Untergang der Leberzellen nur partiell und nur allmälig erfolgt; dem aufmerksamen Beobachter fallen aber nicht selten bei derartigen Kranken Erscheinungen auf, welche an die Anfänge jener schweren Nervenstörungen erinnern, und zuweilen, wie z. B. in einem der beschriebenen Fälle, stellen selbst schwere Gehirnerscheinungen sich ein, deren Deutung immerhin unsicher ist, die aber wenigstens die Vermuthung nahe legen, dass, ähnlich wie bei der Cirrhose, in einzelnen Fällen auch bei der atrophischen Muscatnussleber diese schweren Folgen des Unterganges der Leberzellen sich entwickeln können.

Wenn wir somit sehen, dass die von Stauungshyperæmie abhängige Leberatrophie, die man in neuester Zeit als einen von der

eigentlichen Cirrhose in jeder Beziehung verschiedenen Prozess darzustellen sich bemüht hat, in Wirklichkeit bei hochgradiger Ausbildung nicht nur in Bezug auf das anatomische Verhalten, sondern auch in Rücksicht auf die Folgezustände mit der Cirrhose die wichtigsten Eigenthümlichkeiten gemein hat, so erscheint es leichter verständlich und selbst bis zu einem gewissen Punkte gerechtfertigt, wenn die älteren Aerzte diese beiden Affektionen unter einem gemeinschaftlichen Gesichtspunkte betrachteten und mit dem gleichen Namen belegten; wir müssen daher um so mehr geneigt sein, auch die atrophische Muscatnussleber für eine Form der chronischen interstitiellen Hepatitis zu erklären und damit insofern zu der älteren Ansicht zurückzukehren, als wir anhaltende Stauungshyperæmien für ausreichend halten, um chronisch-entzündliche Prozesse zu bewirken.

Nichtsdestoweniger aber bin ich keineswegs der Ansicht, dass beide Formen der chronischen interstitiellen Hepatitis als vollkommen identisch zu betrachten seien; ich halte vielmehr die in neuester Zeit durchgeführte Trennung der beiden Prozesse für einen wesentlichen Fortschritt in der Erkenntniss derselben.

Die Berechtigung dieser Trennung ergiebt sich vom klinischen Standpunkt aus schon aus der verschiedenen Aetiologie, die gerade für diese Vorgänge mit solcher Bestimmtheit bekannt ist, wie für wenige andere Prozesse. Aber auch in anatomischer Beziehung sind bei aller Uebereinstimmung in den wesentlichen histologischen Verhältnissen dennoch, der verschiedenen Aetiologie entsprechend, so bedeutende Unterschiede in dem Verhalten der Leber selbst vorhanden, dass ein Beobachter, welchem eine hinreichende Erfahrung zu Gebote steht, selbst bei nur oberflächlicher Betrachtung nicht leicht in den Fall kommt, eine atrophische Muscatnussleber mit einer cirrhotischen Leber zu verwechseln. Die Form, Grösse und Farbe der einzelnen Granulationen und der ganzen Leber geben meist schon genügenden Anhalt. Namentlich treten bei atrophischer Muscatnussleber die umfangreicheren Granulationen weniger stark über die Oberfläche hervor, und diejenigen, welche verhältnissmässig

stark hervortreten, sind ausserordentlich klein. Schon bei der Betrachtung der Oberfläche sieht man in den meisten Fällen, dass es sich weniger um vollständige Einkapselung von Leberläppchen, als vielmehr um die Bildung zahlreicher, mehr oder weniger ausgedehnter, meist strahliger, narbenähnlicher Einziehungen handelt, welche unter einander zusammenhangen, aber die Gruppen der Läppchen nur unvollkommen umgrenzen. Die Form der hervortretenden Granulationen ist demgemäss selten ein Kugelsegment, sondern unregelmässig, eckig, länglich, bei den kleinsten auch wohl kegelförmig. Die Farbe der Granulationen und der ganzen Leber ist in den einzelnen Fällen sehr verschieden, im Allgemeinen aber viel weniger intensiv gelb als bei der Cirrhose, sondern immer mit reichlicher Beimischung oder Einsprengung von Dunkelroth oder Dunkelblauroth. Der Prozess ist noch weit weniger wie bei der Cirrhose in gleichmässiger Intensität über die ganze Leber verbreitet; vielmehr finden sich gewöhnlich manche Stellen weit vorgeschritten, während andere mehr oder weniger ausgedehnte Stellen für das blosse Auge kaum Andeutungen des Beginnes erkennen lassen. Damit hängt zusammen, dass, während bei vorgeschrittener Cirrhose die Gesammtform der Leber sich gewöhnlich mehr der Kugelform nähert, für die atrophische Muscatnussleber im Ganzen keine bestimmte Art der Formveränderung vorherrschend ist. — Von besonderer Bedeutung für die Entscheidung ist aber das Verhalten der Lebervenen, die bei der atrophischen Muscatnussleber bis in ihre feinsten Wurzeln excessiv ausgedehnt und mit Blut gefüllt sind. Zwar kann diese Ausdehnung und Füllung an Stellen, an welchen die Bindegewebswucherung so massenhaft stattgefunden hat, dass die Läppchen fast ganz zu Grunde gegangen sind, fehlen oder undeutlich sein; aber bisher ist mir noch kein Fall von atrophischer Muscatnussleber vorgekommen, bei welchem nicht auf dem bei Weitem grössten Theil der Durchschnittsfläche das erwähnte Verhalten der Centralvenen und ihrer Wurzeln deutlich vorhanden gewesen wäre. — Endlich ist nach den früheren genaueren Aus-

einandersetzungen neben der Anordnung auch die relative Menge des wuchernden Gewebes von Bedeutung [1]).

Schwer zu beurtheilen würden voraussichtlich solche Fälle sein, in welchen eine Complication von atrophischer Muscatnussleber mit wirklicher Cirrhose bestehen würde; aber obwohl ich schon atrophische Muscatnussleber bei Individuen beobachtet habe, welche Branntweintrinker gewesen waren, ist mir doch bisher kein Fall vorgekommen, welcher die Annahme dieser Complication gefordert hätte.

Unter den anderen Organen, welche bei atrophischer Muscatnussleber und bei Cirrhose gleichzeitig verändert zu sein pflegen, sind, abgesehen von den bei ersterer vorhandenen Herz- und Lungenkrankheiten, vorzugsweise die Milz und die Nieren hervorzuheben.

Die Milz ist bei der Lebercirrhose in der bei Weitem überwiegenden Mehrzahl der Fälle vergrössert. Da man diese Vergrösserung der Milz gewöhnlich als einfache Folge der Stauung in der Milzvene auffasst, so muss es im höchsten Grade auffallend erscheinen, dass bei atrophischer Muscatnussleber diese Anschwellung, wenn nicht anderweitige Ursachen für dieselbe vorhanden sind, fast immer fehlt. Bei den oben genauer beschriebenen Fällen von atrophischer Muscatnussleber war die Milz meist sogar etwas unter die Norm verkleinert, nur in einem Falle mässig vergrössert. Die Stauung in der Milzvene ist auch in diesen Fällen, wie man sich durch die Untersuchung an der Leiche meist leicht überzeugen kann, in hohem Grade vorhanden, und in vielen Fällen von atrophischer Muscatnussleber erscheint die Blutüberfüllung sämmtlicher Pfortaderwurzeln sogar noch hochgradiger als bei manchen Fällen von Leber-

---

1) Bei dem ersten der von Wagner beschriebenen Fälle von Cirrhose (l. c. S. 469) sind ausser der Farbe der Granulationen die Angaben über das Verhalten des wuchernden Bindegewebes das einzige Moment, welches für die Annahme einer Cirrhose entscheidet, während alle übrigen in der Beschreibung angegebenen Verhältnisse des Falles (mässige Lebensweise, Lungenemphysem mit chronischer Bronchitis, allgemeiner Hydrops mit geringem Ascites u. s. w.) mehr für die Annahme einer atrophischen Muscatnussleber sprechen würden.

cirrhose mit sehr beträchtlicher Milzvergrösserung. — Aber die schon längst bekannte Thatsache, dass überhaupt bei Herzkrankheiten mit hochgradiger Stauung im grossen Kreislauf die Milz verhältnissmässig selten sehr beträchtlich vergrössert gefunden wird [1]), zeigt zur Genüge, dass durch venöse Stauung keineswegs, wie man gewöhnlich annimmt, höhere Grade von Milzanschwellung bewirkt werden. Wir müssen vielmehr die bei Lebercirrhose gewöhnlich vorkommende Milzanschwellung, wie es auch schon von Eichholtz [2]) und später von Virchow [3]) geschehen ist, als einen Vorgang betrachten, der nicht von der Lebercirrhose abhängig, sondern derselben coordinirt ist. Die Vergrösserung der Milz bei der Cirrhose beruht wahrscheinlich nur zum geringeren Theil auf dem behinderten Abfluss des Blutes, zum grösseren Theil auf einer besonderen Erkrankung der Milz, die der Cirrhose der Leber parallel und von dem gleichen ätiologischen Moment abhängig ist. Die zuweilen beobachtete Abschwellung der Milz nach profusen Darmblutungen würde nicht gegen diese Auffassung sprechen, da wir eine Abhängigkeit des Volumens der Milz von den Circulationsverhältnissen keineswegs gänzlich in Abrede stellen, und da nach bedeutenden Blutungen aus den Pfortaderwurzeln auch die normale Milz eine Reduction ihres Volumens erleidet. Dass aber bei atrophischer Muscatnussleber die Milz in Folge der Stauung nicht wenigstens in einem geringen Grade der Anschwellung, sondern weit häufiger auffallend klein gefunden wird, beruht augenscheinlich auf einer auch in der Milz stattfindenden Vermehrung des Bindegewebes, welche ein Analogon der Bindegewebswucherung in der Leber bildet.

Es wurde bereits hervorgehoben, dass mit der Cirrhose der Leber sehr häufig eine Erkrankung der Nieren coincidirt, die sich meist als eine mehr oder weniger ausgebreitete parenchymatöse Degeneration darstellt. Vielleicht beruht, wie ebenfalls schon

---

1) Vgl. Rokitansky, 3. Aufl. 3. Band. S. 294. — Frerichs, Bd. I. S. 375.

2) Müller's Archiv. 1845.

3) Wiener medic. Wochenschr. 1856. Nr. 33.

erwähnt wurde, diese Coincidenz hauptsächlich auf dem Umstand, dass dasjenige ætiologische Moment, welches die gewöhnliche Ursache der Lebercirrhose bildet, auch eine der häufigeren Ursachen der degenerativen Nephritis ist. — Auch neben atrophischer Muscatnussleber ist häufig gleichzeitig eine Erkrankung der Nieren vorhanden, die von der gleichen Ursache wie die Lebererkrankung abhängt, und die analog den Veränderungen in der Leber in einer Vermehrung des interstitiellen Gewebes besteht. In einem Theile der von mir beschriebenen Fälle war diese Hypertrophie des interstitiellen Gewebes der Nieren in exquisiter Ausbildung vorhanden. Degenerative Vorgänge finden zuweilen gleichzeitig, aber gewöhnlich nur in untergeordneter Ausdehnung statt.

C. Interstitielle Bindegewebswucherung als Folge von Gallensteinen.

Die Bindegewebswucherung, welche bei der atrophischen Muscatnussleber als Folge lange dauernder Stauung des Blutes innerhalb der Leber zu Stande kommt, geht, wie die gegebene Darstellung gezeigt hat, von dem die Pfortaderäste begleitenden Bindegewebe aus. In dieses Bindegewebe eingeschlossen verlaufen aber ausser den Pfortader- und Leberarterienästen auch noch die Gallengänge, und es liegt daher die Frage nahe, ob nicht, in ähnlicher Weise wie von Seiten der Blutgefässe, auch von Seiten der Gallengänge eine Wucherung dieses Bindegewebes eingeleitet werden könne.

Bei Stauungen der Galle innerhalb des Ductus hepaticus und seiner Wurzeln folgt zwar bekanntlich auf die anfänglich bestehende Anschwellung der Leber in späterer Zeit eine Verkleinerung des Organs durch Atrophie und Degeneration der Leberzellen, und in dieser Beziehung besteht eine gewisse Analogie mit dem Verhalten der Leber bei Stauung des Blutes; dass aber die Analogie noch weiter sich erstrecke, dass namentlich an der bei Gallenstauung im späteren Verlaufe stattfindenden Verkleinerung des Organs, ähnlich wie bei der atrophischen Muscatnussleber, eine Wucherung des interlobulären Bindegewebes betheiligt sei, lässt sich aus den bisher bekannten Thatsachen nicht schliessen.

Ich habe einen Fall beobachtet, in welchem durch die Gegen-

wart von Gallensteinen in den Wurzeln des Ductus hepaticus eine in allen wesentlichen histologischen Beziehungen mit der eigentlichen Cirrhose übereinstimmende Wucherung des interlobulären Gewebes mit Schrumpfung der betroffenen Stellen von den Gallengängen aus eingeleitet worden war.

Fälle von Gallensteinen in den Wurzeln des Ductus hepaticus innerhalb der Leber gehören zwar zu den selteneren Vorkommnissen; doch sind schon seit älterer Zeit wiederholt dergleichen Fälle beschrieben worden. Auch ist schon seit langer Zeit bekannt, dass die Concremente im Innern der Leber zuweilen zu schweren und höchst gefährlichen pathologischen Prozessen Veranlassung geben. Als Folgen derselben werden vorzugsweise angeführt Entzündung und Ulceration der Schleimhaut der Gallengänge, suppurative Hepatitis, Pylephlebitis. Besonders Leberabscesse entstehen verhältnissmässig so häufig durch Concremente im Innern der Leber, dass die letzteren wenigstens für unsere Gegenden, wenn wir von den metastatischen Abscessen absehen, als die häufigste Ursache der suppurativen Hepatitis betrachtet werden müssen. Nur sehr vereinzelt aber finden sich Angaben über Bindegewebswucherung in Folge von Gallensteinen. In einem von Schäfer [1]) beschriebenen Falle hatte neben beträchtlicher Ausdehnung der Gallengänge in Folge von Verschliessung des Ductus choledochus und neben Concrementen in der Gallenblase in der Umgebung der letzteren die Bildung eines festen, narbenähnlich retrahirten Gewebes stattgefunden. — Förster [2]) erwähnt, dass er die eigentliche Induration der Leber »in der Umgebung von durch Steine erweiterten Gallengängen oder der Gallenblase« gefunden habe. — Endlich wird angeführt, dass bei Concrementen in den Wurzeln des Ductus hepaticus die Gallengänge obliteriren und so Cysten mit dicken festen Wänden entstehen können, welche das Concrement einschliessen und ringsum von normaler oder auch von indurirter und verfetteter

1) De hydrope ductuum biliarium. Diss. inaug. Turici 1842.
2) Handbuch, 2. Aufl. S. 192.

Drüsensubstanz umgeben sind [1]). — Eine interlobuläre Bindegewebswucherung mit den anatomischen Charakteren der Cirrhose, wie sie in dem zu beschreibenden Falle stattfand, ist bisher niemals als Folge von Gallensteinen beschrieben worden.

32 Eine 59 Jahre alte, in hohem Grade decrepide Frau (Walz) wurde seit dem 11. December 1862 in der medicinischen Klinik behandelt. — Das ganze Gesicht und besonders die Gegend des Kinns ist von gestrickten Narben durchzogen; das rechte Auge ist, angeblich in Folge der Pocken, erblindet, der Bulbus atrophisch, die Cornea weiss, undurchsichtig, fast wie die Sclera. Sehr auffallend ist namentlich eine hochgradige Verkümmerung und Verkrümmung beider Vorderarme. Das Verhältniss der Länge der Vorderarmknochen zu dem Humerus und den anderen Skelettheilen ergiebt beim Vergleichen des Resultates der Messungen mit dem normalen Verhältniss, dass die Vorderarmknochen nicht viel mehr als die Hälfte der normalen Länge besitzen. Die Vorderarme befinden sich im Zustande mässiger Pronation; eine vollständige Supination und eine vollständige Streckung im Ellenbogengelenk sind nicht möglich; bei Bewegungen wird im Gelenk ein schwaches Knarren bemerkt. Beiderseits Subluxation im Handgelenk. Im Uebrigen zeigt der Knochenbau durchaus normale Verhältnisse. An den unteren Extremitäten, am Becken, an der Wirbelsäule, am Thorax keine Spuren früherer Rhachitis. Nach den Aussagen der Kranken, die sich auf bestimmte Angaben ihrer Angehörigen stützen, hat bis zu Ende des zweiten Lebensjahres ihre Entwickelung in normaler Weise stattgefunden; sie hat am Ende des ersten Jahres stehen und gehen lernen. Im Alter von 2 Jahren wurde sie von confluirenden Pocken befallen und musste in Folge dessen mehr als ein halbes Jahr anhaltend im Bett zubringen. Während dieser Zeit soll eine Verkrümmung der Vorderarme sich entwickelt haben, und zwar anfangs, ohne dass Schmerzen zugegen gewesen wären; erst später sollen Erscheinungen heftiger Entzündung in den Ellenbogen und Handgelenken aufgetreten sein. — Im Uebrigen leidet die Kranke an hochgradigem bis auf die feineren Bronchien verbreiteten trockenen Katarrh und an allgemeinem Marasmus. Die Leber überragt den Rippenbogen, die obere Grenze der Leberdämpfung ist normal. — Die Kranke starb unter zunehmender allgemeiner Schwäche und unter den Erscheinungen insufficienten Athmens am 30. December 1862.

Obduction: Allgemeine Abmagerung. Mässig entwickelte Todtenstarre; an den Bauchdecken schwache Andeutungen beginnender Fäulniss. Die unteren Extremitäten leicht œdematös. Unterhautgewebe fettarm, Musculatur blass.

---

1) Frerichs, l. c. Bd. II. S. 491.

Die Knorpel der ersten Rippe beiderseits verknöchert. Bei Eröffnung des Thorax retrahiren sich die Lungen nur wenig. Der Herzbeutel liegt in normaler Ausdehnung der Thoraxwand an. Im Perikardium einige Unzen klarer Flüssigkeit. Herz von normaler Grösse; in beiden Ventrikeln, besonders im rechten, reichliche Mengen schlaffer, zum Theil speckhäutiger Gerinnsel; Klappen normal; Musculatur des rechten Ventrikels verdickt, ungefähr bis zur Hälfte der Dicke des linken Ventrikels. In der linken Pleurahöhle ungefähr $^3/_4$ Liter klarer Flüssigkeit. Die abhängigen Stellen der linken Lunge comprimirt, nicht völlig luftleer, die vorderen Ränder des oberen Lappens mit beträchtlicher Alveolarektasie, blass, weich; die übrigen Theile des oberen Lappens, namentlich die Spitze, zeigen, ohne dass das Gesammtvolumen vergrössert ist, eine auffallende Grösse der einzelnen Alveolen; das Gewebe ist auffallend leicht und weich, zerreisslich, beim Durchschnitt wenig knisternd, von fast gleichmässig dunkler Färbung. Auf dem Durchschnitt treten nur Gefässlumina, keine Durchschnitte von feineren Bronchien deutlich hervor. Die grösseren Bronchien mit schwachgerötheter Schleimhaut, mit spärlichem, sehr zähem Secret gefüllt, lassen sich nur schwer weit in das Innere der Lunge verfolgen. — In der rechten Pleurahöhle keine Flüssigkeit. Rechte Lunge fast allseitig mit den Thoraxwänden verwachsen. Das Volumen nicht vermehrt, das Gewebe rareficirt, eben so wie links im Zustande des „senilen Emphysems."

Der rechte Leberlappen überragt beträchtlich den Rippenbogen, der linke ist in hohem Grade verkleinert. Die Leber ist mit dem Zwerchfell durch zahlreiche bandförmige Adhäsionen, mit dem Kolon und dem Duodenum durch kurze straffe Pseudoligamente verbunden. — Milz beträchtlich vergrössert, der Ueberzug schwach getrübt, das Parenchym derb, von dunkler Farbe; Lienalvene und ihre Wurzeln auffallend weit. — Nieren von normalem Verhalten. — Magenschleimhaut mit exquisit warziger Hypertrophie. Im Dünndarm gallig gefärbter Inhalt, im Dickdarm feste Kothmassen. — Im Mesenterium der Flexura iliaca sehr beträchtliche strahlige Verdickungen. — Die Blase leer, der Uterus von normaler Grösse, Form und Lage.

Die Untersuchung der Leber zeigte folgendes Verhalten: Der rechte Lappen ist von vermehrtem Volumen, $5^1/_2$ Zoll breit, $7^1/_2$" hoch, 3" dick. Der linke Lappen, im höchsten Grade geschrumpft, bildet nur einen flachen und wenig ausgedehnten Appendix des rechten Lappens; seine Höhe beträgt 3 Zoll, die Breite $1^1/_4$ Zoll, die Dicke nur 2—3 Linien. Der Ueberzug des rechten Lappens ist, besonders in der Nähe des unteren Leberrandes, schwielig verdickt; die Verdickungen sind unregelmässig, strahlig; an einzelnen Stellen werden sie von Gallengängen durchzogen, die etwa die Dicke einer mässigen Stricknadel besitzen und beim Einschneiden schleimige Galle ergiessen. Die Gallenblase klein, mit sehr verdickten Wandungen, vollständig durch eine feste Masse ausgefüllt, an

welcher sie allseitig fest adhärirt. Die nähere Untersuchung zeigt, dass diese feste Masse aus 24 einzelnen festzusammengepackten Gallensteinen besteht. Dieselben sind alle von nahezu gleicher Grösse, stark facettirt, von annähernd regelmässig tetraëdrischer Form, die Kanten von 6—9 Mm. Länge. Das specifische Gewicht ist gering, die Consistenz wenig fest, bröcklich, die Oberfläche von bräunlicher Farbe, auf den Facetten mit concentrischen Ringen; der Durchschnitt zeigt concentrische Schichtung, indem gelbliche mit bräunlichen Schichten abwechseln. Sie bestehen hauptsächlich aus Cholesterin, enthalten nur wenig Gallenfarbstoff. — Der Ductus cysticus durchgängig.

Beim Durchschneiden des rechten Leberlappens durchschneidet man zahlreiche Gallensteine, die in erweiterten Gallengängen liegen. Die Concremente sind theils schwarzgrün oder schwarzbraun, theils ocherfarbig. Ihre Form ist die eines Cylinders von 6—9 Mm. Dicke und etwa doppelter oder noch grösserer Länge, mit halbkugelig abgerundeten Enden; sie liegen locker in den Gallengängen und füllen dieselben vollständig aus. Auf dem Querschnitt zeigen sie concentrische Schichtung, indem dunkle und ocherfarbene Schichten abwechseln. Die Zahl der durch den rechten Lappen zerstreut liegenden, der Mehrzahl nach aber in der Nähe der Mitte des Lappens befindlichen Concremente beträgt etwa 16—20. Sie sind von weicher, sehr bröcklicher Consistenz, bestehen ihrer Hauptmasse nach aus Gallenfarbstoff. Durch Extrahiren mit Aether oder kochendem Alkohol werden nur sehr geringe Mengen von Cholesterin erhalten. Stellenweise liegen die Concremente in nahe an einander stossenden Gallengängen, so dass sie Gruppen bilden, die aus mehreren, nur durch die Wandungen der Gallengänge von einander getrennten Steinen bestehen. Die innere Fläche der erweiterten Gallengänge zeigt nirgend Geschwürsbildung.

Die Wandungen der Gallengänge erscheinen an den Stellen, an welchen sie Concremente enthalten, und auch noch auf eine mehr oder weniger weite Strecke oberhalb und unterhalb sehr beträchtlich verdickt, indem in ihrer nächsten Umgebung und in vollkommenster Continuität mit den Wandungen ein weisses, sehr festes und schwieliges, fibröses Gewebe sich findet. Die Wand eines einzelnen dieser durch schwieliges Gewebe verdickten Gallengänge hat nach einer Seite hin 4 Mm. Dicke, nach den anderen Seiten ist sie weniger dick; da wo sie an die ebenfalls verdickte Wand eines kleineren, auch mit Concrementen gefüllten Gallenganges anstösst, findet sich zwischen beiden keine Spur von Lebergewebe, und die Dicke beider vollständig mit einander verschmolzener Wandungen zusammengenommen beträgt 7 Mm. Das feste Gewebe der Wandungen grenzt sich gegen das umliegende Lebergewebe scharf ab; doch setzen sich sehr zahlreiche, gröbere und feinere, von der Wand der Gallengänge sich ab-

zweigende fibröse Züge continuirlich in das Lebergewebe fort und verästeln sich vielfach.

Die Schnittfläche des rechten Lappens zeigt eine sehr ungleiche Beschaffenheit: an manchen Stellen ist sie von blasser Farbe, an anderen ungleichförmig dunkelroth. Ueberall, aber vorzugsweise in der Nähe der mit Concrementen gefüllten Gallengänge, ist sie von den festen fibrösen Zügen durchsetzt, die mit den verdickten Wandungen der Gallengänge zusammenhangen und sich in immer feinere Züge verästeln; die feineren Züge umschliessen kleine rothbraune Flecke, welche einzelnen Leberläppchen oder Gruppen von mehreren derselben entsprechen, so dass in Folge dessen die Schnittfläche eine netzförmige Zeichnung erhält. Diese dem interlobulären Gewebe entsprechenden Züge haben an verschiedenen Stellen eine verschiedene Breite. Am Breitesten sind sie in der Umgebung der verdickten Gallengänge, wo sie deutliche Granulationen auf der Schnittfläche bewirken; sehr zart und mit blossem Auge nur bei sehr genauer Betrachtung wahrnehmbar sind sie an manchen Stellen in dem oberen dicken Theil des rechten Lappens. — Der sehr verkleinerte linke Lappen lässt bei der Betrachtung mit blossem Auge nur spärliche Residuen von Leberparenchym erkennen; die Substanz desselben besteht fast nur aus festem Bindegewebe und erweiterten Gallengängen.

Mikroskopisch besteht die feste fibröse Masse, welche die Verdickung der Wand der mit Concrementen gefüllten Gallengänge ausmacht, aus einem wenig kernreichen Bindegewebe, welches mit grossen und kleinen Fetttropfen sowie mit körnigem Gallenfarbstoff durchsetzt ist, aber keine noch erhaltenen Leberzellen erkennen lässt. — Das übrige Lebergewebe zeigt mikroskopisch genau das gleiche Verhalten wie bei eigentlicher Cirrhose; in der Umgebung der verdickten Gallengänge finden sich die späteren, an den anderen Stellen der Leber die früheren Stadien. Ueberall ist das interlobuläre Gewebe in hohem Grade und meist in flächenartiger Ausbreitung vermehrt, an den meisten Stellen sehr reich an Kernen, die theils zerstreut liegen, theils einfache oder mehrfache, parallel neben einander verlaufende, zum Theil deutlich contourirte Reihen oder Querschnitte von solchen, theils endlich grössere Kernhaufen bilden. Das interlobuläre Gewebe ist an zahlreichen Stellen von Farbstoffmassen durchsetzt, die zum Theil krystallinische Bildungen zeigen (nirgend ausgebildete Hæmatoidinkrystalle). Das kernreiche fibröse Gewebe setzt sich an vielen Stellen zwischen die Leberzellenreihen an der Peripherie der Läppchen fort und macht stellenweise die überwiegende Masse aus. Die Läppchen sind da, wo sie von breiten Zügen des interlobulären Gewebes umgeben sind, sehr beträchtlich verkleinert, einzelne auf spärliche Residuen reducirt; stellenweise findet sich in dem interlobulären Gewebe als Residuum eines Läppchens nur eine kleine Gruppe von Fetttropfen und von Farbstoff. In weiterer Entfernung von den verdickten Gallengängen sind die Züge des

interlobulären Gewebes schmaler, umgeben aber doch auf dem Durchschnitt meist annähernd vollständig die einzelnen Läppchen oder kleine Gruppen von mehreren Läppchen und zeichnen sich durch grossen Reichthum an Kernen in den verschiedenen beschriebenen Anordnungen vor der verdickten Wand der Gallengänge aus; die Läppchen zeigen an solchen Stellen meist keine merkliche Verminderung ihres Volumens. An vielen Stellen, auch da, wo das interlobuläre Gewebe sehr massenhaft wuchert und die Läppchen verdrängt hat, sind noch einzelne feinste interlobuläre Gallengänge zu erkennen und auf weitere Strecken zu verfolgen.

Das eigenthümliche Verhalten der Leber in diesem Falle ist nicht schwer zu deuten. Die Bindegewebswucherung, durch welche unter vollständiger Vernichtung des Lebergewebes in der unmittelbaren Umgebung der mit Concrementen gefüllten Gallengänge die Wandung dieser letzteren verdickt wurde, muss als einfache Induration der Leber bezeichnet werden; im Uebrigen entspricht das makroskopische und mikroskopische Verhalten der Leber in jeder wesentlichen Beziehung dem Verhalten bei eigentlicher Cirrhose; nur ist der Grad der Entwickelung des Prozesses in diesem Falle in den verschiedenen Theilen der Leber in auffallender Weise verschieden. — Ueber die Art des Zusammenhanges der Bindegewebswucherung mit dem Vorhandensein von Gallensteinen in den Wurzeln des Ductus hepaticus kann kaum ein Zweifel bestehen. Wenn auch möglicherweise daran gedacht werden könnte, dass eine wirkliche Cirrhose die primäre Erkrankung gewesen sei und durch Compression grösserer Gallengänge zu Gallenstauung und Concrementbildung geführt habe, so würde doch eine solche Auffassung, selbst abgesehen davon, dass das gewöhnliche ætiologische Moment für die Entstehung einer Cirrhose im engeren Sinne nicht vorlag, unhaltbar werden gegenüber der Erfahrung, dass, wie aus der Seltenheit eines intensiven Ikterus hervorgeht, die Cirrhose nur selten Compression grösserer Gallengänge bewirkt, und dass ferner Gallensteine neben eigentlicher Cirrhose überhaupt sehr selten vorkommen [1]). Der Umstand endlich, dass die Bindegewebswucherung

1) Vgl. Budd, l. c. S. 315.

die grösste Intensität uud die weitesten Fortschritte in der unmittelbaren Nähe der mit Concrementen gefüllten Gallengänge zeigt und von dort gegen die Peripherie des Organs allmälig abnimmt (nur der ausserordentlich geschrumpfte linke Leberlappen, in welchem sich keine Gallensteine finden, macht eine Ausnahme von diesem Verhalten), setzt den Zusammenhang und auch die Art desselben ausser Zweifel, indem daraus mit grosser Evidenz hervorgeht, dass der Wucherungsprozess von der Bildung der Concremente abhängig ist und von der nächsten Umgebung der Gallengänge aus auf das interlobuläre Gewebe der Leber übergegriffen hat.

Die Uebereinstimmung des ganzen Verhaltens der beschriebenen Leber mit dem einer cirrhotischen Leber so wie das vorliegende ætiologische Moment lassen den Vorgang als einen chronisch-entzündlichen Prozess und zwar, eben so wie die Cirrhose, als eine interstitielle Hepatitis auffassen. Während, wie bereits erwähnt wurde, Ulceration der Gallengänge und die Bildung von Leberabscessen schon wiederholt als Folgen von Gallensteinen im Inneren der Leber beschrieben worden sind, scheint die interstitielle Hepatitis ohne Eiterbildung als Folge von Gallensteinen sehr selten vorzukommen; doch möchten vielleicht einzelne der oben erwähnten Fälle von »Induration« in der Umgebung der mit Concrementen gefüllten Gallengänge bei genauerer Untersuchung als ähnliche Fälle sich herausstellen.

D. Verschiedene Wucherungen des Bindegewebes.

Ausser den bisher besprochenen Formen der Wucherung des Bindegewebes der Leber kommen noch vielfache anderweitige Wucherungen vor, bei welchen die Bindesubstanz der Leber den Ausgangspunkt bildet.

Von der überaus seltenen Bindegewebsgeschwulst der Leber, die bisher nur in einem von Luschka[1]) beschriebenen Falle beobachtet wurde, so wie von den von constitutioneller Syphilis abhängigen Erkrankungen der Leber sehe ich im Folgenden gänzlich ab; und auch in Betreff der nachfolgenden Erörterungen glaube ich die Bemerkung vorausschicken zu müssen, dass dieselben mehr den Zweck haben, auf einzelne bisher wenig berücksichtigte Punkte aufmerksam zu machen oder einzelne Fragen anzuregen, als irgend eine Frage zum definitiven Abschluss zu bringen.

Den bisher besprochenen Formen der Bindegewebswucherung steht am Nächsten die meist vom Peritonæalüberzug ausgehende partielle Wucherung, welche eben so wie die früher beschriebenen Formen mit Retraction des wuchernden Gewebes und Atrophie der Drüsensubstanz endigt.

Oft findet man an der Oberfläche einer sonst normalen Leber

---

1) Ueber eine umfängliche Bindegewebsgeschwulst der Leber. Virchow's Archiv, 15. Bd. 1858. S. 168.

einzelne rundliche, strahlige oder auch längliche Einziehungen, in deren Bereich der Ueberzug verdickt ist, und von denen aus mit blossem Auge sichtbare Faserzüge sich mehr oder weniger weit in das Innere erstrecken. Dieser Befund, so wie die häufigen Residuen einer partiellen Peritonitis in der Umgebung solcher Stellen zeigen, dass es sich um einen chronisch-entzündlichen Prozess handelt, der, vom Peritonæalüberzug ausgehend, sich in das Innere fortgesetzt hat. Das histologische Verhalten solcher Stellen entspricht der interstitiellen Hepatitis; gewöhnlich hat aber die Ausbreitung der Bindegewebswucherung weniger in der Fläche, als vielmehr strichweise stattgefunden, während der Untergang der Leberläppchen an vielen Stellen in verhältnissmässig beträchtlichem Masse erfolgt ist. Hierher gehören, wie es scheint, viele Fälle von acquirirter Lappung der Leber, so weit sie nicht Ausgänge syphilitischer Hepatitis darstellen oder als einfache Induration betrachtet werden müssen. — Ich führe nur ein einzelnes Beispiel an.

33 Bei einer in der medicinischen Klinik unter den Erscheinungen der Lungenphthisis gestorbenen Frau fand sich ausgedehnte käsige Infiltration mit Destruction in beiden Lungen, zahlreiche grosse, zum Theil ringförmige Geschwüre im Ileum, Amyloidreaction an den Malpighi'schen Körperchen der Milz, an den Darmzotten und, aber nur partiell, an den Gefässschlingen der Glomeruli der Nieren, keine Amyloidreaction in der Leber, endlich wenig vorgeschrittene fettige Degeneration der Epithelien der Harnkanälchen.

Auf dem Peritonæalüberzug der Leber, besonders des linken Lappens, finden sich reichliche bindegewebige, flockige Excrescenzen, an mehreren Stellen strahlige Narben, und denselben entsprechend, seichte Vertiefungen der Leberoberfläche. Unter den letzteren Stellen erstrecken sich feine fibröse Züge weit in das Gewebe der Leber hinein. Mikroskopisch ist die Bindegewebswucherung deutlich als interlobuläre zu erkennen. Zwischen den Leberläppchen finden sich breite Bindegewebszüge, die aber nur an wenigen Stellen die Läppchen vollständig einschliessen; die Läppchen sind in sehr hohem Grade verkleinert; an der Stelle einzelner finden sich nur Gruppen von grossen und kleinen Fetttropfen. Das Bindegewebe ist reich an Kernen, die Grundsubstanz zum Theil faserig, zum Theil netzförmig. An manchen Stellen sind die interlobulären Gallengänge noch deutlich zu erkennen.

Unter dem Namen der einfachen Induration der Leber hat man einen Zustand beschrieben, bei welchem an ausgedehnten

Stellen der Leber massenhaft ein festes schwieliges Bindegewebe sich entwickelt, welches die Stelle des vollständig zu Grunde gegangenen Lebergewebes einnimmt. Häufig erfolgt später eine partielle Retraction des Bindegewebes und dadurch eine Verminderung des Volumens der Leber mit mehr oder weniger ausgesprochener Lappung derselben. Es giebt aber auch Fälle, in welchen keine Verminderung des Volumens oder sogar eine Vergrösserung stattfindet. In einem von Gluge [1]) beschriebenen Fall wog die indurirte Leber 5 3/4 Pfund und bestand auf dem Durchschnitt zum grössten Theil aus einer gleichförmigen, fibrösen, knorpelharten, gefässarmen Masse, in welcher keine Spur der normalen Organisation zu erkennen war; gelbe Lebersubstanz war nur noch in Inseln sichtbar. In einem von Henoch [2]) mitgetheilten Falle, in welchem der genannte Autor in Gemeinschaft mit Reinhardt die mikroskopische Untersuchung vornahm, war die Leber, besonders nach Oben und Hinten, sehr vergrössert, die Oberfläche stellenweise narbig eingezogen oder leicht granulirt; der grössere Theil der Leber war in eine völlig homogene, weissgelbliche, feste und harte Masse verwandelt, die aus faserigem Bindegewebe bestand. — Uebrigens scheinen die Fälle, in welchen in Folge einfacher Induration das Volumen der Leber vermehrt ist, zu den Seltenheiten zu gehören.

In neuester Zeit hat man es zuweilen für »nicht gerechtfertigt« erklärt, eine Induration als von anderen Affectionen verschiedene Erkrankung der Leber anzunehmen, und man hat demgemäss die einschlägigen Fälle unter anderen Rubriken unterzubringen gesucht; es ist diess aber, wie ich glaube, keineswegs zum Vortheil der Uebersichtlichkeit geschehen. — Da genauer untersuchte Fälle von einfacher Induration bisher nur in sehr geringer Zahl veröffentlicht sind, so lasse ich eine derartige Beobachtung folgen.

7. Eine ziemlich ausgedehnte, aber doch nur partielle Induration fand ich in einem schon früher erwähnten Falle bei einem Kinde, welches im Alter von 3 1/2 Jahren an Scharlach gestorben war.

---

1) Atlas. Lieferung 2, Taf. 2, Text, S. 4.

2) Klinik der Unterleibskrankheiten. Bd. I. 2. Aufl. Berlin 1855. S. 136.

Das Gewicht der Leber beträgt 490 Grms. Der rechte Lappen ist von ziemlich fester Consistenz, mässigem Blutgehalt, zeigt auf der Oberfläche und auf dem Durchschnitt auffallend deutliche Läppchenzeichnung; die Läppchen sind gross, polygonal, von rother Farbe, durch blässgelbliche Säume von einander abgegrenzt. Der linke Lappen ist etwas verkleinert, zum grösseren Theil von gleichmässig gelber Färbung der Oberfläche und des Durchschnitts, von äusserst fester, zäher Consistenz, schwer zu zerschneiden, beim Durchschneiden knirschend. Die Schnittfläche zeigt eine fibröse schwielige Beschaffenheit, die Gefässe und Gallengänge treten auffallend deutlich hervor; die letzteren sind zum Theil beträchtlich erweitert, mit galliger Flüssigkeit gefüllt. Die Veränderung betrifft vorzugsweise den unteren Theil des linken Lappens; in dem oberen Theil findet sich weniger verändertes Gewebe. — Die Gallenblase ist mit zäher gelbbrauner Galle gefüllt.

Bei der mikroskopischen Untersuchung zeigen sich auf Durchschnitten im rechten Lappen die Läppchen gross, die Zellen in der Peripherie mit grossen Fetttropfen, an vielen Stellen das interlobuläre Gewebe deutlich vermehrt. Kernhaufen von der früher beschriebenen Beschaffenheit sind im interlobulären Gewebe reichlich vorhanden, besonders an solchen Stellen desselben, an welchen mehrere Läppchen aneinanderstossen; sie finden sich durch den ganzen rechten Lappen zerstreut, so dass kaum ein grösserer Durchschnitt erhalten wird, in welchem nicht einer oder mehrere derselben gefunden würden. Die kleinen interlobulären Gallengänge sind an vielen Stellen deutlich sichtbar. — Die indurirten Stellen des linken Lappens bestehen aus fibrillärem Bindegewebe, welches Gruppen von grösseren und kleineren Fetttropfen einschliesst; auch finden sich in demselben, zum Theil zu kleinen Gruppen zusammengehäuft, ziemlich grosse rundliche Kerne. Die fibrilläre Substanz selbst ist an den meisten Stellen reichlich mit feinen Fettkörnchen durchsetzt. In den an die normalen Stellen angrenzenden Partien erkennt man, dass die Bindegewebswucherung vorzugsweise reichlich in den interlobulären Interstitien sich findet; doch werden auch die Läppchen von reichlichen fibrillären Bindegewebszügen durchzogen, zwischen denen die einzelnen noch erhaltenen Leberzellen oder Gruppen von solchen eingeschlossen liegen; an anderen Stellen sind statt der letzteren nur Gruppen von grossen und kleinen Fetttropfen vorhanden, welche keine Zellenmembran mehr erkennen lassen. — Aus den Stellen, an welchen die Induration weniger weit vorgeschritten ist, wird beim Ueberstreichen über die Schnittfläche eine Masse erhalten, die aus freien rundlichen Kernen, grossen und kleinen Fetttropfen, Körnchenkugeln, Fetzen von Bindesubstanz, die zum Theil Kerne enthalten, Epithelien der Gallengänge und der Gefässe, verschrumpften oder mit Fettkörnchen gefüllten Leberzellen und endlich aus Leberzellen mit deutlichen Contouren und Kernen besteht. Die wohlerhaltenen Zellen haben im Mittel aus 30 Messungen einen Durch-

messer von 16,7 Mmm.; die Zellen aus dem rechten Lappen haben im Mittel aus 36 Messungen einen Durchmesser von 19,6 Mmm.

Von dem übrigen Befunde bei der Obduction ist noch zu erwähnen die bis zu ausgedehnter und tiefgreifender Mortification vorgeschrittene diphtheritische Angina, ferner ein congenitales Divertikel des Darms, $1^1/_2$ Fuss oberhalb der Ileocöcalklappe, endlich ein Spulwurm, welcher bis an das äusserste Ende des Processus vermiformis vorgedrungen ist und denselben vollständig ausfüllt. Die Nieren sind von normaler Beschaffenheit; der in der Blase enthaltene Harn ist stark getrübt durch Kalkphosphat und Epithelien, enthält kein Eiweiss. Spuren älterer oder frischer Peritonitis sind nicht vorhanden. — Endlich bemerke ich noch, dass kein Grund zu einem Verdacht auf Syphilis vorlag.

Von besonderem Interesse ist das Verhalten der Bindesubstanz der Leber zu den Neubildungen in derselben.

Bei einem in der medicinischen Klinik verstorbenen 60jährigen Manne (Krumm), der während des Lebens ausgesprochene Erscheinungen von Magen- und Lebercarcinom dargeboten hatte, fand ich bei der Obduction im Fundus des Magens ein handtellergrosses, jauchiges, die Magenwände bis auf die angelötheten benachbarten Organe perforirendes Krebsgeschwür und ausserdem ausgedehnte Markschwammbildung in der Leber.

Die Leber ist in enormem Masse vergrössert, beide Lappen annähernd in gleichem Verhältniss, überragt nach Unten beträchtlich den Rippenbogen und erstreckt sich namentlich sehr weit nach Rechts, Hinten und Oben, so dass durch Aufwärtsdrängung der rechten Zwerchfellhälfte Compression des grössten Theiles des rechten unteren Lungenlappens bis zu fast vollständiger Carnification desselben bewirkt wird. Das Gewicht der Leber beträgt 4180 Grms. Die ganze Oberfläche der Leber zeigt gulden- bis kronthalergrosse flache Prominenzen von weissgelber Farbe, die zum grossen Theil in der Mitte eine seichte Vertiefung haben, von der aus radienartig gegen die Peripherie eine Verästelung feiner, mit Blut gefüllter Gefässe stattfindet. In der Nähe des unteren Randes und im linken Lappen ist die Oberfläche des Organs zwischen den flachhalbkugeligen Prominenzen tief eingesunken, und es finden sich daselbst zahlreiche strahlige narbige Verdickungen des Ueberzugs. Beim Durchschneiden zeigt sich die ganze Leber durchsetzt mit ungefähr hühnereigrossen und grösseren, auf dem Durchschnitt gelbweissen Tumoren von weicher krümlicher Consistenz; die Tumoren nehmen im Ganzen mindestens drei Viertel, das noch erhaltene Lebergewebe kaum ein Viertel des Volumens ein. Das Lebergewebe ist im grössten Theil des rechten Lappens weich, leicht zerdrückbar, retrahirt sich nur wenig beim Durchschneiden. Im linken Lappen ist das Lebergewebe zwischen den Tumoren von fester, zäher Consistenz, retrahirt sich beim

Durchschneiden sehr bedeutend, so dass die Tumoren auf der Schnittfläche beträchtliche Vorsprünge bilden, die durch das eingesunkene Lebergewebe getrennt werden. Auf dem Durchschnitt zeigt das Lebergewebe in exquisiter Weise ein ähnliches Gefüge wie das der atrophischen Muscatnussleber, aber ohne Ueberfüllung der Centralvenen. Eben so wie im linken Lappen verhält sich das Lebergewebe in der Nähe des unteren Randes des rechten Lappens. Pfortader, Lebervenen und Gallengänge zeigen normales Verhalten.

Die mikroskopische Untersuchung ergiebt in dem stark retrahirten zähen Lebergewebe des linken Lappens und des vorderen Randes des rechten Lappens eine beträchtliche strichweise Vermehrung des interlobulären Gewebes. Dasselbe ist reich an Kernen, zeigt auch Andeutungen von Kernhaufen. Die Leberläppchen sind in beträchtlichem Masse verkleinert, mit reichlichem körnigem Gallenfarbstoff durchsetzt. Die Leberzellen sind nur zum geringen Theile wohlerhalten; die meisten sind geschrumpft, lassen keinen deutlichen Kern erkennen; neben denselben findet sich viel Detritus, Fetttropfen und grosse gelbbraune Farbstoffklumpen. Diejenigen Zellen, welche noch scharfe Contouren und deutlichen Kern zeigen, haben im Mittel aus 16 Messungen einen Durchmesser von nur 14,1 Mmm., während die Zellen aus den weichen Theilen des rechten Lappens im Mittel aus 47 Messungen 21,8 Mmm. messen. — In dem weichen Lebergewebe des rechten Lappens findet sich eine geringe, aber deutliche Vermehrung des interlobulären Gewebes mit mässigem Kernreichthum. Die Leberzellen sind daselbst von normaler Beschaffenheit, manche, besonders an der Peripherie der Läppchen, enthalten grosse Fetttropfen, die Zellen in der Nähe des Centrum enthalten viel Gallenfarbstoff.

In der nächsten Umgebung der Krebsknoten ist das Gewebe überall, auch im rechten Lappen, von festerer Consistenz und zeigt schon für das blosse Auge deutliche faserige, in der Richtung des Umfanges der Knoten verlaufende Streifung. Mikroskopisch sind in dieser Grenzschicht die Leberläppchen beträchtlich verkleinert, länglich und schmal, die Längsrichtung der Läppchen parallel dem Umfange des Krebsknotens gestellt; das interlobuläre Gewebe ist in hohem Grade vermehrt, stellenweise sehr kernreich, enthält deutlich contourirte mehrfache Kernreihen und Querschnitte von solchen, erstreckt sich an manchen Stellen in breiten Zügen zwischen die Leberzellenreihen gegen das Innere der Läppchen. Wo das fibröse Gewebe überwiegt, sind an Stelle der Leberzellen nur noch Fetttropfen und Farbstoffklumpen vorhanden. In manchen Läppchen enthalten sämmtliche Zellen grosse Fetttropfen.

In dem beschriebenen Falle war trotz der enormen Vergrösserung der Leber (bis zu mehr als 8 Pfund Z.-G.) die Menge des eigentlichen Lebergewebes in hohem Grade vermindert. Die Ur-

sache dieser Verminderung, die bei umfangreichen Neubildungen immer stattfindet, beruht ohne Zweifel zum Theil auf dem Untergange des Lebergewebes in Folge der an seiner Stelle sich entwickelnden Wucherung; zum Theil aber pflegt man die Reduction des eigentlichen Lebergewebes auch von der Compression abzuleiten, welche dasselbe von Seiten der stetig wachsenden Geschwülste erleiden soll. Der beschriebene Fall zeigt, dass ein drittes bisher ganz vernachlässigtes Moment, welches zur Verminderung des Volumens der eigentlichen Drüsensubstanz wesentlich beiträgt, in der Wucherung und der Retraction des interlobulären Bindegewebes gegeben ist. Eine Compression des Lebergewebes fand in unserem Falle gerade an den Stellen, an welchen es am Meisten geschwunden war, nämlich im linken Lappen und in der Nähe des vorderen Randes des rechten Lappens, gewiss nicht statt: eine unter grösserem Druck stehende verschiebliche Masse würde, sobald sie nur stellenweise von diesem Druck befreit wird, an diesen Stellen vorspringen; die beträchtliche Retraction, die in Wirklichkeit auf dem Durchschnitt stattfand, zeigt, dass das noch erhaltene Lebergewebe vielmehr selbstständig das Bestreben hatte, sein Volumen noch mehr zu verkleinern und dasselbe auch wirklich (unter Auspressung von Blut und Parenchymflüssigkeit) verkleinerte, sobald die durch die Continuität mit den benachbarten Theilen erhaltene Spannung aufgehoben war; die nächste Ursache dieser Spannung kann aber nicht in den benachbarten Geschwülsten, sondern muss im Lebergewebe selbst gesucht werden.

Fälle von umfangreichen Neubildungen in der Leber, bei welchen das noch erhaltene Lebergewebe ein durchaus ähnliches Verhalten zeigt, kommen nicht selten vor. Dass, wie Rokitansky[1]) meint, eine solche Atrophie des Lebergewebes mit Verdichtung (Retraction) nur als Marasmus zu deuten sei, erscheint nach dem Resultat der genaueren Untersuchung unzulässig; und dass es trotz der grossen Uebereinstimmung mit der atrophischen Muscatnuss-

1) l. c. 3. Bd. 3. Aufl. 1861. S. 265.

leber nicht etwa wirklich um eine Atrophie in Folge von Blutstauung sich gehandelt habe, ergiebt sich aus dem Mangel einer Ursache der Stauung und dem Fehlen einer Ueberfüllung der Lebervenenwurzeln. Wir sind vielmehr genöthigt, die Atrophie und Retraction des Lebergewebes von der activen Wucherung des Bindegewebes abzuleiten, welche durch die Entwickelung der Neubildung angeregt worden ist.

Die Wucherung des Bindegewebes steht zu der Entwickelung des Carcinoms in einer nahen Beziehung. — In neuester Zeit gewöhnt man sich immer mehr daran, bei Neubildungen in parenchymatösen Organen weniger die wesentlichen constituirenden und functionirenden Elemente, als vielmehr die interstitielle Bindesubstanz als den Ausgangspunkt anzusehen, und namentlich in Bezug auf die in der Leber sich entwickelnden Neubildungen scheint die Ansicht, dass dieselben gewöhnlich nicht von den Leberzellen selbst, sondern von der Bindesubstanz ausgehen, immer mehr Anerkennung zu finden. Aber es lässt sich nicht leugnen, dass diese Ansicht bisher keineswegs streng erwiesen ist; und gerade in Bezug auf die Krebsentwickelung in der Leber wird immer noch von Zeit zu Zeit die Ansicht vertreten, dass Leberzellen direct in Krebszellen sich umwandeln, oder dass wenigstens die letzteren als Product einer Wucherung der ersteren entstehen können. Es scheint mir daher für die Entwicklungsgeschichte des Leberkrebses ein Fall von Interesse, in welchem ich in einer Weise, wie es nur selten möglich ist, das Fortschreiten der Krebsentwickelung in der Leber zu beobachten Gelegenheit hatte.

6 In einem schon früher erwähnten Falle hatte ein Markschwamm von der Umgebung der Epiglottis auf die benachbarten Organe übergegriffen. Die Leber zeigte ausser den früher angeführten geringfügigen Veränderungen der Form zunächst keine bemerkenswerthe Anomalie. Die Consistenz war fest, die Schnittfläche von gewöhnlicher Färbung mit deutlicher Läppchenzeichnung. Bei der Anlegung zahlreicher Durchschnitte durch die Leber fanden sich aber im Innern des rechten Lappens, ziemlich entfernt von einander, zwei kleine weissliche Knötchen, das eine von 4½ Mm. Durchmesser, das andere noch kleiner. Bei sorgfältigster Untersuchung der

übrigen Leber, bei welcher dieselbe in dünne Schnitte zerlegt wurde, wurden keine weiteren Knötchen gefunden.

Die Knötchen zeigen schon bei der Untersuchung mit blossem Auge zwei verschiedene Substanzen. In der Mitte findet sich ein opaker weisser Kern, in der ganzen Peripherie eine durchscheinende, fast glashelle, homogene Substanz, die aber eine schwache Andeutung von concentrischer Schichtung erkennen lässt. Der opake Kern besteht mikroskopisch aus dicht zusammenliegenden Krebszellen mit grossem Kern, die ein gleiches Verhalten zeigen wie die aus den Geschwülsten in den Halsorganen und den Knoten in den Lungen entnommenen; neben den Zellen finden sich reichlich freie grosse Kerne von gleicher Beschaffenheit wie die in den Zellen enthaltenen, zum Theil noch mit Resten von Zelleninhalt umgeben. Die Zellen und Kerne sind in ein spärliches kernreiches Stroma eingebettet. — Die peripherische helle Schicht enthält auf Durchschnitten vom frischen Präparat zahlreiche mit rothen Blutkörperchen gefüllte Gefässe, die von der Umgebung aus in diese Schicht eintreten und gegen den opaken Kern hin sich verästeln. Das helle Gewebe zeigt deutlich concentrisch verlaufende Faserung und besteht aus Bindegewebe, welches reichliche sehr entwickelte Bindegewebskörperchen mit verhältnissmässig grossen Kernen enthält; in dasselbe sind ausserdem zahlreiche grosse Kerne eingestreut, welche ein gleiches Verhalten zeigen wie die Kerne der ausgebildeten Krebszellen, aus denen das opake Centrum besteht. Beim Zerzupfen dieser hellen Rindenschicht werden Elemente erhalten, wie sie in Fig. 7 (Taf. III) gezeichnet sind. Bei der Betrachtung von Durchschnitten bei starker Vergrösserung erscheinen neben faseriger Grundsubstanz Gebilde wie sie Fig. 8 (Taf. III) darstellt. Wir sehen demnach, dass, während der Kern des Knötchens aus entwickelten Krebszellen besteht, in der Peripherie eine Masse sich findet, die als Bindegewebe bezeichnet werden muss, in welchem Krebszellen sich entwickeln. Dass diese Entwickelung wirklich von den zelligen Elementen des Bindegewebes ausgeht, ergiebt sich aus den in den Abbildungen dargestellten Objecten.

In dem an die Knötchen zunächst angrenzenden Lebergewebe ist das interlobuläre Bindegewebe sehr beträchtlich vermehrt und enthält sehr zahlreiche Kernhaufen von durchschnittlich 1/4 Mm. Durchmesser. Die interlobulären Bindegewebsmassen stehen zum Theil in Continuität mit der peripherischen bindegewebigen Schicht des Knötchens. Auch an den Stellen der Leber, welche von den Knötchen weit entfernt sind, finden sich ziemlich reichliche Kernhaufen im interlobulären Gewebe; an vielen Stellen ist daneben eine Vermehrung des interlobulären Gewebes deutlich nachzuweisen, an manchen Stellen aber nicht mit Sicherheit zu erkennen. Wo das interlobuläre Gewebe deutlich vermehrt ist, enthält es reichlich Kerne, die zum Theil zu länglichen Reihen gruppirt sind.

Obwohl die Beobachtungen in diesem Falle keinen Anhalt für die

Annahme boten, dass die Leberzellen bei der Krebsentwickelung activ betheiligt seien, erschien es doch von Wichtigkeit, mit Rücksicht auf diese Annahme die Leberzellen genau zu untersuchen. — An den von den Krebsknoten entfernteren Stellen zeigen die Leberzellen scharfe Contouren und deutliche Kerne; manche enthalten einzelne kleine, nur wenige einen oder mehrere mittelgrosse Fetttropfen. — Die Zellen in der nächsten Umgebung des Knötchens zeigen zum Theil ein gleiches Verhalten; viele aber sind mit sehr reichlichen kleinen und wenigen mittelgrossen Fetttropfen gefüllt, so dass ein Kern nicht sichtbar ist; manche enthalten auch reichliche körnige Ablagerungen von Gallenfarbstoff. Neben den Zellen finden sich Haufen von Fettkörnchen, zum Theil annähernd von der Configuration der Zellen, aber ohne Contouren, so wie endlich fettiger Detritus. — Von den aus der unmittelbarsten Nähe der Rindensubstanz des Krebsknotens entnommenen Zellen wurden diejenigen, welche noch deutlich Contouren und Kerne besassen, gemessen. Die Grösse derselben war im Mittel aus 21 Messungen = 19,1 Mm., während die Grösse der normalen Zellen in grösserer Entfernung von den Krebsknoten im Mittel aus 36 Messungen = 23,6 Mmm. gefunden wurde. — Von grösserer Wichtigkeit für die Frage, ob etwa die Leberzellen activ betheiligt seien, war die Untersuchung derselben hinsichtlich der Zahl ihrer Kerne. Wenn eine Wucherung von denselben ausgehen sollte, so war zu erwarten, dass zunächst eine Vermehrung der Kerne derselben stattfinden müsse. Von mehreren Stellen in der nächsten Umgebung des Knotens wurden solche Zellen, welche noch deutliche Contouren besassen und nicht getrübt waren, in Bezug auf die Zahl ihrer Kerne untersucht. Unter 132 Zellen fanden sich 107 mit einem, 23 mit zwei und 2 mit drei Kernen. An anderen entfernteren Stellen der Leber wurden unter 163 Zellen 132 einkernige und 31 zweikernige gefunden. In der unmittelbaren Nähe der Krebsknoten kamen mithin auf 100 Zellen 120 Kerne, an anderen Stellen der Leber auf 100 Zellen 119 Kerne. — In der nächsten Nachbarschaft der Krebsknoten fand mithin eine bemerkenswerthe Vermehrung der Kerne der Leberzellen nicht statt; vielmehr waren die Leberzellen in Atrophie und Degeneration begriffen.

Das Verhalten der Leberläppchen im Ganzen zu den Krebsknoten lässt sich an Durchschnitten untersuchen, welche beiderlei Gewebe enthalten; in Fig. 6 (Taf. II) ist ein solcher Durchschnitt durch die Mitte des grösseren Knötchens bei schwacher Vergrösserung dargestellt. — Die Vergleichung zahlreicher Durchschnitte lässt folgendes Verhalten erkennen. Dem Vorrücken der aus Bindegewebe bestehenden Rindenschicht des Krebsknotens geht eine Wucherung des Bindegewebes in den interlobulären Interstitien, die in den zunächst gelegenen mächtiger, in den entfernteren geringer ist, so wie auch, aber nur auf die nächste Umgebung beschränkt, eine Wucherung der Bindesubstanz der Läppchen voraus; unter der letzteren gehen

die Leberzellen allmälig zu Grunde. Im Uebrigen erfolgt das Vorrücken der peripherischen Schicht des Krebsknotens in sehr regelmässiger Weise, so dass die Grenze gegen das Lebergewebe auf dem Durchschnitt nahezu eine Kreislinie bildet, deren Regelmässigkeit nur durch die in die Interlobularräume vorgeschobenen breiten Bindegewebswucherungen unterbrochen wird. Von der vorrückenden peripherischen Schicht ist Alles, was in das von ihr occupirte Terrain fällt, ohne Unterschied fast vollständig aufgezehrt; doch finden sich an manchen Stellen in den äussersten peripherischen Bindegewebsschichten des Krebsknotens noch kleinere und zuweilen selbst grössere Gruppen von Leberzellen oder von Residuen solcher eingestreut. Die peripherischen und die centralen Theile der Läppchen scheinen sich gegen die vorrückende Schicht ganz gleich zu verhalten; unter den an die Bindegewebsschicht angrenzenden Läppchen sind solche, bei welchen die Grenze bis an die Centralvene vorgerückt und dadurch das Läppchen fast zur Hälfte vernichtet ist, andere, in denen die Grenze noch weiter geht, so dass der grösste Theil des Läppchens in dem Bindegewebe untergegangen ist.

In einem anderen Falle fanden sich bei einem grösseren vereinzelten primären Skirrhusknoten in der Leber im Wesentlichen die gleichen Verhältnisse, aber freilich zum Theil in weit weniger übersichtlicher Weise als in dem oben beschriebenen Falle; namentlich war in der Umgebung des Knotens sehr beträchtliche Wucherung des interlobulären Bindegewebes vorhanden, die sich in geringerer Mächtigkeit auch auf die übrige Leber erstreckte und eine auffallend feste Consistenz des Organs, so wie ein muscatnussähnliches Aussehen der Schnittfläche bewirkte. Ein schmaler Saum des Lebergewebes in der nächsten Umgebung des Knotens war von intensiv gelber Färbung; die Leberzellen an diesen Stellen waren mit kleinen und feinsten, einige auch mit grossen Fetttropfen gefüllt, zum Theil in Zerfall begriffen oder geschrumpft; manche waren stark gallig tingirt, nur wenige enthielten körnigen Gallenfarbstoff. Unter den noch scharf contourirten Zellen fanden sich solche, deren Kerne noch deutlich sichtbar waren, in zu geringer Zahl, als dass eine ausgedehntere Zählung der Kerne hätte stattfinden können: unter 52 Zellen wurden nur 6 zweikernige gefunden.

Aus den mitgetheilten Beobachtungen über das Verhalten der Leber bei Krebsbildung in derselben möchte ich vorläufig hauptsächlich folgende Schlüsse ziehen:

1. Die Leberzellen sind bei der Krebsbildung nicht activ betheiligt; bei dem Fortschreiten des Krebses verfallen die im Wege liegenden Leberzellen der Atrophie und Degeneration und verschwinden endlich vollständig.

2. Bei dem Wachsthum des Krebses geht der Entwickelung der eigentlichen Krebszellen eine fortschreitende Wucherung von Bindegewebe, durch welches das Lebergewebe vernichtet und ersetzt wird, voraus.

3. Die Krebszellen entwickeln sich aus den zelligen Elementen des wuchernden Bindegewebes.

4. Auch in weiterer Entfernung von den Krebsknoten findet eine Wucherung des interlobulären Bindegewebes statt, die endlich zu Retraction und zu Atrophie des übrigbleibenden Lebergewebes führt.

Ich verkenne nicht, dass diese Resultate bisher weit davon entfernt sind, Anspruch auf Allgemeingültigkeit zu besitzen. Namentlich dürfte es fraglich erscheinen, ob ein entsprechender Modus des Wachsthums auch bei der selteneren Form des Leberkrebses sich finde, welche man als infiltrirten Krebs zu bezeichnen pflegt; und auch in Betreff der Krebsgeschwülste würde eine weitere Prüfung an einer grösseren Zahl von Fällen erforderlich sein. Doch möchte ich darauf aufmerksam machen, dass bei Krebsgeschwülsten in der Leber schon öfter eine dieselben umschliessende Bindegewebskapsel erwähnt worden ist, und dass auch in Betreff einiger anderer Verhältnisse sowohl neuere als auch ältere Darstellungen mancherlei Andeutungen enthalten, welche sehr gut mit dem aufgestellten Schema in Uebereinstimmung zu bringen sind [1]). — Schon R. Bright giebt an, dass die Entwickelung des Leberkrebses vorzugsweise im interlobulären Gewebe erfolge: er hatte gefunden, »that the chief, if not the only early development of the disease has been in the cellular membrane connecting the acini, rather than in the acini themselves« [2]). — In neuester Zeit scheint Neu-

---

1) Vgl. Frerichs, Bd. II, S. 273 ff. — Atlas, 2. Heft, Taf. VII. Fig. 4. — Förster, Handbuch, 2. Aufl., 1. Liefrg. S. 171 ff. — Albers, Erläuterungen, VI, 1.

2) Obs. on the situation and structure of malignant diseases of the liver. Guy's Hosp. Rep. I. 1836. pag. 638.

mann die der Krebsbildung vorhergehende Bindegewebswucherung genauer untersucht zu haben [1]).

Die gleiche Methode der Zählung der Kerne der Leberzellen, welche ich zur Lösung der Frage angewendet habe, ob die Leberzellen bei der Krebsentwickelung activ betheiligt seien, wurde auch auf die Frage nach der Entwickelung der Lebertuberkel angewendet.

36 In einem Falle von langsam verlaufener Lungenschwindsucht, in welchem auch ausgedehnte Darmgeschwüre sich fanden, war die ganze Leber mit äusserst zahlreichen sehr kleinen ($^1/_4$—$^1/_2$ Mm. Durchmesser) frischen Tuberkeln durchsetzt. Die Leberzellen zeigten zum grössten Theil normales Verhalten; manche enthielten sehr reichlich kleine Fetttröpfchen, andere körnigen Gallenfarbstoff. Unter 131 Zellen fanden sich 26 zweikernige; es kamen also auf 100 Zellen 120 Kerne. Eine Vermehrung der Kerne der Leberzellen war demnach nicht vorhanden.

Bei der Eiterbildung innerhalb der Leber ist das interlobuläre Gewebe zuweilen in einer analogen Weise betheiligt wie bei der Krebsbildung.

37 Bei einem Kranken der chirurgischen Klinik (Hupfer), dem eine Gelenkmaus [2]) aus dem Kniegelenk exstirpirt worden war, war schon gegen Ende des ersten Tages nach der Operation ein Schüttelfrost aufgetreten, auf welchen unter heftigem Fieber die Entwickelung einer Phlegmone in der Umgebung des Kniegelenkes folgte. Während diese einen günstigen Verlauf nahm, trat nach einer längeren Remission und nach einem mehrtägigen gänzlich fieberfreien Zustande am 19. Tage nach der Operation Kopfschmerz und Erbrechen auf; am 20. Tage wurde durch einen Frostanfall heftiges Fieber eingeleitet, gleichzeitig klagte der Kranke über Drücken in der Magengegend, und das Erbrechen wiederholte sich; am 23. Tage waren heftige Schmerzen in der Lebergegend vorhanden, die Leber überragte um 3 Querfinger den Rippenrand, die Milzdämpfung war beträchtlich vergrössert. Am folgenden Tage zeigte sich ein

1) Schmidt's Jahrbücher. 1860. Bd. 106. S. 21. (Ref. nach d. Königsb. med. Jahrb. 1859).

2) Das interessante Verhalten dieser Gelenkmaus ist von dem Assistenzarzte Herrn Dr. Klein in einer demnächst erscheinenden Arbeit näher beschrieben worden.

schwacher Ikterus der Haut, ein stärkerer an der Conjunctiva. Der Harn war klar, rothbraun, von saurer Reaction, der Schaum beim Schütteln intensiv gelb; deutliche Gallenfarbstoffreaction, geringer Eiweissgehalt. An den folgenden Tagen war der Harn wechselnd bald ganz frei von Eiweiss, bald mit geringem Eiweissgehalt, enthielt immer mehr oder weniger Gallenfarbstoff. Nach dem Eindampfen des Harns bis auf $^1/_8$ seines Volumens scheiden sich sehr zahlreiche Kugeln aus, die ich nach ihrem mikroskopischen Verhalten für Leucin halten zu müssen glaubte; daneben war der Harn reich an Harnstoff. Behufs der sicheren Constatirung eines etwaigen Gehaltes an Leucin nahm Herr Prof. Strecker eine grössere Quantität des Harns in Arbeit: „Der Harn wurde mit neutralem essigsaurem Bleioxyd ausgefällt, der Niederschlag abfiltrirt und das Filtrat auf Leucin geprüft, welches jedoch darin nicht gefunden wurde. Der Bleiniederschlag gab bei Zerlegung mit Schwefelwasserstoff eine in Wasser leicht lösliche Substanz, die beim Eindampfen krystallisirte. Diese bestand aus Phosphorsäure und einem organischen Körper, der durch Ausfällen der Phosphorsäure mit Kalkmilch und Einleiten von Kohlensäure für sich erhalten wurde. Seinen Eigenschaften nach unterschied er sich von allen bisher bekannten Stoffen des Thierorganismus; doch reichte die davon erhaltene Menge nicht zu einer genaueren Untersuchung desselben aus.“ — Am 25. Tage nach der Operation fand ich die Anschwellung der Leber noch vermehrt; der linke Lappen erschien relativ mehr vergrössert als der rechte, indem er in der Mittellinie genau bis zum Nabel sich erstreckte. An den folgenden Tagen nahm die Leber wieder etwas an Grösse ab. Unter heftigem, aber durch beträchtliche Remissionen unterbrochenem Fieber traten seit dem 30. Tage vorübergehend Delirien und endlich ein dauernder soporöser Zustand ein, und am 37. Tage erfolgte der Tod.

Bei der Obduction, 20 Stunden nach dem Tode, fanden sich die Haut und die inneren Organe mit Ausnahme des Gehirns stark ikterisch. Starke Todtenstarre.

Cerebrospinalflüssigkeit sehr reichlich; die Gehirnhäute von normaler Beschaffenheit, ohne Verdickung oder Trübung. Im hinteren Grosshirnlappen der rechten Seite ein mit eiteriger Masse gefüllter etwas über haselnussgrosser Abscess, der über die Oberfläche leicht prominirt und ungefähr 8 Linien in die Tiefe sich erstreckt; die Wände desselben sind mit krümlicher gelber Masse belegt, die Gehirnsubstanz in der nächsten Umgebung ist gelb gefärbt. Bei der mikroskopischen Untersuchung zeigt sich der Inhalt des Abscesses als aus Eiterkörperchen bestehend. Die gelb gefärbte Gehirnsubstanz in der nächsten Umgebung desselben lässt nur wenige Ganglienzellen oder Nervenfasern nachweisen, sondern besteht hauptsächlich aus Detritus und aus Zellen von dem Verhalten der Eiterkörperchen.

Im Uebrigen ist die Gehirnsubstanz von normaler Farbe, blutarm, im ganzen Gehirn von auffallend fester Consistenz. Die Ventrikel leer.

In der linken Pleurahöhle etwa 1 Liter trüber gelber Flüssigkeit. Das Volumen der linken Lunge beträchtlich vermindert, die Pleura pulmon. getrübt, mit dünnen fibrinösen Auflagerungen. In der Spitze der Lunge einige miliare feste Knötchen, zum Theil conglomerirt, zwischen denselben narbige Züge von verdicktem interstitiellem Gewebe. Im oberen Lappen dicht unter der Pleura ein haselnussgrosser, in der Mitte eiteriger, an der Peripherie dunkelrother Heerd. Die oberen Partien der linken Lunge von vermindertem Luftgehalt, sehr stark ödematös, die unteren Partien luftleer und blutleer, wenig feucht. Die rechte Lunge von normalem Volumen; an der Peripherie mehrere keilförmige Heerde von Haselnuss- bis Taubenei-Grösse, theils eiterig, theils dunkelroth, granulirt, von mürber Beschaffenheit. Im Uebrigen die ganze Lunge sehr stark ödematös, aber noch überall lufthaltig, die ausdrückbare Flüssigkeit ikterisch. Die Bronchien mit zähem Schleim gefüllt, die Schleimhaut stark injicirt und imbibirt. — Das Herz von normaler Grösse und Consistenz, enthält reichlich dunkle, schlaffe, wenig speckhäutige Gerinnsel. Die Musculatur blass, zeigt sich mikroskopisch mit reichlichen feinsten Fettkörnchen durchsetzt.

In der Bauchhöhle keine Flüssigkeit. — Die Milz sehr beträchtlich vergrössert, wiegt 553 Grms, von normaler Consistenz. Auf der convexen Oberfläche eine thalergrosse, flach prominirende Geschwulst von dunkelblauer Farbe, die auf dem Durchschnitt aus cavernösem Gewebe besteht und mit Blut gefüllt ist; ausserdem mehrere keilförmige Heerde an der Peripherie, einer von Wallnussgrösse, fest, derb, hellroth gefärbt, die anderen kleiner, dunkelroth. — Die Nieren gross, beide Substanzen ikterisch; die Corticalsubstanz vermehrt, im Ganzen getrübt, mit intensiv gelben punktförmigen und streifenförmigen Stellen durchsetzt; mikroskopisch die Epithelien der Corticalsubstanz stark getrübt, feine Fettkörnchen enthaltend, manche gewundene Harnkanälchen ganz mit trüber fettkörnchenreicher Masse erfüllt, in anderen die Epithelien noch mit deutlichen Kernen. — Die Magenschleimhaut von stark schieferiger Färbung, ohne Hyperæmie, ohne Ekchymosen. Im Jejunum, Ileum und Kolon stark gallig gefärbter Schleim. — Die Harnblase leer.

Die Leber beträchtlich vergrössert, wiegt 2550 Grms. Besonders stark vergrössert ist der linke Lappen; in diesem finden sich dicht an der convexen Oberfläche zwei etwa faustgrosse, mit rahmigem Eiter gefüllte Abscesse, einer dicht neben dem Lig. suspensorium, der andere nach Links von dem ersteren, beide nur durch eine schmale missfarbige und weiche Schicht von noch erhaltener Lebersubstanz von einander getrennt. Die Innenfläche der Abscesswandungen ist missfarbig, sinuös, wie angefressen, mit reichlichen dunkelschieferigen und gelben nekrotischen Fetzen besetzt.

In der Umgebung der grossen Abscesse finden sich noch mehrere kleine Eiterheerde.

Die Leberoberfläche ist in mässigem Grade ikterisch gefärbt, auffallend granulirt, indem blasse sternförmige kleine Vertiefungen dicht neben einander vorhanden sind, zwischen denen das Lebergewebe prominirt. Diese Granulirung der Oberfläche ist am Stärksten ausgesprochen im linken Lappen, aber auch an der Oberfläche des rechten Lappens überall deutlich vorhanden. Das Gewebe des linken Lappens ist sehr zäh, unter dem Messer knirschend, die Schnittfläche von blassen feinen festen bindegewebigen Zügen durchzogen, während die eigentliche Lebersubstanz zwischen diesen festen Zügen eine rothbraune Färbung und ziemlich weiche Beschaffenheit zeigt. Die festen Züge bilden auf der Schnittfläche kein eigentliches Netzwerk und schliessen die Leberläppchen nicht vollständig ringsum ein, sondern verbreiten sich sternförmig und baumförmig verästelt im Parenchym. Im rechten Lappen findet sich ein gleiches Verhalten; nur sind die Bindegewebszüge an Masse geringer, und die Consistenz ist demgemäss etwas weniger fest als im linken Lappen.

Bei der genaueren Untersuchung unter Anwendung des Mikroskops zeigt sich in der ganzen Leber eine sehr beträchtliche Vermehrung des interlobulären Bindegewebes. Die Leberläppchen sind aber nirgend ringsum eingekapselt, vielmehr ist die Biudegewebswucherung nur eine strichweise, so dass auf Durchschnitten die Bindegewebszüge zum grossen Theil im Querschnitt und nur zum Theil der Länge nach verlaufend, überall aber von ausserordentlicher Mächtigkeit erscheinen. Die in die Abscesshöhle hineinragenden Fetzen so wie die Abscesswand selbst bestehen nur aus zum Theil nekrotischem Bindegewebe mit wenig anderweitigem Detritus. In der nächsten Umgebung der Abscesse so wie in der zwischen beiden Abscessen sich vorfindenden noch erhaltenen Lebersubstanz ist die Vermehrung des interlobulären Gewebes äusserst beträchtlich, so dass auf feinern Schnitten das Bindegewebe wohl ein Viertel und mehr des ganzen Flächenraums einnimmt. Auch an diesen Stellen sind die Leberläppchen nicht vollständig eingekapselt, aber sehr beträchtlich verkleinert, länglich und schmal, die Längenachse der Peripherie des Abseesses parallel. Das Lebergewebe ist dicht an dem Abscess von schmutzig-gelber, die nächstfolgende Schicht von intensiv dunkel-blutrother Farbe, überall von den weisslichen Bindegewebszügen durchzogen. Das wuchernde Gewebe greift stellenweise an der Peripherie der Läppchen tief zwischen die Leberzellenreihen hinein. Ueberall ist das wuchernde interlobuläre Gewebe reich an Kernen, die aber weder beim Ueberstreichen noch beim Zerzupfen leicht isolirbar sind; dieselben bilden zum grossen Theil gefässähnliche Kernreihen, welche sowohl auf dem Quer- als auf dem Längsschnitt erscheinen und stellenweise in grosser Zahl parallel neben einander verlaufen; an vielen Stellen finden sich auch Haufen von dichtgedrängten Kernen.

Die Leberzellen sind in der Substanz zwischen den beiden Abscesshöhlen und in der unmittelbaren Umgebung der Höhlen grösstentheils zu theils fettigem Detritus zerfallen; doch finden sich auch Zellen ohne scharfe Contouren und ohne sichtbaren Kern, äusserst fein granulirt, gallig gefärbt, ferner einzelne Körnchenkugeln, endlich sehr sparsam Zellen mit deutlichen Contouren, meist stark getrübt, nur wenige mit reichlichen Fettkörnchen, vereinzelte mit deutlichem Kern. — In weiterer Entfernung von den Abscesshöhlen sowie im ganzen rechten Lappen sind die Zellen zum grössten Theil relativ wohlerhalten, mit scharfen Contouren und deutlichen Kernen, aber getrübt und zum Theil feine Fettkörnchen enthaltend, deutlich ikterisch gefärbt, aber nur sehr wenige mit spärlichen körnigen Farbstoffablagerungen.

In der Entfernung von etwa 5—6 Linien von der Abscesswand finden sich schon in genügender Zahl Zellen, die, besonders nach Zusatz von Essigsäure, die Kerne so deutlich erkennen lassen, dass eine Zählung der letzteren möglich ist. Unter 107 Zellen finden sich 97 einkernige, 8 zweikernige und 2 dreikernige; das Verhältniss der Zellen zu den Kernen ist demnach = 100 : 111, ein Verhältniss, welches eine Vermehrung der Kerne der Leberzellen mit Bestimmtheit ausschliessen lässt.

Die Gallenblase ist gross, nur etwa zur Hälfte mit dunkelgrüner zäher Galle gefüllt. Die Gallengänge sind, so weit sie sich verfolgen lassen, durchgängig, die Schleimhaut gallig gefärbt; nur der Hauptast des Ramus hepaticus sinister ist an der Stelle, an welcher er in der Abscesswand verläuft, verengert, die Schleimhaut nicht mehr gallig gefärbt; weiter gegen die Wurzeln hin lässt er sich nicht verfolgen, aber ebensowenig ein in die Abscesshöhle mündendes offenes Ende nachweisen. — Die feinsten interlobulären Gallengänge sind stellenweise sichtbar und von normalem Verhalten. Beim Ueberstreichen über die Schnittfläche in der Nähe des Abscesses werden neben Detritus und mehr oder weniger degenerirten Leberzellen auch reichliche Bindesubstanzfetzen und Epithelien der Gallengänge erhalten. Die letzteren sind wohlerhalten, oft noch in grösserer Zahl aneinandergereiht; eine einzelne aus aneinanderhaftendem Epithel der feinsten interlobulären Gallengänge bestehende Platte hat an einer Stelle eine Breite von 190 Mmm., ein Umstand, der auf eine enorme Erweiterung des entsprechenden kleinsten Gallenganges schliessen lässt.

Dieser Fall von Leberabscess zeigt die grösste Analogie mit
34 dem früher beschriebenen Falle von Lebercarcinom. Die Annahme, dass die Bindegewebswucherung älteren Ursprunges sei als die Abscesse, wird mit grösster Wahrscheinlichkeit dadurch ausgeschlossen, dass sie in der Umgebung der Abscesse am Weitesten vorgeschritten war und mit der Entfernung von denselben allmälig

abnahm. Wir müssen demnach auch in diesem Falle die Wucherung des Bindegewebes und die durch Retraction desselben bewirkte granulirte Beschaffenheit der Leber für die Folge der Eiterbildung in der Leber halten. Immerhin ist in diesem Falle die schnelle Entstehung der Bindegewebswucherung, die sonst als sehr langsam sich entwickelnder chronischer Prozess aufzutreten pflegt, sehr auffallend; denn wenn wir selbst voraussetzen wollten, was mir nicht gerade wahrscheinlich erscheint, dass schon mit dem Auftreten des ersten die Phlegmone einleitenden Schüttelfrostes die Abscessbildung in der Leber begonnen habe, so müsste die Bindegewebswucherung in der verhältnissmässig kurzen Zeit von 36 Tagen zu Stande gekommen sein. Wahrscheinlich aber hatte die ganze Veränderung im Laufe von kaum 18 Tagen sich entwickelt.

Der folgende Fall liefert eine Ergänzung des eben beschriebenen, indem er über den Ausgangspunkt der Eiterbildung bei den metastatischen Abscessen der Leber Aufschluss giebt.

38 Bei einem Kranken der chirurgischen Klinik, der nach der Exstirpation eines Epithelialkrebses des äusseren Ohres an Pyæmie zu Grunde gegangen war, fanden sich ausser metastatischen Heerden in den Lungen, die noch nicht in Erweichung übergegangen waren, mehrere etwa haselnussgrosse metastatische Abscesse durch die ganze Leber zerstreut. Das zwischen den Abscessen gelegene Lebergewebe erscheint bei oberflächlicher Betrachtung ganz normal, von gleichmässig rothbrauner Färbung. Bei genauerer Besichtigung treten aber schon für das blosse Auge auf ausgedehnten Strecken der Schnittfläche sehr feine weisslichgelbe Züge hervor, welche augenscheinlich dem Verlaufe der Interlobulargefässe entsprechen. Bei der mikroskopischen Untersuchung ergiebt sich, dass das interlobuläre Gewebe, aber nur in strichweiser Wucherung, in sehr beträchtlichem Grade vermehrt und mit überaus reichlichen Kernen durchsetzt ist, die stellenweise auch zwischen die Leberzellenreihen der Peripherie der Läppchen sich erstrecken und die Leberzellen verdrängen. Diese Kerne sind aber, im Gegensatz zu denen, welche bei den bisher besprochenen Wucherungen des interlobulären Gewebes beschrieben wurden, überaus leicht zu isoliren. Durch blosses Ueberstreichen über die Schnittfläche werden ausser den Leberzellen grosse Mengen dieser Kerne erhalten; dieselben sind etwas kleiner als die Kerne der Leberzellen, die meisten rundlich, nur wenige länglich, mit Einschnürungen in der Mitte; einzelne sind noch mit Zelleninhaltsportionen umgeben. Oft sind zahlreiche Kerne

zu Gruppen zusammengehäuft und von einer deutlichen gemeinschaftlichen Contour umgeben. Gebilde von der Beschaffenheit gewöhnlicher Eiterkörperchen fehlen gänzlich. — Auf Durchschnitten erscheinen die Kerne stellenweise zu umfangreichen rundlichen oder länglichen Haufen zusammengehäuft; auch diese Haufen liegen, so weit eine genaue Bestimmung der Localität möglich ist, nirgend in den mittleren Theilen der Läppchen, sondern sämmtlich hauptsächlich im interlobulären Gewebe und greifen von diesem aus mehr oder weniger weit unter Verdrängung der Leberzellen in die Läppchen ein; stellenweise ist dadurch das Volumen der Läppchen beträchtlich vermindert. — Die Leberzellen sind etwas getrübt, enthalten viel körnigen Gallenfarbstoff, sehr wenig Fett, sind meist scharf contourirt, mit deutlichem Kern, einzelne auch in Zerfall begriffen. Unter 137 Zellen finden sich nur 16 zweikernige; das Verhältniss ist demnach = 100 : 112.

In diesem Falle hatte die Kernbildung, die sich als Vorstufe der Eiterbildung darstellt, im interlobulären Gewebe und in der Peripherie der Läppchen zwischen den Leberzellen stattgefunden. Die Leberzellen waren bei dieser Wucherung nicht activ betheiligt.

Es würde demnach in diesem Falle die eiterige Hepatitis sich wesentlich anders verhalten, als es gewöhnlich gelehrt wird; sie würde keineswegs als eine parenchymatöse Hepatitis in der neueren Bedeutung dieses Wortes, sondern vielmehr als eine interstitielle Hepatitis aufzufassen sein; und die gleiche Auffassung glaube ich überhaupt für die suppurative Hepatitis festhalten zu müssen; namentlich will ich anführen, dass ich auch nach dem Resultat der Untersuchung anderer Fälle die Ansicht, nach welcher bei Eiterbildung in der Leber die Leberzellen selbst zuerst oder überhaupt wesentlich betheiligt sein sollen, nicht theilen kann: die Veränderungen der Leberzellen, welche neben der von der Bindesubstanz ausgehenden Eiterbildung stattfinden, sind nach meiner Ansicht entweder als secundäre, von der Wucherung der Bindesubstanz abhängige zu betrachten, oder sie haben überhaupt zu der Eiterbildung gar keine directen Beziehungen. Dass auch Letzteres in einzelnen Fällen, namentlich bei metastatischen Abscessen, vorkommen kann, und dass überhaupt durch eine verschiedene Ent-

stehungsweise Verschiedenheiten in der Reihenfolge des Auftretens der Veränderungen bewirkt werden mögen, erscheint durchaus annehmbar.

III.

Die parenchymatöse Degeneration der Leber.

Die folgenden Mittheilungen beziehen sich auf einen degenerativen Vorgang in der Leber, welchem in den beiden letzten Decennien in immer zunehmendem Grade die allgemeine Aufmerksamkeit sich zugewendet hat, nämlich auf die ausgebreitete Degeneration der eigentlichen Drüsenzellen, welche in manchen Fällen unter dem klinischen Bilde des Icterus gravis verläuft, und welche in manchen Fällen zu derjenigen grob-anatomischen Veränderung der Leber führt, die man als acute gelbe Atrophie zu bezeichnen pflegt. Die zahlreichen auf diesen Gegenstand bezüglichen Fragen, welche in den letzten Jahren zur Erörterung gekommen sind, haben bisher keineswegs eine genügende Lösung gefunden, und es könnte sogar dem unbefangenen Zuschauer fast scheinen, als ob die eigentliche Fundamental-Frage, nämlich die nach den Beziehungen, welche zwischen den anatomischen Veränderungen und den klinischen Erscheinungen bestehen, gerade durch diese Discussionen und durch manche neuere Erfahrungen weiter als je von der endlichen Lösung entfernt worden sei.

Der Gegenstand ist demnach höchst verwickelter Natur, und es möchte zur Zeit auch einem Forscher, welchem ein noch weit grösseres Beobachtungsmaterial zu Gebote stände, schwerlich möglich sein, über alle in Betracht kommenden Fragen sich ein bestimmtes Urtheil zu bilden. Ueber manche Verhältnisse sind bei dem heutigen Stande der Kenntnisse nicht einmal Hypothesen möglich. Dennoch glaube ich auf Grund der Untersuchung einer ziemlich

beträchtlichen Zahl von einschlägigen Fällen und unter Beihülfe einer möglichst ausgedehnten Benutzung und Vergleichung des in der Literatur niedergelegten thatsächlichen Materials einige der schwebenden Fragen der Lösung näher bringen, andere einer Lösung durch zukünftige Forschungen zugänglicher machen zu können.

Die Affection, um welche es sich handelt, muss, so weit die anatomischen Veränderungen an und für sich in Betracht kommen, als parenchymatöse Degeneration der Leber bezeichnet werden; und dieser Name hat den Vorzug, dass bei seiner Anwendung der Boden der anatomisch nachweisbaren Thatsachen nicht verlassen wird. Insofern aber diese Veränderungen als das Resultat eines pathologischen Prozesses aufzufassen sind, ist der Vorgang nach Analogie der für entsprechende Prozesse in anderen Organen gebräuchlich gewordenen Terminologie als parenchymatöse Hepatitis zu bezeichnen; und diese letztere Bezeichnung würde den Vorzug haben, dass sie auf die Bedeutung des Prozesses und auf die mannichfachen Analogien hinweist, welche zwischen diesem Vorgange und gewissen Vorgängen in anderen Organen bestehen.

Die Bedeutung des Wortes Hepatitis, Leberentzündung, ist zu verschiedenen Zeiten und von verschiedenen Autoren sehr verschieden aufgefasst und abgegrenzt worden. Für die Mehrzahl der älteren Aerzte gehörte der wenig bestimmte Symptomencomplex, welchen man unter dem dehnbaren Begriff der Hepatitis unterbrachte, zu den häufigeren Erkrankungen; für einige aber, und besonders für diejenigen, welche schon damals bis zu einem gewissen Punkte die Berechtigung der Forderung anerkannten, dass für die einzelnen Symptomencomplexe die entsprechenden objectiv nachweisbaren anatomischen Veränderungen aufzusuchen seien, war die Hepatitis weit seltener, und diese Letzteren hielten meist nur dann das Vorhandensein einer Hepatitis für sicher constatirt, wenn Eiter im Inneren der Leber nachgewiesen werden konnte. Während demgemäss schon Boerhaave die Entzündung der Leber als eine Erkrankung bezeichnete, an die man selten denke, und die

vielleicht auch nur selten vorkomme [1]), während Friedrich Hoffmann die Leberentzündung, »wenn auch nicht zu den nicht existirenden, so doch zu den seltensten Affectionen« [2]) zählen zu müssen glaubte, belegten andere Autoren bis zur neuesten Zeit fast jede schwerere Erkrankung der Leber oder jede Symptomengruppe, die sie von einer Lebererkrankung ableiten zu können glaubten, mit dem Namen der Leberentzündung [3]). Die neueste Zeit hat von dem, was früher als Hepatitis angesehen wurde, fast nur die Bezeichnung des Leberabscesses als eiteriger Hepatitis beibehalten; aber man hat dafür manche andere Affectionen der Hepatitis zugezählt, welche zum Theil denjenigen älteren Autoren, die in Betreff der Ausdehnung des Begriffes der Entzündung strenger waren, nicht als entzündliche erschienen, zum Theil ihnen auch ganz unbekannt gewesen waren.

In neuester Zeit hat man nach Virchow's Vorgange für manche Organe eine Form der Entzündung statuirt, welche weder in der Exsudation fibrinhaltiger Flüssigkeit, noch in der Neubildung

---

1) Das seltene Vorkommen der Hepatitis erklärt Boerhaave, der iatromechanischen Theorie der Entzündung entsprechend, aus der verhältnissmässig geringen Grösse der Arteria hepatica und dem geringen Blutdruck in der Pfortader. Aphorism. § 914. — Andere Autoren führen gerade die grosse Quantität des durch zwei grosse Gefässstämme der Leber zuströmenden Blutes unter den Momenten an, aus welchen sich die überaus grosse Häufigkeit der Hepatitis erkläre.

2) De morbis hepatis ex anatomia deducendis. 19. Opera omnia. Tom. VI. Genev. 1760. pag. 235. — Uebrigens nimmt Hoffmann nicht einmal dann Leberentzündung an, wenn Abscesse sich finden. Ibid. 20.

3) Selbst wenn bei einem Kranken, bei dem man, hauptsächlich durch den Sitz und die Art des Schmerzes geleitet, eine Leberentzündung diagnosticirt hatte, bei der Obduction keine Affection der Leber, sondern etwa eine Pleuritis gefunden wurde, so hielten Manche dadurch die Richtigkeit der Diagnose für nicht beeinträchtigt, denn »satius est genera morborum a phenomenorum concursu quam a sede determinare.« Fr. Boissier de Sauvages, Nosologia methodica. Tom. I. Amstelod. 1768. pag. 501. — Auch Broussais, obwohl er gegen den Gebrauch der Praxis, ohne genügenden Grund eine Hepatitis anzunehmen, mit grösster Entschiedenheit sich ausspricht, rechnet sehr Vieles zur Leberentzündung, was nicht dahin gehört. Vgl. Histoire des phlegmasies. T. III. Edit. 3. Paris 1822. pag. 266 sq.

von Bindegewebe oder von Zellen, sondern in der Degeneration und dem Untergange der wesentlichen Gewebsbestandtheile ihr materielles Substrat findet. Auch für die Leber wurde eine solche »parenchymatöse Entzündung« angenommen. Wenn man jedoch ziemlich allgemein, und zwar ursprünglich durch Virchow's Darstellung [1]) veranlasst, die eiterige Hepatitis als die parenchymatöse Leberentzündung angesehen hat, so entspricht diess zwar ganz gut der Bedeutung, welche die älteren Autoren dem Ausdrucke »Phlegmasia parenchymatosa« beilegten, aber, wie ich schon in einem früheren Artikel angedeutet habe (S. 161), keineswegs in dem Sinne, welcher durch Virchow mit diesem Worte verbunden worden ist. Ich werde daher im Folgenden von der eiterigen Hepatitis gänzlich absehen.

Mit besserem Rechte hat man eine andere Affection der Leber als parenchymatöse Hepatitis angesprochen.

Im Jahre 1836 beschrieb R. Bright als »diffuse Entzündung der Substanz der Leber«, welche mehr den secernirenden Theil als die Bindesubstanz betreffe, eine Krankheit, bei welcher das Volumen der Leber im Allgemeinen nicht besonders vergrössert, sondern im Gegentheil nicht selten merklich verkleinert sei, bei welcher nur wenig Galle secernirt, vielmehr durch Retention der Galle im Blute Ikterus bewirkt werde, ohne dass die Leber mehr als andere Organe die gallige Färbung zeige, bei welcher ferner in Folge der Retention der Galle schwere Nervenstörungen entstehen, und bei welcher endlich eine besondere Neigung zu Hæmorrhagien sich entwickele [2]). Diese von Bright gegebene Beschreibung, so wie auch einige der mitgetheilten Fälle entsprechen ganz dem, was man jetzt acute gelbe Leberatrophie zu nennen pflegt, und selbst die Deutung der Affection als einer diffusen parenchymatösen Hepatitis entspricht vollkommen der neuesten Auffassung. Doch ist zu bemerken, dass

1) Ueber parenchymatöse Entzündung. Archiv für patholog. Anat. Bd. 4. 1852. S. 314.

2) Guy's Hospital Reports. Vol. I. 1836. pag. 604 sq.

Bright diese Affection nicht streng von der eiterigen Hepatitis trennt, und dass er vielleicht auch, wie aus der Annahme einer in verhältnissmässig sehr vielen Fällen erfolgenden Heilung der Krankheit hervorzugehen scheint, manche Fälle von Ikterus hinzurechnet, die eine andere Deutung zulassen würden.

Bright's Ansicht über die in Rede stehende Affection blieb lange Zeit unberücksichtigt. Erst Wedl [1]) erklärte wieder die gelbe Leberatrophie für eine Entzündung, und Bamberger [2]) stellte sie als acute parenchymatöse Entzündung der Leber in Parallele mit der parenchymatösen Entzündung der Nieren. In den letzten Jahren scheint diese Auffassung wenigstens in Deutschland einer allgemeinen Anerkennung sich zu erfreuen. Auch Frerichs beschreibt Fälle als acute diffuse parenchymatöse Hepatitis [3]), ohne jedoch von der früheren Annahme einer den ganzen Prozess einleitenden interstitiellen Exsudation [4]) vollständig zurückgekommen zu sein, obwohl deren Vorhandensein den Prozess nothwendig als nicht parenchymatös, sondern als interstitiell erkennen lassen würde.

Die acute gelbe Leberatrophie ist, wie Bamberger mit Recht bemerkt, eine der seltensten der in unserem Klima überhaupt vorkommenden Krankheiten und wird selbst in den grössten Spitälern oft Jahre lang nicht gesehen. Aber mit den vollkommen ausgebildeten Fällen von acuter gelber Atrophie im engeren Sinne ist auch keineswegs die Zahl der Fälle abgeschlossen, welche meiner Ansicht nach als Fälle von parenchymatöser Hepatitis bezeichnet und mit jenen Fällen zusammengefasst werden müssen.

Virchow hat schon seit längerer Zeit den Begriff der parenchymatösen Hepatitis viel weiter gefasst. In Betreff des Zustandes der Drüsen während der Schwangerschaft bemerkt er: »Das Studium der Albuminurie hat die neueren Beobachter ganz überwiegend zur Aufmerksamkeit auf die Nieren geführt, und man hat sich mehr

1) Grundzüge der pathologischen Histologie. Wien 1854. S. 297.
2) Virchow's Handbuch. VI. 1. S. 590.
3) Klinik der Leberkrankheiten. 2. Bd. 1861. S. 9.
4) Ibid. 1. Bd. 1859. S. 233 u. 239.

und mehr überzeugt, dass dieselben sehr häufig verändert sind. Allein gewiss ist die Aufmerksamkeit viel zu einseitig durch diese Organe in Anspruch genommen worden, und namentlich finde ich an der Leber mindestens eben so häufig Veränderungen und zwar gleiche Veränderungen, wie an den Nieren. Bei beiden Organen, und es ist die Frage, ob nicht auch die Milz hinzugerechnet werden muss, zeigen sich dieselben parenchymatösen Schwellungen, bedingt durch Aufnahme einer körnigen, trüben, wie es scheint, albuminösen Masse in das Innere der Drüsenzellen, wobei das Organ grösser wird, an Consistenz einbüsst und nach Lösung der Kapsel schlaffer erscheint. Manchmal tragen diese Veränderungen den entzündlichen Charakter an sich, und man kann sie geradezu als parenchymatöse Nephritis und Hepatitis bezeichnen. Anderemale ist die entzündliche Natur derselben weniger auffällig, und es mag dann genügen, von einer albuminösen Infiltration zu sprechen. In beiden Fällen scheint aber die Absonderung der Organe zu leiden, und die weitere Untersuchung wird erst herausstellen, welches den grösseren Einfluss ausübt« [1]).

Förster, der noch vor einigen Jahren Bedenken trug, die acute gelbe Leberatrophie als parenchymatöse Entzündung gelten zu lassen [2]), unterscheidet jetzt ausser der acuten parenchymatösen Hepatitis, welche der acuten Leberatrophie entspricht, noch eine chronische Form, bei welcher die Leber makroskopisch einer cirrhotischen Leber sehr ähnlich werden soll, während jede Wucherung des Bindegewebes fehlt [3]).

Zur parenchymatösen Degeneration der Leber sind unzweifelhaft ausser den Fällen von acuter gelber Atrophie noch zahlreiche Fälle zu rechnen, welche von den verschiedenen Beobachtern genauer untersucht und unter verschiedenen anderen Bezeichnungen beschrieben worden sind. Ich glaube aber ausserdem nach später mitzutheilenden Erfahrungen Grund zu der Annahme zu haben, dass

1) Gesammelte Abhandlungen. Frkfrt. 1856. S. 778.
2) Ueber acute Leberatrophie. Virchow's Archiv, Bd. 12. 1857. S. 353 ff.
3) Handbuch. 2. Aufl. S. 179 ff.

die überwiegende Mehrzahl der überhaupt vorkommenden Fälle von parenchymatöser Degeneration der Leber gänzlich übersehen wird, weil man es versäumt die Leber einer genaueren Untersuchung zu unterwerfen, und dass eine grosse Zahl anderer Fälle, in welchen die Leber schon bei oberflächlicher Betrachtung als erkrankt sich darstellt, in ihrer Bedeutung verkannt wird, weil man über die charakteristischen Eigenthümlichkeiten der parenchymatösen Degeneration nicht im Klaren ist. Besonders häufig wird die in parenchymatöser Degeneration begriffene Leber für eine gewöhnliche Fettleber gehalten, und freilich ist, obwohl, wie wir später zeigen werden, die parenchymatöse Degeneration keineswegs an das Auftreten von Fett gebunden ist, doch in der Mehrzahl der Fälle eine Vermehrung des Fettes vorhanden, und in manchen Fällen findet sich dasselbe so massenhaft, dass man wohl glauben kann, man habe eine gewöhnliche Fettleber höheren Grades vor sich. — Es erscheint daher zunächst von Wichtigkeit, die Merkmale festzustellen, an welchen die parenchymatöse Degeneration der Leber erkannt und namentlich von der einfachen Fettinfiltration unterschieden werden kann.

Die genauere Kenntniss des anatomischen Verhaltens der gewöhnlichen Fettleber datirt erst seit verhältnissmässig kurzer Zeit. Zwar hatte schon, bald nachdem man die Leberzellen überhaupt kennen gelernt hatte, Hallmann (1839) gegen Gluge gezeigt, dass bei der cirrhotischen Leber das Fett im Innern von Zellen eingeschlossen sei, und Bowman (1841) hatte erkannt, dass bei der gewöhnlichen Fettleber das gleiche Verhalten sich finde; aber erst in den letzten Jahren ist die Thatsache der ausschliesslich intracellulären Lagerung des Fettes bei der Fettleber zur allgemeinen Anerkennung gekommen. — Während aber bis vor Kurzem in jedem Falle, in welchem die Leber übermässig viel Fett enthielt, dieser Zustand promiscue mit den als annähernd synonym gebrauchten Worten »Fettleber, Fettinfiltration, Verfettung, Steatose, fettige Degeneration, Fettmetamorphose, Fettdestruction der Leber« bezeichnet wurde, ist es gegenwärtig allgemein anerkannt, dass das Vorhandensein abnorm grosser Mengen von Fett in der Leber in verschiedenen

Fällen eine sehr verschiedene Bedeutung haben kann, dass es in einem Theile der Fälle nur eine Ablagerung von im Blute vorhandenem übermässigem Fett in die Leberzellen darstellt, bei welcher die letzteren sich durchaus passiv verhalten, und, wenigstens bei den nicht excessiven Graden, so wenig in ihrer Integrität beeinträchtigt werden, dass der Zustand keinerlei auffallende functionelle Störungen im Gefolge hat und daher einen relativ gleichgültigen Befund darstellt, dass dagegen in einem anderen Theile der Fälle das Vorhandensein des Fettes den bevorstehenden Untergang der betroffenen Zellen anzeigt und damit die Function des Organs und den Fortbestand des Lebens in Frage stellt. Man hat daher in neuester Zeit auch für die Leberzellen eine Unterscheidung aufgestellt zwischen der Fettinfiltration, bei welcher die Zellen erhalten bleiben, und der fettigen Degeneration, bei welcher die Zellen zu Grunde gehen [1]). Aber freilich ist diese Unterscheidung bisher häufiger im Allgemeinen anerkannt, als im Einzelnen durchgeführt worden. Man spricht wohl vorzugsweise von fettiger Degeneration in den Fällen, in welchen Atrophie und Schwund der Leberzellen in Folge mechanischen Drucks, ferner in der nächsten Umgebung von Neubildungen, eiterigen Entzündungsheerden, bei Cirrhose u. s. w. unter Auftreten von Fett stattfindet; aber andererseits werden auch von den besseren Schriftstellern die Ausdrücke fettige Degeneration, Fettdestruction u. s. w. nicht selten angewendet, um einen abnorm grossen Fettgehalt der Leberzellen bei sonstiger relativer Integrität derselben zu bezeichnen. In sehr vielen und gerade in den wichtigsten Fällen ist man häufig über die Bedeutung des Prozesses im Unklaren, und man spricht dann von Infiltration oder von Degeneration, ohne diesen Ausdrücken die bestimmte Bedeutung beizulegen, oder man umgeht auch geflissentlich die Anwendung dieser bestimmteren Ausdrücke.

Und in der That ist die Frage, ob Infiltration oder Degenera-

1) Vgl. z. B. Frerichs, l. c. Bd. I. S. 301. — Niemeyer, Lehrbuch der spec. Pathol. u. Ther. Bd. I. Berl. 1858. S. 618. — Förster, Handbuch. 2. Aufl. S. 195. — Virchow, Cellularpathologie. 3. Aufl. Cap. 15.

tion vorliege, oft nicht mit Sicherheit zu entscheiden. Während andere zellige Gebilde, welche normaler Weise kein Fett enthalten, und bei welchen eine Fettinfiltration nicht vorkommt, sofort für in Degeneration begriffen erklärt werden können, sobald Fett in grösserer Menge in denselben sich findet, unterliegt gerade bei der Leber der Nachweis der Degeneration grossen Schwierigkeiten.

Indessen glaube ich auf Grund einer grösseren Zahl von Erfahrungen einige Momente namhaft machen zu können, deren Berücksichtigung wenigstens für die Mehrzahl der Fälle nach dem Resultat einer genaueren anatomischen Untersuchung die Entscheidung treffen lässt.

1. Die Grösse der Fetttropfen giebt oft ein sehr brauchbares Kriterium. Bei der Fettinfiltration sind im Allgemeinen die grossen und mittelgrossen Fetttropfen vorherrschend, bei der fettigen Degeneration die kleinen bis zu den feinsten Fettkörnchen [1]). Dabei ist aber zu berücksichtigen, dass die Fettinfiltration gewöhnlich mit der Ablagerung feiner Fetttropfen beginnt [2]), und dass eine mässige Ablagerung dieser Art oft unter physiologischen Verhältnissen besteht, dass aber andererseits die Degeneration eine Leber betreffen kann, welche schon vorher in Folge von Infiltration grosse Fetttropfen enthielt, und dass endlich auch bei der fettigen Degeneration zuweilen durch Confluiren der kleinen Fetttropfen später grössere gebildet werden [3]). In vielen Fällen aber ist die Grösse der Fetttropfen entscheidend. Findet man Leberzellen, deren Contouren noch erhalten sind, mit grossen Fetttropfen gefüllt, so ist kein Grund vorhanden, an eine acute Degeneration zu denken;

1) Als grosse Fetttropfen würden etwa solche zu bezeichnen sein, deren Grösse die eines rothen Blutkörperchens sehr beträchtlich übersteigt, als kleine und feine diejenigen, welche bei etwa 300facher Vergrösserung noch mit Leichtigkeit als Kreise gesehen werden können, als feinste Fettkörnchen diejenigen, welche erst bei noch stärkerer Vergrösserung deutlich als Kreise erscheinen.

2) Vgl. Frerichs, Bd. I. S. 289.

3) Der Annahme von Förster (l. c. S. 195), dass bei der Degeneration ein Zusammenfliessen der Fettkörnchen überhaupt nicht vorkomme, kann ich nicht ganz beipflichten; gewiss aber gehört ein solches Confluiren bei der fettigen Degeneration zu den Seltenheiten, während es bei der Infiltration die Regel ist.

findet man andererseits unter Verhältnissen, welche eine plötzlich entstandene, sehr hochgradige Fettinfiltration nicht voraussetzen lassen, die Leberzellen mit kleinen Fetttropfen und feinsten Fettkörnchen so dicht gefüllt, dass der Kern nicht mehr zu erkennen ist, so kann man diesen Zustand mit Wahrscheinlichkeit als fettige Degeneration deuten, selbst wenn die Contouren der Zellen noch scharf markirt sind (Fig. 16, Taf. III).

2. Die Regionen der Leberläppchen, in welchen die fetthaltigen Zellen sich finden, sind für die Entscheidung von Wichtigkeit. Für die Fettinfiltration scheint ausnahmslos die Regel zu gelten, dass die in den peripherischen Schichten der Läppchen gelegenen Zellen vorzugsweise fetthaltig sind. Bei den weniger hohen Graden der Fettinfiltration zeigt daher häufig die Schnittfläche der Leber einen so scharfen Unterschied in der Färbung der Centra und der Peripherie der Läppchen, dass man nach dem Vorgange von Handfield Jones [1]) diese Form der Fettleber als eine besondere Form der Muscatnussleber aufgeführt hat. — Bei der fettigen Degeneration sind zuweilen auch gerade die Zellen der Peripherie der Läppchen vorzugsweise fetthaltig, und zwar, wie es scheint, nicht allein in solchen Fällen, in welchen vor dem Beginn der fettigen Degeneration schon ein gewisser Grad von Fettinfiltration bestanden hatte; häufig aber ist ein Unterschied in dem Fettgehalt der verschiedenen Regionen der Läppchen nicht vorhanden, vielmehr ist der Gegensatz zwischen dem Centrum und der Peripherie der Läppchen so sehr verwischt, dass die Schnittfläche oft keine Andeutung von Läppchenzeichnung mehr wahrnehmen lässt. Zuweilen sind einzelne Stellen der Leber durch grösseren Fettgehalt vor anderen ausgezeichnet; aber dieser grössere Fettgehalt betrifft Theile eines einzelnen Läppchens, oder auch gleichmässig mehrere und selbst zahlreiche Läppchen, ohne dass das Verhalten der Peripherie der Läppchen ein anderes wäre wie das des Cen-

1) Some observations on a variety of nutmeg-liver. Lond. med. Gazette. N. S. Vol. IV. 1847. pag. 387.

trum. In seltenen Fällen endlich sind die Centra der Läppchen mehr fetthaltig als die Peripherie.

3. Das Verhalten der Bindesubstanz der Leberläppchen giebt in manchen Fällen einen Anhaltspunkt für die Beurtheilung. In vielen Fällen von parenchymatöser Degeneration nimmt die Bindesubstanz der Läppchen (Leberzellenschläuche und Capillaren) an der Degeneration Theil. Doch ist dabei zu bemerken, dass es zuweilen sehr schwer ist, zu unterscheiden, ob die Fettkörnchen, mit welchen die Bindesubstanz durchsetzt ist, dieser selbst angehören, oder ob sie nur fettigen Detritus darstellen, welcher der Bindesubstanz anhaftet.

4. Der einzige absolut sichere Beweis für die degenerative Bedeutung eines übermässigen Fettgehaltes der Leberzellen wird geliefert durch den Nachweis des Unterganges der Zellen; und in allen Fällen, in welchen dieser Nachweis nicht geliefert werden kann, sind über die Bedeutung der Veränderungen noch Zweifel möglich, wenn auch freilich sehr oft durch anderweitige Umstände die Deutung zu dem höchsten Grade der Wahrscheinlichkeit gebracht werden kann. Der Nachweis des Unterganges der Leberzellen unter Auftreten von Fett in denselben ist keineswegs so schwierig, wie man gewöhnlich anzunehmen scheint. Zwar finden sich auch bei Fettinfiltration in jedem mikroskopischen Object mehr oder weniger zahlreiche Fetttropfen, welche nicht mehr von Zellencontouren umgeben sind, und bei der geringen Resistenz der Zellen ist dieses Verhalten leicht erklärlich; aber bei einigermassen vorsichtiger Präparation, namentlich bei Vermeidung jeder Compression des Objects, bilden die freien Fetttropfen immer die Minderzahl, und die überwiegende Mehrzahl zeigt sich in Zellen eingeschlossen. Finden sich aber im Gegentheil nach vorsichtiger Präparation in den dem Leberparenchym entnommenen Objecten nur freie Fetttropfen, entweder ganz zerstreut, oder auch noch zu Gruppen zusammengehäuft, dagegen gar keine in Zellen eingeschlossene und überhaupt keine deutlich contourirten Zellen, so kann man mit voller Sicherheit schliessen, dass eine Degeneration vorliegt, die

bereits zu vollständiger Zerstörung der Zellen geführt hat. — In vielen Fällen findet man freie Fetttropfen in auffallend grosser Menge, während gleichzeitig auch noch deutlich contourirte Zellen mit eingeschlossenen Fetttropfen vorhanden sind, und dann entsteht die Frage, wie weit die Zerstörung der Zellen, auf welcher das Freiwerden der Fetttropfen beruht, als das Resultat der Zubereitung des Objectes, und wie weit sie als präexistirend zu betrachten sei. Die Entscheidung dieser Frage kann in einzelnen Fällen sowohl von der relativen Zahl der noch vorhandenen Zellen, als auch von der individuellen Erfahrung des Beobachters abhangen. In den meisten Fällen aber, und namentlich dann, wenn es sich um kleine Fetttropfen handelt, hat diese Entscheidung gar keine Schwierigkeit. Wenn nämlich Degeneration und Zerstörung der Zellen vorliegt, so lässt sich meist sofort aus der Art der Zusammenhäufung der Fetttropfen erkennen, dass dieselben nicht etwa erst in Folge der Präparation frei geworden sind; sie bilden dann nämlich zum Theil Gruppen von der Grösse und annähernd auch von der Configuration der noch erhaltenen und mit kleinen und feinsten Fetttropfen gefüllten Zellen, aber diese Haufen lassen keine äusseren Contouren erkennen, und manche sind schon mehr oder weniger zerbröckelt, oder im Begriff, zu Detritus zu zerfallen (Fig. 13, Taf. III); neben diesen »Körnchenhaufen« findet sich gewöhnlich mehr oder weniger reichlich zerstreuter fettiger Detritus [1]).

---

1) Eine Frage, die von entscheidender Bedeutung scheinen könnte, will ich wenigstens kurz berühren. Wenn man bei der Obduction die Leberzellen zum Theil oder auch vollständig zerstört findet, so ist dadurch, namentlich wenn längere Zeit nach dem Tode vergangen ist, keineswegs bewiesen, dass schon während des Lebens eine Zerstörung der Zellen stattgefunden habe; und man hat wirklich wiederholt die Zerstörung der Zellen bei der acuten gelben Leberatrophie für eine Leichenerscheinung ausgeben wollen. Ich habe daher der Untersuchung der Veränderungen, welche normale und pathologische Leberzellen nach dem Tode erleiden, besondere Aufmerksamkeit zugewendet. Das Resultat der Erfahrungen, die ich zum Theil bei Gelegenheit der einzelnen zu beschreibenden Fälle noch speciell mittheilen werde, war die Ueberzeugung, dass, so lange nicht wirkliche Fäulniss eingetreten ist, die durch Entwickelung riechender Gase und durch das Vorhandensein von Vibrionen sich kundgiebt, die cadaverösen Veränderungen nur von untergeordneter Bedeutung sind. Zwar kommt

Ausser den besprochenen, aus dem histologischen Verhalten entnommenen Kriterien würden noch manche andere aufzuführen sein, welche, wenn sie auch für sich allein nicht die Entscheidung zu geben vermögen, doch namentlich für die Beurtheilung derjenigen Fälle, welche noch nicht bis zum Zerfall der Leberzellen gediehen sind, oder bei welchen der schon erfolgte Zerfall aus irgend einer Ursache nicht direct nachgewiesen werden kann, von Bedeutung sind. Die dem makroskopischen Verhalten der Leber zu entnehmenden Momente werden demnächst erörtert werden. Unter den übrigen Kriterien würden als die wichtigsten die Störung oder Aufhebung der Function der Leber und deren nähere oder entferntere Folgen, ferner das anatomische Verhalten mehrerer anderer Organe anzuführen sein. Da aber die Bedeutung dieser Verhältnisse erst aus später folgenden Erörterungen sich ergiebt, so lassen wir dieselben vorläufig unberücksichtigt.

Nicht in allen Fällen ist die in parenchymatöser Degeneration begriffene Leber besonders reich an Fett; vielmehr giebt es Fälle von unzweifelhafter parenchymatöser Degeneration, bei welchen der Fettgehalt des Organs gar nicht auffallend die Norm übersteigt. Dabei sind die noch erhaltenen Zellen stark getrübt durch eine feinkörnige Masse, die durch Zusatz von Essigsäure bald mehr, bald weniger, zuweilen fast gar nicht aufgehellt wird; häufig ist zugleich stark gallige Färbung der Zellen, oder auch mehr oder weniger reichliche Ablagerung von körnigem Gallenfarbstoff in denselben vorhanden; der Zellenkern ist in manchen Zellen undeutlich, in manchen gar nicht mehr zu erkennen, und zuweilen bemerkt man auch in solchen Zellen, welche nur wenig getrübt sind, oder bei denen durch Zusatz von Essigsäure die Trübung aufgehellt worden ist, keine Spur eines Kerns; in anderen Zellen sind da-

es häufig vor, dass in einer Leber, in welcher die Leberzellen in membranlose Detritushaufen umgewandelt sind, aber ihre Configuration annähernd noch erhalten haben, bei längerem Liegen auch vor Beginn der eigentlichen Fäulniss diese Haufen zu formlosem und annähernd gleichmässig vertheiltem Detritus auseinanderfallen; Zellen aber, die deutlich contourirt sind, behalten ihre Conturen bis zum Beginn der Fäulniss und oft noch weit darüber hinaus.

gegen die Kerne noch deutlich sichtbar. Man könnte vermuthen, dass dieser Befund in allen Fällen, wie es in einzelnen unzweifelhaft der Fall ist, einem früheren Stadium der Degeneration, welches dem Auftreten des Fettes vorherginge, dem Stadium der »trüben Schwellung« (Virchow) entspräche, wenn nicht dieses Fehlen grösserer Mengen von Fett auch in solchen Lebern beobachtet würde, bei welchen die Zellen schon zum grössten Theil vollständig zerfallen sind (Fig. 11 u. 12, Taf. III). Wir sind daher genöthigt, anatomisch zwei Formen der parenchymatösen Degeneration der Leber zu unterscheiden: eine Form, bei welcher die Degeneration unter dem Auftreten grosser Mengen von Fett erfolgt, auf die daher die Bezeichnung als fettige Degeneration Anwendung finden kann, und eine andere, bei welcher die Degeneration der Leberzellen ohne reichliche Fettentwickelung stattfindet, die wir im Gegensatz zu der fettigen Degeneration als die einfache Degeneration bezeichnen können.

Die Frage, ob diese vom anatomischen Standpunkte aus zu unterscheidenden Formen der Degeneration als wesentlich verschiedene Prozesse aufzufassen seien, oder ob sie nur verschiedene Modificationen eines im Wesentlichen gleichartigen Vorganges darstellen, ist von der grössten Wichtigkeit.

Es kann kaum einem Zweifel unterliegen, dass in den Fällen von übermässig grossem Fettgehalt, bei welchen in dem aus dem Zerfall der Zellen hervorgegangenen fast ausschliesslich fettigen Detritus gerade die grossen Fetttropfen sehr zahlreich sich finden (s. Fig. 9, Taf. III), diese letzteren zu dem Vorgange der Degeneration nicht in directer Beziehung stehen, dass es sich vielmehr nur um eine auf individuellen Verhältnissen beruhende Modification des anatomischen Befundes handelt. Wir finden nämlich dieses letztere Verhalten vorzugsweise und vielleicht ausschliesslich bei solchen Individuen, bei welchen anderweitige Umstände dafür sprechen, dass schon vor Beginn der degenerativen Lebererkrankung ein übermässiger Fettgehalt der Leberzellen vorhanden gewesen sei. Wir müssen daher in Bezug auf die extremen Fälle, bei welchen

reichlich grosse Fetttropfen sich finden, Rokitansky beistimmen, wenn er meint, dass die überwiegende Menge des Fettes im mikroskopischen Befunde als eine Modification zu betrachten sei, »die unzweifelhaft in einem präexistenten abnormen Fettgehalt der Leberzellen begründet ist« [1]). Es handelt sich dabei um das Auftreten der parenchymatösen Degeneration in einer Leber, in welcher vorher schon mehr oder weniger hochgradige Fettinfiltration bestanden hat.

Anders aber verhält es sich mit den Fällen, in welchen auch Fett in reichlicher Menge, aber hauptsächlich in der Form kleiner und feinster Fetttropfen vorhanden ist (Fig. 13, Taf. III), während grosse Fetttropfen nur spärlich sich finden oder selbst ganz fehlen. Zwar scheint im Allgemeinen auch in solchen Fällen der Fettgehalt beträchtlicher bei wohlgenährten, als bei mageren Individuen zu sein; aber es kommt auch die ausgesprochenste fettige Degeneration bei Individuen vor, bei welchen weder im übrigen Körper besonders reichliche Mengen von Fett gefunden werden, noch auch anderweitige Verhältnisse bestehen, welche es wahrscheinlich erscheinen liessen, dass schon vor dem Eintritt der parenchymatösen Degeneration die Leber besonders fettreich gewesen sei. Wir müssen daher für diese Fälle annehmen, dass das Auftreten grösserer Mengen von Fett an den degenerativen Vorgang gebunden sei. Ob dabei das Fett innerhalb der degenerirenden Zellen aus der präexistirenden Zellensubstanz und aus dem zugeführten gewöhnlichen Ernährungsmaterial erst durch eine chemische Umwandlung gebildet werde, oder ob es schon fertig gebildet den Zellen zugeführt und nur einfach in dieselben deponirt werde, ist eine Frage, zu deren endgültiger Entscheidung auch jetzt die bisher bekannten Thatsachen bei Weitem nicht ausreichen. Im Allgemeinen wird man, während man bei der Fettinfiltration vorzugsweise eine einfache Ablagerung des Fettes voraussetzt, bei der fettigen Degeneration mehr an eine chemische Bildung des Fettes aus anderen Substanzen zu denken geneigt sein.

---

1) l. c. 3. Aufl. 3. Bd. S. 271.

Demnach lässt sich, wenn auch zugegeben werden muss, dass der frühere Fettgehalt der Leber und vielleicht auch des übrigen Körpers bis zu einem gewissen Punkte für die Menge des bei der Degeneration auftretenden Fettes von bestimmendem Einfluss ist, doch nicht verkennen, dass die Form der Degeneration keineswegs ausschliesslich von diesen individuellen Verhältnissen abhängig ist. Welche anderweitigen Umstände aber für den Grad des Fettgehaltes entscheidend seien, ist bisher durchaus unklar. Wenn ich nichtsdestoweniger mit Bestimmtheit annehmen zu müssen glaube, dass die beiden anatomisch verschiedenen Formen der Degeneration der Leberzellen, nämlich die fettige und die einfache Degeneration, durchaus nicht etwa wesentlich verschiedene Prozesse, sondern nur unwesentliche Modificationen des gleichen Vorganges darstellen; so stützt sich diese Ansicht auf die Erfahrung, dass die beiden genannten Formen überaus häufig neben einander in der gleichen Leber sich finden. Bei den Fällen von exquisiter fettiger Degeneration findet man gewöhnlich neben den reichlich mit Fett gefüllten Leberzellen einzelne andere, welche wenig oder gar kein Fett enthalten, sondern nur stark getrübt sind; und in den Fällen von vorwiegend einfacher Degeneration findet man fast immer einzelne und zuweilen selbst ziemlich zahlreiche fetthaltige Zellen, oder auch vollständig ausgebildete Fettkörnchenzellen und Fettkörnchenhaufen. Zuweilen finden sich beide Formen der Degeneration neben einander, annähernd gleichmässig auf die verschiedenen Zellen vertheilt (Fig. 14 und 15, Taf. III).

Robin, welcher 5 Lebern von Kranken, die an perniciösem Ikterus gestorben waren, mikroskopisch untersuchte und genau beschrieb [1]), constatirte in allen den Zerfall der Leberzellen; ausser dem Detritus der Zellen fand er aber eine Masse, die er für neugebildetes junges Bindegewebe hält. Andere Autoren haben in ähnlicher Weise an Stelle der untergegangenen Leberzellen neuge-

1) Sur l'état anatomo-pathologique des éléments du foie dans l'ictère grave. Gazette méd. de Paris. 1857. Nr. 28, 31.

bildetes Bindegewebe zu finden geglaubt, zuweilen auch das interlobuläre Bindegewebe vermehrt gefunden; und man hat aus dergleichen Beobachtungen schliessen wollen, dass ausser dem Zerfall der Leberzellen auch eine Wucherung des Bindegewebes einen wesentlichen Antheil an dem ganzen Vorgange habe. — Ich habe schon bei einer anderen Gelegenheit (S. 110) angeführt, dass es sehr schwer ist, Veränderungen in der Menge des interlobulären Bindegewebes, solange es sich nicht um beträchtliche Wucherungen handelt, zu beurtheilen; die gleichen, wenn nicht noch grössere Schwierigkeiten hat aber die Beurtheilung der Menge der Bindesubstanz der Läppchen. Ausserdem hat schon Wedl [1]) darauf aufmerksam gemacht, dass nach erfolgtem Zerfall der Leberzellen die »Capsula Glissonii« deutlicher hervortrete. — Ich muss gestehen, dass ich aus der Beschreibung, welche Robin von der betreffenden Substanz giebt, nicht die Ueberzeugung habe gewinnen können, dass in seinen Fällen wirklich eine Neubildung von Bindegewebe oder eine Vermehrung der Bindesubstanz der Läppchen stattgefunden habe; vielmehr halte ich es für wahrscheinlich, dass nur die normaler Weise vorhandene Bindesubstanz der Läppchen an Präparaten, aus welchen der Detritus der Zellen entfernt worden war, auffallend deutlich hervorgetreten sei. Diese Bindesubstanz war der Beschreibung zufolge wahrscheinlich in fettiger Degeneration begriffen. — Uebrigens giebt es wirklich Fälle von parenchymatöser Degeneration der Leber, bei welchen ausser dem Zerfall der Leberzellen eine Vermehrung des interlobulären Bindegewebes vorhanden ist, die zuweilen auch mehr oder weniger auf die Läppchen übergegriffen hat; ich habe selbst einen derartigen Fall beschrieben und bei dieser Gelegenheit mehrere ähnliche Fälle angeführt, die von Mettenheimer, Fritz, Klob und Frerichs beschrieben worden sind (s. S. 68). In allen diesen Fällen aber halte ich die Vermehrung des interlobulären Bindegewebes nicht etwa für eine Theilerscheinung der parenchymatösen Degeneration, sondern für eine

1) Grundzüge der pathol. Histologie. S. 297.

Complication, die schon bestanden hatte, bevor die parenchymatöse Degeneration erfolgt war: es handelte sich um das Auftreten der parenchymatösen Degeneration in einer Leber, in welcher vorher schon ein gewisser Grad von Cirrhose vorhanden war. Ich selbst habe in keinem der später zu beschreibenden genau untersuchten Fälle eine Vermehrung des interlobulären Gewebes oder der Bindesubstanz der Läppchen constatiren können, die als Theilerscheinung des degenerativen Vorganges aufzufassen wäre. Eine solche Vermehrung der Bindesubstanz ist daher gewiss so selten, dass ich sie nicht als nothwendig zum Wesen des Prozesses gehörig betrachten, sondern sie, wo sie vorkommt, nur als eine mehr oder weniger zufällige Complication ansehen kann. Die von einzelnen Autoren, gewöhnlich auf die Untersuchung eines einzelnen Falles hin, ausgesprochene Ansicht, dass die acute gelbe Leberatrophie in mancher Beziehung mit der Cirrhose übereinstimme, halte ich daher für gänzlich unhaltbar. — Doch will ich nicht durchaus in Abrede stellen, dass in den seltenen günstig verlaufenden Fällen von parenchymatöser Degeneration eine durch partiellen Untergang der Zellen gesetzte Lücke möglicherweise durch Bindegewebe ausgefüllt werden könne; dergleichen Fälle sind weder von mir, noch von Andern bisher jemals anatomisch untersucht worden, und nur die früher angeführte Beobachtung von Klob könnte möglicherweise auf das Vorkommen eines solchen Vorganges hindeuten.

Die Diagnose der parenchymatösen Degeneration der Leber kann bei der anatomischen Untersuchung nur auf mikroskopischem Wege und, wie wir gesehen haben, nur, wenn bereits Zerfall der Zellen nachzuweisen ist, mit unzweifelhafter Sicherheit gemacht werden. Die vorgeschrittene Degeneration giebt sich aber meistens auch in dem makroskopischen Verhalten der Leber so deutlich kund, dass man schon vor der mikroskopischen Untersuchung das Resultat derselben wenigstens mit grosser Wahrscheinlichkeit voraussagen kann.

Die Merkmale, welche die vorgeschrittene Degeneration auch ohne mikroskopische Untersuchung erkennen lassen, beziehen sich

vorzugsweise auf die Form, die Consistenz, die Farbe und den Blutgehalt des Organs. — Das Volumen der Leber ist oft vermindert, allein, wie wir später zeigen werden, keineswegs in allen Fällen; fast in allen Fällen aber ist die Form in der Weise verändert, dass der Dickendurchmesser sehr gering ist im Verhältniss zum Breitendurchmesser; das ganze Organ ist auffallend platt. — Die Consistenz ist, wenn nicht etwa eine Complication mit Cirrhose vorhanden ist, immer vermindert; die Leber ist weich, lässt sich leicht biegen, nimmt Eindrücke und andere Formveränderungen sehr leicht an; die Schnittfläche ist glatt, weich, wie fettig, die Messerklinge erhält beim Einschneiden oft einen mehr oder weniger starken Fettbeschlag; beim Ueberstreichen über die Schnittfläche wird auffallend viel schmierige, rahmige Masse abgeschabt; der Finger dringt bei leichtem Druck tief in das morsche Gewebe ein, Stücke können mit Leichtigkeit zerquetscht werden; dabei aber findet sich in vielen Fällen eine gewisse Zähigkeit, welche dem Zerreissen einen in Betracht des übrigen Verhaltens unerwarteten Widerstand entgegensetzt. — Die Farbe der Oberfläche oder des Durchschnitts ist an sich nur wenig charakteristisch; je nach dem grösseren oder geringeren Gehalt an Fett und an Gallenfarbstoff ist sie gelb, orange, roth oder rothbraun, häufig mit mehr oder weniger Beimischung von Grau und von Grün, und diese verschiedenen Färbungen finden sich oft neben einander in verschiedenen Theilen der gleichen Leber. Sehr bezeichnend aber ist die Gleichförmigkeit der Färbung der einzelnen Theile der Schnittfläche; während die Oberfläche oft noch stellenweise mehr oder weniger deutlich die acinöse Zeichnung erkennen lässt, sind davon auf der Schnittfläche kaum Andeutungen zu sehen; die letztere ist vielmehr meist von einer durchaus homogenen Beschaffenheit, die nur wenig durch die meist auffallend engen und wenig mit Blut gefüllten Gefässlumina gestört wird; nur selten sind die Centra der Läppchen noch durch einen rothen oder leicht grünlichen Punkt oder die peripherischen Theile durch einen mehr gelblichen Saum markirt. Oft sind aber die verschiedenen Stellen der Leber von verschiedener Farbe und Consistenz. Kleinere ocher-

gelbe Stellen, die in dem sonst gelbrothen bis bräunlichen Gewebe sich finden, sind gewöhnlich, so weit ihre Färbung nicht etwa auf zufälliger stärkerer Imbibition von einem benachbarten Gallengange aus beruht, besonders weich und zeigen die Zellen im höchsten Grade des Zerfalls. Häufig finden sich aber auch circumscripte festere Knoten von mehr blasser Färbung, die über die Schnittfläche oder selbst über die Oberfläche leicht prominiren; bei oberflächlicher Betrachtung können gerade diese von dem übrigen Gewebe sich scharf abgrenzenden Knoten für etwas besonders Abnormes gehalten werden und namentlich an metastatische Entzündungsheerde oder selbst an Krebsknoten erinnern; die genauere Untersuchung zeigt, dass diese Stellen solche sind, an welchen die Zellen erst sehr geringe oder auch gar keine Veränderungen erlitten haben; es sind die Theile der Leber, die bei der allgemeinen Zerstörung noch erhalten blieben. — Der Blutgehalt endlich ist bei vorgeschrittener Degeneration immer auffallend gering. — Wenn aber auch aus diesen Merkmalen schon mit Wahrscheinlichkeit auf parenchymatöse Degeneration geschlossen werden kann, so sind dieselben selbstverständlich doch nur geeignet, zu einer besonders sorgfältigen mikroskopischen Untersuchung, von welcher allein die definitive Entscheidung abhängt, aufzufordern. — Einige Abweichungen von dem beschriebenen Verhalten, die zuweilen vorkommen, erklären sich zum Theil aus individuellen Verhältnissen.

Ich werde zunächst eine Reihe von Fällen mittheilen, in welchen durch die mikroskopische Untersuchung der Zerfall der Leberzellen nachgewiesen und dadurch die Deutung des Befundes über jeden Zweifel erhoben werden konnte.

Ein Fall von parenchymatöser Degeneration der Leber mit rapidem Verlauf, bei welchem unter schweren »cholæmischen« Erscheinungen der Tod erfolgt war, wurde mir durch die Güte des Herrn Dr. Wern in Haigerloch (Hohenzollern) zur anatomischen Untersuchung übergeben. Die Erzählung des Krankheitsver-

laufs und den Obductionsbericht theile ich nach den Notizen mit, welche mir Herr Dr. Wern zugehen liess.

Ein kräftiger Mann von 37 Jahren, Braumeister, der von jeher viel Spirituosen, namentlich auch gewohnheitsmässig grosse Quantitäten von Branntwein zu sich genommen, auch schon früher wiederholt an Anfällen von Delirien, welche als Delirium potatorum gedeutet wurden, gelitten hatte, der aber im Uebrigen immer gesund gewesen war, erkrankte nach einem besonders schweren Excess im Trinken plötzlich in der Nacht vom 19. zum 20. Februar 1863 an einem heftigen Anfall von Kardialgie mit Erbrechen einer reichlichen zähen farblosen Flüssigkeit; gleichzeitig stellte sich grosse Kurzathmigkeit ein, und bald traten auch Delirien auf von ähnlichem Charakter wie diejenigen, welche früher wiederholt vorhanden gewesen waren. Auf Inhalationen von Chloroform, die auch schon bei den früheren Anfällen gute Dienste geleistet hatten, verschwanden die Delirien und die Kurzathmigkeit; bei der Anwendung von Pulv. aërophor. mit Opium hörten auch die kardialgischen Schmerzen und das Erbrechen auf. Vier Tage nach dem Auftreten der beschriebenen Erscheinungen befand sich der Kranke ganz wohl und hielt sich für vollständig gesund; es wurde schon damals eine gelbliche Färbung der Conjunctiva bemerkt, auf dieselbe aber kein Gewicht gelegt, weil auch in gesunden Tagen die Conjunctiva eine Andeutung von gelblicher Färbung gezeigt hatte, und weil auf der äusseren Haut jede Spur von Ikterus fehlte. Am folgenden Tage war ein ziemlich hochgradiger über die ganze Haut verbreiteter Ikterus vorhanden; die Untersuchung der Lebergegend durch Percussion, die an diesem Tage zum ersten Mal vorgenommen wurde, ergab eine beträchtliche Vergrösserung der Leber, so dass der untere Rand derselben bis zur Höhe des Nabels reichte. An diesem Tage trat auch wieder Erbrechen reichlicher wasserheller Flüssigkeit auf. Stuhlgang war seit mehreren Tagen nicht erfolgt; Tinct. Rhei aquosa und Klystiere hatten keinen Erfolg. Der Kranke war dabei vollständig bei Besinnung, wandte aber wegen heftiger Athembeschwerden Chloroform an und wurde dadurch von Zeit zu Zeit in einen leicht somnolenten Zustand versetzt. Am 6. Tage hatte der Ikterus noch zugenommen; im Uebrigen der gleiche Zustand. Als in der folgenden Nacht um 2 Uhr der Arzt auf der Heimkehr von einem entfernteren Krankenbesuch durch den Wohnort des Kranken kam und ihn besuchte, fand er den Zustand sehr verändert: nach Mittag war, während der Kranke bis dahin bei vollem Bewusstsein gewesen war, aber im Laufe des Tages weder Speise noch Trank zu sich genommen, auch kein Chloroform inhalirt hatte, plötzlich heftiges Delirium eingetreten, in welchem er verschiedenartige Gestalten sah und nicht im Bette zurückgehalten werden konnte; liess man ihn nicht gewähren, so erfolgten maniakalische Ausbrüche. Während der Nacht fand ihn der Arzt

im Zimmer, die Kleider bald an-, bald wieder abziehend, immer fortwollend, nicht an das Bett zu bannen, die Augen weit geöffnet und gelb hervorglotzend. Auf starkes Anrufen starrte er den Anrufenden an, erkannte ihn aber augenscheinlich nicht. Er nahm ein Kleidungsstück, packte es in's Bett, im Wahn es sei sein Kind; dann wollte er wieder plötzlich zur Thüre hinaus. Die Pulsfrequenz betrug etwa 140 Schläge in der Minute. Am Morgen des 7. Tages war vollständiges Koma eingetreten mit stertorösem Athmen, äusserst frequentem, nicht zählbarem Pulse; dabei die Haut von dunkel-ikterischer Färbung. Unter den Erscheinungen des Lungenoedems erfolgte gegen Mittag der Tod.

Bei der Obduction keine Fäulnisserscheinungen, die Hautdecken ohne eine Spur von Oedem. Die rechte Lunge ringsum angewachsen, eine wenig ausgedehnte Stelle im Zustande der grauen Hepatisation. Die linke Lunge von normalem Verhalten. Im Herzbeutel etwa 10 Unzen einer klaren serösen Flüssigkeit, zwischen Herz und Herzbeutel mehrere bindegewebige Adhäsionen; das Herz etwas vergrössert, von fester Consistenz, die Klappen normal. — In der Bauchhöhle keine Flüssigkeit. Die Milz etwas vergrössert, weich, zerreisslich. Die Leber beträchtlich kleiner, als nach der 2 Tage vor dem Tode vorgenommenen Untersuchung zu erwarten gewesen wäre; in der Gallenblase wenig zähflüssige Galle. — In den übrigen Organen des Unterleibs keine sichtliche Abweichung von der Norm. Nirgend finden sich Hæmorrhagien. Die Schädelhöhle wurde nicht geöffnet.

Die Leber wurde sorgfältig mit Wasser abgespült und wohlverpackt mit der Post nach Tübingen geschickt.

Als ich die Leber zur Untersuchung erhielt, zeigte dieselbe noch keine Spur von Fäulniss; der Geruch erinnerte an den Geruch von frischgebackenem Brot. Auch nachdem die Leber nach geschehener genauer Untersuchung noch mehrere Tage an einem kühlen Orte aufbewahrt worden war, zeigten sich noch keine Fäulnisserscheinungen.

Die Leber ist in der Flächenausdehnung vergrössert bei verhältnissmässig geringer Dicke, besonders des linken Lappens. Das Gewicht beträgt (nach wiederholtem Abspülen mit Wasser und Entleerung der Gallenblase) 1520 Grms., die Breite 12 Zoll, davon $6\frac{1}{2}$" auf den rechten Lappen, die Höhe rechts $8\frac{1}{2}$", links 6", die grösste Dicke rechts $2\frac{1}{4}$", links 1". An der Oberfläche schwache Andeutung eines Schnürstreifens, in der Nähe des Lig. suspensorium Verdickung des Peritonæalüberzuges. Die Oberfläche von gelbrother Farbe, die Läppchenzeichnung schwach angedeutet; die Schnittfläche intensiv und gleichmässig orangefarben, die Läppchen gar nicht von einander abgegrenzt; auf der Schnittfläche entleert sich kein Blut, die grösseren durchschnittenen Gefässe enthalten nur spärliche blassrothe Flüssigkeit. Die Consistenz weich, teigig, aber dabei doch zäh. Die innere Fläche der Gallenblase stark gallig gefärbt. Die Pfortader und ihre Aeste, die

Gallengänge und die Wurzeln derselben, so weit sie sich verfolgen lassen, durchgängig.

Bei der mikroskopischen Untersuchung fand sich in unzähligen Präparaten, die von mir selbst, von den klinischen Assistenten und von meinen Schülern den verschiedensten Stellen der Leber entnommen wurden, nirgend auch nur eine einzige Leberzelle. Die durch Ueberstreichen über die Schnittfläche oder durch Zerzupfen enthaltenen Objecte bestehen hauptsächlich aus Fetttropfen, die als grosse, mittelgrosse, kleine bis herab zu den feinsten Fettkörnchen sich finden. Nirgend sind die Fetttropfen von einer Zellenmembran umgeben oder auch nur in einer Weise gruppirt, welche an die Entstehung im Innern von Zellen erinnern würde. Ausserdem finden sich nadelförmige Krystalle, sowohl vereinzelt, als auch grossentheils zu kugeligen Gruppen radiär geordnet. In einem einzelnen Präparat wird ein sehr schön ausgebildetes garbenähnliches Bündel gefunden (s. Fig. 9, Taf. III), ausserdem viele ähnliche, aber beträchtlich kleinere Krystallgruppen.

Auf Durchschnitten zeigt sich die Bindesubstanz der Läppchen mit Einschluss der Gefässe in hochgradiger fettiger Degeneration begriffen (Fig. 10, Taf. III); auch das spärliche interlobuläre Bindegewebe ist fettig degenerirt. Im Innern der Läppchen finden sich zahlreiche braune Kugeln von drusigem Aussehen. Die Wandungen der Pfortaderäste sind mit Fettkörnchen spärlich durchsetzt; an einzelnen Stellen ist hochgradige fettige Degeneration vorhanden. Die Lebervenenwurzeln zeigen auf der inneren Fläche einen weisslich-grauen Anflug; derselbe beruht auf der Gegenwart von sehr reichlichen Haufen und Büscheln bräunlicher Krystallnadeln, die in Ammoniak sich schnell lösen. Auf der Schnittfläche treten für die Betrachtung mit blossem Auge viele der feinsten sichtbaren Gefässe als feine, starre, gelblich-braune Cylinder hervor; mikroskopisch zeigen sich diese Gefässe vollständig ausgefüllt mit braunen undurchsichtigen Massen, die an den Rändern des Präparats so wie bei langsamer Lösung in Ammoniak als zusammengehäufte Krystallnadeln zu erkennen sind; nach Einwirkung von Ammoniak bleiben die normal sich verhaltenden Gefässwandungen durchsichtig zurück; beim allmäligen Verdunsten des Ammoniak scheiden sich braune radiär-krystallinische Kugeln aus. In der dünnen röthlich gefärbten Flüssigkeit, die aus durchschnittenen Lebervenenwurzeln sich ergiesst, finden sich neben fettigem Detritus vereinzelte und zu kleinen Haufen gruppirte Krystallnadeln, die bei Ammoniakzusatz verschwinden; Blutkörperchen werden in der Flüssigkeit nicht gefunden.

Ein Theil der Leber wird zerschnitten und zerquetscht und wiederholt mit kochendem Wasser extrahirt. Aus der Flüssigkeit, die ebenso wie die auf der frischen Schnittfläche der Leber vorhandene Feuchtigkeit sauer reagirt, scheiden sich beim Erkalten stecknadelknopfgrosse weisse Kugeln aus, die nach dem Zerdrücken mikroskopisch aus nadelförmigen, zum Theil in Büschel gruppirten Krystallen bestehen. Die Flüssigkeit enthält keine Spur

von Zucker. Bei Zusatz von überschüssigem salpetersaurem Quecksilberoxyd entsteht ein sehr reichlicher flockiger Niederschlag; derselbe wird abfiltrirt; das Filtrat giebt sehr schön, aber wenig intensiv, die Hoffmann'sche Tyrosinreaction. Durch entsprechende Behandlung gewann ich aus dem nach Verdunstung des Wassers bleibenden Rückstand die Krystallformen, die dem mehr oder weniger reinen Leucin entsprechen. Auch Tyrosinkrystalle wurden, aber nur in verhältnissmässig geringer Menge, gewonnen. — Herr Prof. Strecker, dem ich einen Theil des wässerigen Extractes behufs der chemischen Constatirung des Leucingehaltes übergab, fand in demselben verhältnissmässig grosse Mengen von Leucin und von Xanthin [1]).

Der beschriebene Fall hatte den rapiden Verlauf der acuten gelben Atrophie und die bei derselben gewöhnlich vorkommenden schweren Gehirnerscheinungen gezeigt. Die Leber wurde nicht unter die Norm verkleinert gefunden; doch war Grund zu der Annahme vorhanden, dass dieselbe früher beträchtlich grösser gewesen war, und dass in den letzten Tagen des Lebens eine schnelle Verkleinerung stattgefunden hatte. Die Zerstörung der Leberzellen war so vollständig erfolgt, dass bei der anatomischen Untersuchung keine einzige noch erhaltene Zelle und nicht einmal Detritusmassen von der Configuration der Zellen aufzufinden waren. Besonders bemerkenswerth war ferner bei dem anatomischen Befund die grosse Menge der grossen Fetttropfen. Diese grossen Fetttropfen glaube ich, den früher gegebenen Auseinandersetzungen gemäss, hauptsächlich von einer präexistirenden Fettinfiltration ableiten zu müssen, deren Annahme auch den angeführten anamnestischen Daten sehr gut entsprechen würde; doch spricht der Umstand, dass ein Theil dieser Fetttropfen eine so bedeutende Grösse besass, wie sie selbst bei Fettinfiltration nicht leicht vorkommt, mit Wahrscheinlichkeit dafür, dass zur Zeit der Untersuchung bereits ein Confluiren von Fetttropfen stattgefunden habe. Auch der vollständige Zerfall der aus der Degeneration zunächst hervorgehenden Körnchenhaufen

---

1) Xanthin wurde schon früher von Scherer in der Leber bei acuter gelber Atrophie gefunden — Annalen der Chemie und Pharmacie, Band 107, S. 314 — und von Thudichum als constanter Bestandtheil der normalen menschlichen Leber angegeben.

möchte eben so wie das Confluiren der Fetttropfen als Leichenerscheinung und vielleicht als Folge des Transports aufzufassen sein.

40 Der Kutscher T., ein kräftiger Mann von 53 Jahren, der schon seit längerer Zeit wegen seiner Fähigkeit, übermässige Quantitäten von Bier zu consumiren, in gewissen Kreisen zu einer Art von Berühmtheit gelangt war, der aber niemals besonders viel Branntwein getrunken hatte, wurde wegen einer complicirten Fractur des rechten Oberarms, die er am 1. Juni 1863 in Folge eines Sturzes vom Pferde erlitten hatte, sogleich nach der Verletzung in die chirurgische Klinik aufgenommen. — Am 10. Juni wurde der Oberarm amputirt. — Seit dem Abend des 11. sehr beträchtliche Steigerung der Temperatur und der Pulsfrequenz; am 12. eine Nachblutung, die bald gestillt wurde, in der Nacht vom 12. auf den 13. ein Frostanfall mit heftigem Zittern, der sich am Nachmittag wiederholte; seit dem Abend des 13. bewusstloser Zustand, am Morgen des 14. der Tod.

Obduction, 29 Stunden nach dem Tode:

Leiche von kräftigem Körperbau, sehr wohlgenährt. Im Gesicht, namentlich auf der Nase und in der Umgebung derselben, hochgradige Acne rosacea. An den unteren Extremitäten starke Todtenstarre, keine Spur von Oedem. Das Unterhautfettgewebe übermässig reichlich, die Musculatur stark entwickelt, blass. — Die Dura mater an der Innenfläche des Schädels fest adhärirend; auf der Innenfläche des Schädeldaches leichte Exostosen. Reichliche Pacchioni'sche Granulationen, Oedem der weichen Gehirnhäute. — Die Lungen retrahiren sich wenig, adhäriren stellenweise locker. In der rechten Lungenspitze in der Pleura pulm. eine strahlige narbige Einziehung; unter derselben im Lungengewebe mehrere erbsengrosse käsige und mehrere kleinere stark pigmentirte luftleere Stellen. Die abhängigen Partien beider Lungen blutreich, œdematös, aber überall noch lufthaltig. — Das Herz gross, beide Ventrikel dilatirt und etwas hypertrophisch, die Musculatur weich, blass, die Klappen normal. In der Aorta ascendens dicht oberhalb der Klappen circumscripte fettige Degeneration der Intima. Im Mediastinum anticum und posticum, so wie vorn auf der convexen Fläche des Zwerchfells übermässige Anhäufungen von Fettgewebe. — Die Milz klein, weich. — Die Nieren in enorme Fettkapseln eingebettet; das Volumen beider Nieren etwas unter der Norm, die Kapsel schwer trennbar, die Oberfläche fein granulirt, die Granula von gelber Farbe. Auf dem Durchschnitt die Corticalsubstanz getrübt, intensiv gelb; die Pyramiden links von normalem Aussehen, rechts das Nierenbecken und die Kelche erweitert, die Papillen etwas abgeflacht. Beide Ureteren von normaler Weite, überall durchgängig. In der Blase wenig Harn; derselbe ist von saurer Reaction, zeigt einen mässig reichlichen Gehalt an Eiweiss; im Sediment finden sich nur Epithelien der Harnwege in grosser Menge. — Der Magen ausserordentlich

weit. Im Mesenterium, im Netz und an der Oberfläche der Därme übermässige Anhäufung von Fettgewebe. — Die Amputationswunde unrein, mit reichlichen nekrotischen Gewebsfetzen; an der inneren Seite des Humerus ein mit Eiter gefüllter fingerdicker Kanal, der sich in's Innere des M. biceps erstreckt. Der Biceps und Deltoides mit massenhaften dunkelgefärbten Extravasaten durchsetzt. In der Arteria brachialis ein fester Thrombus.

Die Leber gross, namentlich sehr breit bei etwas verminderter Dicke, an der Oberfläche von intensiv röthlich-gelber Farbe; die Consistenz weich, teigig. Die Schnittfläche gleichmässig röthlich-gelb gefärbt, ohne Andeutung von Läppchenzeichnung, starker Fettbeschlag der Klinge. Der Blutgehalt sehr gering. In der Gallenblase reichliche, sehr dünnflüssige, blasse Galle.

Die Leberzellen sehr stark getrübt durch feine Fettkörnchen, welche in grösster Menge in denselben angehäuft sind und sie vollständig ausfüllen. Nirgend finden sich grosse Fetttropfen und nur hier und da neben äusserst zahlreichen feinsten Fetttropfen ein einzelner mittelgrosser. Nur in äusserst wenigen Zellen ist noch ein Kern erkennbar. Die Mehrzahl der Leberzellen zeigt noch mehr oder weniger deutliche Contouren; manche haben keine scharfen Contouren mehr, sondern stellen nur Körnchenhaufen dar, die theils die Configuration der Leberzellen besitzen oder auch etwas mehr rundliche Formen haben, theils im Auseinanderfallen begriffen sind. Daneben findet sich überall sehr reichlicher feinkörniger fettiger Detritus. Einen Tag nach der ersten Untersuchung ist die Menge dieses Detritus noch beträchtlich vermehrt, indem ein grosser Theil der Körnchenhaufen vollständig zerfallen ist; ein Confluiren zu grösseren Tropfen hat nicht stattgefunden. — Das beschriebene Verhalten findet sich in gleicher Weise an allen Stellen der Leber. — Auch die Epithelien der kleineren Gallengänge enthalten reichlich feine Fetttropfen.

Die Epithelien der Corticalsubstanz der Nieren sind zum Theil in hochgradiger fettiger Degeneration begriffen, zum Theil nur stark getrübt und wenig fetthaltig.

Die Herzmusculatur ist an allen Stellen in hohem Grade fettig degenerirt.

In dem beschriebenen Falle war das Verhalten der Leber der Art, dass sie der Betrachtung mit blossem Auge das Bild einer exquisiten Fettleber höchsten Grades darbot; und die übermässige Entwickelung des Fettgewebes in allen Theilen des Körpers, so wie die allgemein bekannten Data über die Lebensweise des Mannes liessen das Vorhandensein einer solchen gar nicht auffallend er-

scheinen. Um so überraschender war das Resultat der mikroskopischen Untersuchung: statt der erwarteten Fettinfiltration fand sich eine exquisite fettige Degeneration mit Zerfall der Leberzellen. Der übermässige Fettgehalt aller Organe (Herr Cand. med. Liebreich, der im Laboratorium des Herrn Prof. Hoppe eine chemische Untersuchung des Gehirns vornahm, theilt mir mit, dass auch die Gehirnsubstanz einen abnormen Reichthum an Fett besass), könnte zu der Vermuthung führen, dass schon vor der Entwickelung der parenchymatösen Degeneration eine Fettleber höheren Grades bestanden habe; aber diese Vermuthung muss zurückgewiesen werden, da dann auch jedenfalls noch nach dem Tode grössere Fetttropfen vorhanden gewesen wären. Die parenchymatöse Degeneration der Nieren und des Herzens ist, da der Mann bis zu dem unglücklichen Sturze, durch welchen er sich die Fractur des Oberarms zuzog, vollkommen gesund und leistungsfähig war, wahrscheinlich ebenfalls erst während seines Aufenthalts im Krankenhause entstanden.

1 Ein ganz ähnliches Verhalten zeigte die Leber bei einer 23jährigen Kranken der chirurgischen Klinik, die an Caries des Hüftgelenks und der Beckenknochen mit ausgedehnter Eiterung und Eröffnung nach Aussen gelitten hatte, und bei der unter Erscheinungen von Pyæmie der Tod eingetreten war. An den beiden letzten Tagen war grosser Collapsus und fast vollständige Bewusstlosigkeit vorhanden gewesen.

Die Leber war von normalem Volumen (Gewicht 1450 Grms.), äusserst schlaff und mürbe, die Schnittfläche gleichmässig orangefarben, ohne jede Andeutung von Läppchenzeichnung, äusserst anæmisch. Die Leberzellen zum geringeren Theil noch mit scharfen Contouren, vollständig mit feinen Fetttropfen gefüllt, ohne sichtbaren Kern; ausserdem sehr reichlicher feinkörniger fettiger Detritus, grossentheils noch zu Haufen von der Configuration der Zellen gruppirt. Da aber in mehreren Organen, namentlich in den Nieren, schon ausgesprochene Erscheinungen beginnender Fäulniss vorhanden waren (die Obduction fand erst 38 Stunden nach dem Tode statt), so lässt sich nicht entscheiden, wie weit Veränderungen nach dem Tode an dem Befund betheiligt sind. Metastatische Heerde fanden sich in keinem Organe. — Gallenblase mit sehr spärlichem Inhalt.

Die vier folgenden Fälle betrafen Personen, die in der geburtshülflichen Klinik starben.

42 Ein kräftiges, 25 Jahre altes Frauenzimmer hatte in der geburtshülflichen Klinik am Abend des 9. Juni 1863 ihr drittes Kind geboren. Die Geburt war normal verlaufen; das Kind war scheintodt, wurde nach 3stündigen Bemühungen zu regelmässigem Athmen gebracht, starb aber schon 4 Stunden später. — Am 10. Juni normales Befinden. — Am 11. heftige Schmerzen zu beiden Seiten des Uterus, die durch jede Berührung gesteigert werden, heftiger Durchfall, grosse Hitze, viel Durst, die Zunge belegt, trocken. Temperatur (der Vagina) 40°,5 C., Puls 130. (Kataplasmen, Opiumklystier, Chinin. sulfur.). — Am 12. hat der Durchfall aufgehört. Der Ausfluss aus der Vagina missfarbig, mit fetzigen Massen gemischt, übelriechend. Abends Temperatur 40°,2, Puls 120. Der Durchfall ist wieder aufgetreten und dauert während der Nacht bis zum Morgen fort. Sehr unruhiger Schlaf, zuweilen Delirien. — Am 13. grosse Erschöpfung, viel Hitze und Durst. Schmerzen hauptsächlich auf der linken Seite des Uterus. An der inneren Fläche der Labien kleine oberflächliche Geschwüre. Abends Temperatur 40°,8, Puls 120. Während der Nacht kein Schlaf, grosse Unruhe, viel Delirien. — Am Morgen weniger Schmerzen, etwas Husten, heftiger Durst, Temperatur 40°,6. Mittags wieder Durchfall. Abends grosse Aufregung, Sehnenhüpfen, zuckende Bewegungen der Extremitäten. Temperatur 40°,7, Puls 132. — In der Nacht zum 15. grosse Unruhe, will oft aus dem Bett, später Bewusstlosigkeit, lässt Stuhl und Harn in's Bett gehen. Am Morgen Temperatur 39°,5, Puls 120. Während des Tages anhaltende Delirien, Anstrengungen, um aus dem Bett zu kommen, äusserst frequente Respiration. Am Nachmittag Trismus. Abends 7½ Uhr der Tod.

Obduction: Hochgradige Todtenstarre. Guter Ernährungszustand. Der Bauch sehr stark aufgetrieben. — Der Sinus longitudinalis fast leer, die Venen an der Convexität gefüllt, die weichen Hirnhäute etwas ödematös, reichliche Cerebrospinalflüssigkeit, die Ventrikel leer; die Gehirnsubstanz fest, wenig blutreich. — Die Musculatur am Thorax sehr schlaff. Die Lungen retrahiren sich wenig. Die Pleurahöhlen leer; im Perikardium wenig klare Flüssigkeit. Die linke Lunge überall lufthaltig, die abhängigen Partien sehr blutreich und ödematös. In der rechten Lunge die hinteren Partien des unteren Lappens ganz luftleer durch Hyperæmie und Oedem. Das Herz von normaler Beschaffenheit, enthält keine Gerinnsel. — Im kleinen Becken eine geringe Menge trüber, mit gelblichen fibrinösen Flocken untermischter Flüssigkeit. Die Darmschlingen im kleinen Becken unter sich und mit den übrigen Organen zum Theil locker verklebt, die Scrosa fein injicirt, getrübt. — Die Milz etwas vergrössert, sehr schlaff, zerreisslich, mit der unteren Fläche des linken Leberlappens verwachsen. Die Nieren von normaler Grösse, mässig blutreich, die Corticalsubstanz von trübem Aussehen, stellenweise gelb gefärbt. Magen und Därme durch Gas sehr ausgedehnt, die Magen-

schleimhaut von schieferiger Färbung, die Schleimhaut des ganzen Darmkanals sehr blass, der Darminhalt wenig gallig gefärbt. — Die linke Tuba durch gelbliche, eiterig-fibrinöse Massen mit der Beckenwand fest verklebt, reicht bis in die Nähe der Spina anterior superior ossis ilium; das Lumen der Tuba beträchtlich erweitert, mit eiteriger Masse gefüllt, die Schleimhaut zahlreiche, dicke, faltenartig vorspringende Wülste bildend, durch starke Injection intensiv dunkelroth. Die rechte Tuba fast leer, die Schleimhaut von gleicher Beschaffenheit wie links. Der Uterus von entsprechender Grösse, die Placentarstelle an der hinteren Wand, mit fest anhaftenden nekrotischen Fetzen; im Cervicaltheil oberflächliche Substanzverluste, am Muttermund frische Einrisse; das Gewebe des Uterus fest, von normaler Beschaffenheit.

Die Leber in der Flächenausdehnung etwas vergrössert, von verminderter Dicke. Gewicht = 1440 Grms. Breite 9½ Zoll, Höhe rechts 7¼", links 7¾"; grösste Dicke rechts 1½", links dicht am Ligam. suspensorium 1", in der übrigen Ausbreitung des linken Lappens ½" und weniger. Der linke Lappen ist dadurch ausgezeichnet, dass er, während er nach Unten bei Weitem nicht so weit hervorragt als der rechte Lappen, nach Oben und Hinten eine ungewöhnlich beträchtliche Ausdehnung in der Fläche besitzt, so dass seine Höhe grösser ist als die des rechten. Die Consistenz der Leber auffallend weich, teigig; das Parenchym brüchig; die Erweichung ist im linken Lappen weiter vorgeschritten als im rechten. Die ganze Leber auffallend blutarm, die Schnittfläche von sehr gleichförmiger rothgelber Färbung, ohne Andeutung von Läppchenzeichnung. Die Gallenblase mässig gefüllt, Gefässe und Gallenwege frei.

In zahlreichen Präparaten, die dem linken Lappen entnommen werden, findet sich keine einzige scharf contourirte Leberzelle. Die Hauptmasse der Objecte besteht aus feinkörnigem, grossentheils fettigem Detritus; daneben finden sich Haufen von feinkörnigen Massen, die durch ihre Grösse und Configuration an Leberzellen erinnern, aber ohne deutliche Contouren und ohne Kerne. Im rechten Lappen (Fig. 13, Taf. III.) findet sich der gleiche Detritus und die gleichen Körnchenhaufen, daneben aber auch Zellen mit deutlichen Contouren, die mit feinen Fettkörnchen vollständig erfüllt sind, höchst selten eine solche, welche ein Gebilde erkennen lässt, das als Kern gedeutet werden kann. Auch nach Zusatz von Essigsäure werden keine Kerne sichtbar. — In den Gefässen wohlerhaltene Blutkörperchen. — Die Bindesnbstanz der Läppchen mit reichlichen Fettkörnchen durchsetzt.

In den Nieren die Epithelien der gewundenen Harnkanälchen stark getrübt, enthalten reichliche Fettkörnchen, lassen keine Kerne erkennen. In manchen Harnkanälchen nur fettiger Detritus: in anderen noch Epithelien, in denen auf Zusatz von Essigsäure deutliche Kerne sichtbar werden. Die Glomeruli gross, die meisten von normalem Verhalten, manche getrübt,

zeigen Fettkörnchen, die aber nicht in den Gefässwandungen sich zu befinden scheinen. Die interstitielle Bindesubstanz stellenweise mit sehr reichlichen Fettkörnchen durchsetzt.

43 Eine 28jährige Wöchnerin (Schwarz), welche in der geburtshülflichen Klinik am 10. Juni 1863 zum dritten Mal geboren und unmittelbar nach der Geburt sich verhältnissmässig wohl befunden hatte, erkrankte am Nachmittag des 11. unter heftigem Schüttelfrost. Abends der Bauch meteoristisch aufgetrieben, heftiger Durst; die Zunge belegt; die Kranke behauptet mit Bestimmtheit, nirgend Schmerzen zu haben. Temperatur 39°,8, Puls 120. (Chinin. sulfur. gr. x). — In der Nacht zum 11. guter Schlaf. Lochien normal. Abends Temperatur 40°,4, Puls 120. — Am 13. noch immer keine Angaben über Schmerzen, aber grosse Empfindlichkeit des Bauches gegen Druck. Ausfluss aus der Vagina schmutzig gefärbt und übelriechend. Morgens Temperatur 39°,1, Puls 104. Während des Vormittags drei flüssige Stuhlentleerungen. Sehr grosser Durst. Nachmittags ein heftiger Frostanfall, darauf grosse Hitze. Temperatur 40°,5, Puls 120. Dem übelriechenden Ausfluss sind nekrotische Gewebsfetzen beigemischt. (Tinctura Veratri viridis, bis zum folgenden Mittag im Ganzen 20 Tropfen.) — Am Morgen des 14. Temperatur 38°,6, Puls 108. Am Abend die gleiche Temperatur. Während des Tages mehrmals Erbrechen, dabei 3 Spulwürmer entleert. Schmerzen im Bauche gering, Meteorismus anhaltend. Während der Nacht guter Schlaf, einmal ein Anfall von heftigen Bauchschmerzen und eine dünne Stuhlentleerung. — Am Morgen des 15. die Schmerzen im Bauche sehr verbreitet, die Schmerzhaftigkeit bei Berührung sehr gross; Meteorismus so stark, dass der Uterus nicht zu fühlen ist. Temperatur 40°,0, Puls 126. (Tinct. Veratri virid., bis zum Abend 12 Tropfen.) Abends Temp. 38°,5, Puls 102. In der Nacht guter Schlaf. — Am Morgen noch immer Schmerzhaftigkeit in der Gegend des Uterus. Durst geringer. Ausfluss aus der Vagina wie früher. Temp. 38°,3, Puls 96. (Während des Tages Tinct. Veratri virid. gtt. viii.) Abends Puls 108. — Am Morgen des 17. Temperatur 38°,4, Puls 104. (Bis zum Abend Tinct. Veratri virid. gtt. xvi.) Temp. 39°,3, Puls 104. Am 18. morgens Temp. 38°,7, Puls 120. (Tinct. Veratri virid. gtt. iv bis Mittag.) Mehrmals Erbrechen; (die Tinctur ausgesetzt. Morph. acet. gr. 1/6). Abends Temp. 39°,5, Puls 132. — Am 19. morgens Temp. 38°,7, Puls 120, abends Temp. 39°,8, Puls 126. Während des Tages einmal Erbrechen, auffallender Collapsus. — Am 20. morgens Temp. 39°,0, Puls 120, abends Temp. 38°,8, Puls 120. Der Collapsus nimmt zu, die Augen tiefliegend. Keine Klagen über Schmerzen. Der Bauch noch immer stark aufgetrieben. Während des Tages einmal Erbrechen. Am 21. morgens Temp. 38°,4, Puls 120, abends Temp. 40°,2, Puls 120. Während des Tages wiederholte flüssige Stuhlentleerungen, kein Erbrechen.

(Opiumklystier.) — In der Nacht zum 22. sehr unruhiger Schlaf, sehr häufiges Erbrechen. Am Morgen Temp. 39°,1, Puls 120. Während des Tages häufiges Erbrechen, bis zum Nachmittag; dann anhaltender Sopor und endlich Koma; Abends 8 Uhr Tod.

Am 24. Juni, Morgens 8 Uhr, machte ich die Obduction. An den Extremitäten noch etwas Todtenstarre, am Bauch Zeichen beginnender Fäulniss. Brust und Bauch mit zahlreichen hellen Bläschen bedeckt. — Linke Lunge vollständig retrahirt, in mässigem Grade ödematös, die abhängigen Theile von vermindertem Luftgehalt. Rechte Lunge fest adhärirend, sehr stark ödematös, überall noch lufthaltig. Herz normal gross, die Musculatur blass, sehr schlaff; Klappen normal. — Zwerchfell hochstehend. — In der Bauchhöhle reichliche dünnflüssige, eiterige, mit vielen fibrinösen Flocken vermischte Flüssigkeit. Sämmtliche Därme durch Gas stark ausgedehnt, unter einander leicht verklebt, das grosse Netz mit der vorderen Fläche der Därme verklebt. Das Peritonæum überall getrübt, stellenweise mit eiterig-fibrinösen Auflagerungen. Die Milz etwas vergrössert, sehr schlaff, zerfliessend. Die linke Niere von normaler Grösse, sehr weicher Consistenz, die Kapsel nur mit Zerreissung trennbar; Oberfläche von leicht granulirtem Aussehen, viele kleine Stellen von intensiv gelber Färbung; auch auf dem Durchschnitt viele Stellen der Corticalsubstanz intensiv gelb. Die rechte Niere etwas vergrössert, sonst wie die linke. — Die Leber in ihrem ganzen Umfange durch alte schlaffe Pseudoligamente adhärirend. — Magenschleimhaut stellenweise schieferig. Im ganzen Dünndarm die Schleimhaut sehr blass. Darminhalt dünnflüssig, überall nur sehr schwach gallig gefärbt, im Dickdarm etwas mehr als im Dünndarm. — Harnblase leer. — Uterus verhältnissmässig gross; in beiden Tuben schmutzig-gelbliche eiterige Flüssigkeit.

Die Leber von vermindertem Volumen; die Verkleinerung betrifft alle Durchmesser in gleichmässiger Weise. Gewicht = 1370 Grms. Die Consistenz weich, teigig. Weder auf der Oberfläche noch auf dem Durchschnitt eine Andeutung von Läppchenzeichnung. Die Farbe der Oberfläche und der Schnittfläche gleichmässig gelbroth, im linken Lappen etwas blasser als im rechten. Deutlicher Fettbeschlag der Klinge.

Im rechten Lappen die Zellen in vorgeschrittenem Zerfall begriffen, vollständig erfüllt mit feinen Körnchen, die sich zum Theil als feine Fettkörnchen erkennen lassen; nur wenige Zellen haben noch deutliche Contouren, die meisten bestehen nur aus Zusammenhäufungen feinkörniger Massen. In keiner einzigen Zelle ist ein Kern sichtbar, auch nicht bei Zusatz von Essigsäure, durch welche überhaupt die Trübung nicht merklich vermindert wird. Ausser den beschriebenen Gebilden in jedem Object grosse Massen von feinkörnigem, theils fettigem Detritus. Grosse oder mittelgrosse Fetttropfen sind weder in den Zellen noch frei vorhanden. In einem Stück des rechten Lappens, welches mit Wasser gekocht wird,

zeigen sich nachher manche Zellen deutlicher contourirt, weniger getrübt, und in einzelnen ist ein Kern sichtbar geworden. — Die Bindesubstanz der Läppchen in hochgradiger fettiger Degeneration. — Unter den wenigen mit deutlichen Contouren versehenen Zellen des rechten Lappens wurden einige gemessen. Im Mittel aus 16 Messungen beträgt die Grösse derselben 24,7 Mmm. — In den Gefässen wohlerhaltene Blutkörperchen. — Im linken Lappen zeigen die meisten Zellen deutliche, manche scharfe Contouren. Alle Zellen sind mit feinen, meist als Fettkörnchen erkennbaren Körnchen erfüllt, in einigen ist ein deutlicher Kern sichtbar; in den Objecten weniger Detritus. Die Grösse der Zellen beträgt im Mittel aus 40 Messungen = 23,6 Mmm. — Nachdem die Leber, mit einem Tuche bedeckt, nach der ersten Untersuchung noch 26 Stunden gelegen hatte, zeigten die Zellen sowohl des rechten als des linken Lappens noch genau das gleiche Verhalten wie unmittelbar nach der Obduction. Von krystallisirtem Leucin oder Tyrosin ist keine Spur aufzufinden.

In der Corticalsubstanz der Nieren sind die Epithelien mit feinen Körnchen, die zum Theil als Fettkörnchen zu erkennen sind, gefüllt, viele ohne Contour, alle ohne sichtbaren Kern. Manche Harnkanälchen enthalten nur noch fettigen Detritus. Auch die Glomeruli und das interstitielle Gewebe sind in hochgradiger fettiger Degeneration begriffen; stellenweise ist die ganze Nierensubstanz zu einem nur noch locker zusammenhangenden fettigen Detritus zerfallen, in dem nur noch bei schwacher Vergrösserung Andeutungen des früheren Baues zu erkennen sind. — Auch in der Marksubstanz sind stellenweise die Epithelien fettig degenerirt und einzelne gerade Harnkanälchen mit fettigem Detritus gefüllt.

Die Musculatur des Herzens in hochgradiger fettiger Degeneration, die Fasern sehr brüchig.

44 Eine kräftige Person von 27 Jahren (Wahl) gebar am 1. Juli 1863 in der geburtshülflichen Klinik zum dritten Mal. Die Placenta war so fest verwachsen, dass die künstliche Lösung nur unvollständig gelang. Ziemlich starker Blutverlust, Ohnmacht. — An den folgenden Tagen etwas Schmerzen im Bauche, besonders in der Gegend des Uterus; dabei mässiges Fieber (Temperatur 38°,6—39°,4, Puls 84—108). — Am 7. wurden aus der Vagina Blutcoagula und die Reste der Placenta entleert; darauf eine Blutung, die erst nach Darreichung von Secale cornutum und nach kalten Injectionen aufhörte. Nachher mehrmals Erbrechen und mässiger Collapsus. — Seit dem 8. der Ausfluss aus der Vagina missfarbig und übelriechend. — Am 9. heftiger Frostanfall; nachher Temperatur 41°,0, Puls 132. — Am 10. grosse Apathie, Somnolenz. Temp. 39°,1—38°,5, Puls 108—120. — In der Nacht zum 11. Durchfall und Erbrechen, beträchtlicher Collapsus. Morgens Temp. 36°,8, Puls 96. Während des Tages wiederholtes Erbrechen, Abends ein Schüttelfrost von 1½ Stunden Dauer; darauf Temp. 40°,0,

Puls 132. (Seit Beginn des Fiebers Chinin in grossen Dosen.) — An den folgenden Tagen heftiges Fieber: am 17. nach einem Frostanfall Temp. 41°,3, Puls 120, am 16. Temperatur bis 41°,2, Puls bis 138. Dazwischen deutliche Remissionen und Intermissionen. Die Schmerzhaftigkeit des Bauches hat allmälig zugenommen; besonders schmerzhaft ist der Fundus uteri. Seit dem Abend des 15. soporöser Zustand, in dem die Kranke gegen Mittag des 17. stirbt. — Seit dem Beginn des Fiebers war der Harn täglich auf Eiweiss untersucht worden, immer mit negativem Resultat; am Morgen des 17. war er sehr dunkel gefärbt, aber klar, ohne Eiweiss.

Am 18., 20 Stunden nach dem Tode, machte ich die Obduction.

Untere Extremitäten todtenstarr. Bauch sehr stark aufgetrieben. Die ganze äussere Haut von schmutzig gelber Farbe, die Conjunctiva deutlich ikterisch.

Gehirn blutarm, von fester Consistenz; Ventrikel leer.

Unterhautfettgewebe sehr reichlich. Musculatur am Thorax schlaff, blass. — Lungen retrahiren sich mässig. Im Perikardium reichliche seröse, nur sehr wenig trübe Flüssigkeit. In der linken Pleurahöhle eine mässige Menge trüber, mit spärlichen fibrinösen Flocken gemischter Flüssigkeit; die rechte Pleurahöhle leer. — Die linke Lunge nicht adhärirend, das Volumen des unteren Lappens etwas vermindert, die hinteren Partien ödematös, aber noch lufthaltig; der Pleuraüberzug getrübt; im Lungengewebe, an die Oberfläche anstossend, mehrere etwa haselnussgrosse, keilförmige Heerde von gelber Farbe, zum Theil schon eiterig erweicht, von einem schmalen Saum rothen luftleeren Gewebes umgeben. Auch im unteren und vorderen Theil des oberen Lappens mehrere ähnliche Heerde, in der Umgebung eines derselben eine umfangreichere hepatisirte Stelle. Der obere Lappen im Uebrigen lufthaltig, blutarm, in der Spitze etwas emphysematös. In den Bronchien blutigschleimige Flüssigkeit, die Schleimhaut injicirt und imbibirt. Die rechte Lunge besonders an der Basis fest adhärirend. Die abhängigen Theile sehr stark ödematös, zum grössten Theil fast luftleer, die Flüssigkeit schwer ausdrückbar. Im unteren Lappen mehrere ähnliche Heerde wie linkerseits. Der obere und mittlere Lappen wenig ödematös, lufthaltig, die vorderen Ränder etwas emphysematisch. — Das Herz gross, in den Vorhöfen speckhäutige schlaffe Gerinnsel. Der linke Ventrikel etwas dilatirt, die Musculatur blass und schlaff, die Mitralklappe beträchtlich verdickt, aber nicht sichtlich verkürzt, an der oberen Fläche mit einzelnen Excrescenzen. Aortenklappen getrübt, sonst normal. Der rechte Ventrikel beträchtlich dilatirt, nicht hypertrophisch, die Musculatur sehr schlaff, von leicht gelblicher Färbung; die Klappen normal.

Das Peritonæum parietale getrübt, stellenweise mit sehr geringer fibrinöser Auflagerung; die Serosa der Därme stellenweise getrübt, mit sehr dünnen Auflagerungen; im kleinen Becken etwa 3 Unzen eiteriger Flüssigkeit. — Die Milz etwa um die Hälfte vergrössert, von fester Con-

sistenz, geringem Blutgehalt, die Kapsel etwas getrübt; an der Oberfläche einige kleine mit eiterig-blutiger Flüssigkeit gefüllte Heerde. — Die linke Niere gross, schlaff, die Oberfläche blass, von intensiv gelber Farbe, die Kapsel leicht trennbar; auf dem Durchschnitt die Corticalsubstanz reichlich, trübe, der ganze Durchschnitt von fast gleichmässig mattgelber Färbung; der Blutgehalt sehr gering. Die rechte Niere dick, die Kapsel schwerer trennbar, die Oberfläche mit Andeutungen von Granulirung; die Corticalsubstanz an Menge geringer, sonst wie links. — Im Magen reichliche schwarze krümliche Massen, ausserdem wenig trübe, schmutzig-grüne Flüssigkeit (die Kranke hat in der letzten Zeit Tinct. ferr. acet. genommen). Im ganzen Dünndarm ähnliche Massen; neben denselben nur im oberen Theil des Jejunum schwach-gallige Färbung. Im unteren Theil des Ileum die solitären Follikel etwas geschwellt, die Peyer'schen Plaques nicht verändert. — Der Uterus und seine Adnexa auf der äusseren Fläche stark getrübt, stellenweise mit fibrinösen Auflagerungen. Das rechte Ovarium hinter den Uterus zurückgeschlagen, mit demselben durch fibrinöse Massen verklebt, die Tuba und das Ligamentum latum mit der vorderen Fläche des Psoas verklebt. Das rechte Ovarium vergrössert; im Innern ein kleiner nekrotischer Heerd, der sich bis zu der Stelle der Oberfläche erstreckt, an welcher die Verklebung mit dem Uterus stattfindet; in der Umgebung des nekrotischen Heerdes beträchtliche Hyperæmie. Im Ligamentum latum dicht unterhalb der Tuba ein Gefäss mit puriformer Masse gefüllt. Die Tuba geschwellt, lässt auf dem Durchschnitt nur wenig Flüssigkeit ausdrücken. Das linke Ovarium von normalem Verhalten. Die linke Tuba nahe am Uterus geschwellt, entleert beim Durchschnitt trübe Flüssigkeit. — Der Uterus von relativ normaler Grösse und Dicke, das Parenchym auffallend weich. Die innere Fläche des Cervicaltheils mit Einrissen, von dunkler Farbe. Im Fundus uteri rechterseits in grosser Ausdehnung, der Placentarstelle entsprechend, zerklüftete, mit nekrotischen Fetzen besetzte Oberfläche. In der Tiefe des Gewebes namentlich in der Nähe dieser Stelle sehr zahlreiche Venen, deren Innenwand mit eiterähnlichem Belag bedeckt ist; dieselben sind meist klaffend und leer; einzelne sind mit eiteriger oder mit missfarbiger trüber Masse gefüllt. Auch an anderen Stellen innerhalb des Uterusgewebes einzelne Venen, die eine schmutzig gefärbte eiterige Flüssigkeit enthalten. — In der Harnblase eine geringe Menge trüber eiterähnlicher Flüssigkeit.

Die Leber in der Flächenausdehnung vergrössert bei verminderter Dicke. Gewicht 1680 Grms, Breite $10\frac{1}{2}$ Zoll, Höhe rechts $8\frac{3}{4}$", links 7", grösste Dicke rechts 2", links dicht am Lig. suspensorium $1\frac{1}{2}$", in der grössten Ausdehnung des linken Lappens nur $\frac{1}{2}$". Das Organ ist auffallend schlaff und weich, mürbe, leicht zerreisslich, die Schnittfläche ziemlich gleichmässig rothgelb gefärbt, von homogenem, mattglänzendem Aussehen, die Läppchenzeichnung nur angedeutet, indem die Mitte der Läppchen

mehr roth gefärbt ist; kleine unregelmässige Stellen zeigen eine ochergelbe Färbung. Der Blutgehalt äusserst gering. — Die Gallenblase schlaff, enthält vollkommen wässerige gelbe Flüssigkeit.

Mikroskopisch zeigen sich die Leberzellen sehr stark getrübt, manche mit zahlreichen kleinen und feinsten Fettkörnchen gefüllt, in einigen auch mittelgrosse Fetttropfen; sie sind nicht gallig gefärbt, und nur wenige enthalten etwas körnigen Farbstoff. Die Kerne sind nur in einzelnen sichtbar; bei Zusatz von Essigsäure werden sie etwas aufgehellt, aber nur in wenigen wird dadurch der Kern deutlich. Die Mehrzahl der Zellen hat deutliche Contouren; manche aber bestehen nur noch aus Zusammenhäufungen von trüben, zum Theil körnigen Massen, die im Ganzen die Configuration der Zellen bewahrt haben, aber keine Contouren mehr erkennen lassen oder auch bereits theilweise zerfallen sind. An den ochergelben Stellen ist der Zerfall schon weiter vorgeschritten, die meisten Zellen haben keine deutlichen Contouren mehr oder sind nur nach einer Seite hin noch deutlich contourirt; daneben findet sich reichlicher Detritus; fast in keiner Zelle ist ein Kern sichtbar (Fig. 14, Taf. III). In dem besonders schlaffen linken Lappen, dessen Volumen vermindert ist, sind die Zellen (Fig. 15, Taf. III) grösstentheils noch scharf contourirt, aber stark getrübt, mit feinen, nur wenige mit kleinen bis mittelgrossen Fetttropfen erfüllt; nur wenige lassen einen Kern, einzelne aber auch zwei oder drei Kerne erkennen; nur an einzelnen Zellen fehlen die Contouren. Die Grösse der Zellen des linken Lappens beträgt im Mittel aus 35 Messungen = 26,8 Mmm. — An der unteren Fläche des linken Lappens findet sich eine halbguldengrosse circumscripte, etwas prominirende, festere Stelle von blasserer Farbe; daselbst sind die Leberzellen noch wohlerhalten, sämmtlich mit scharfen Contouren, nur wenig getrübt, enthalten nur wenig Fettkörnchen; die Kerne sind in den meisten und nach Zusatz von Essigsäure fast in allen deutlich. Unter 142 Zellen finden sich 33 zweikernige, woraus ein Verhältniss der Zellen zu den Kernen = 100 : 123 sich ergiebt. — Auch im rechten Lappen finden sich einzelne circumscripte, aber kleinere Stellen von ähnlichem Verhalten, deren Zellen zum grossen Theil noch deutliche Kerne erkennen lassen. — Die Bindesubstanz der Läppchen ist überall reichlich mit Fettkörnchen durchsetzt. — Die Blutkörperchen in den Gefässen der Leber sind von normalem Verhalten.

48 Stunden nach der ersten Untersuchung der Leber lässt dieselbe Spuren beginnender Fäulniss erkennen. Die Consistenz und Färbung des Innern ist nicht merklich verändert. Die Untersuchung der Zellen zeigt dieselben von gleicher Beschaffenheit wie bei der ersten Untersuchung, namentlich finden sich die Zellen noch scharf contourirt und relativ normal an allen den Stellen, an welchen früher dieses Verhalten bestanden hatte. Nur die Menge der freien Fettkörnchen und des Detritus überhaupt erscheint vermehrt.

In der Corticalsubstanz der Nieren sind sämmtliche Epithelien stark getrübt, diffus ikterisch gefärbt, enthalten äusserst feine Fettkörnchen; manche Harnkanälchen sind ganz mit trüber, an freien Fettkörnchen reicher Masse gefüllt, andere zeigen noch deutlich Epithelialkerne, aber auch in den letzteren sind die Epithelien getrübt und enthalten Fettkörnchen.

Die Musculatur des Herzens ist in hohem Grade fettig degenerirt.

Aus den im Magen und im Darmkanal vorgefundenen dunklen Massen lassen sich keine Hæminkrystalle darstellen.

In der eiterigen Flüssigkeit aus der Bauchhöhle finden sich Eiterkörperchen, theils wohlerhalten, theils in Degeneration begriffen. — Die eiterähnliche Flüssigkeit aus der Harnblase enthält nur in grösster Menge die normalen vielgestaltigen Epithelien der Harnwege. — [1])

45 Eine Frau von 35 Jahren (Bosch), seit 6 Jahren verheirathet, die schon drei Mal, zuletzt am 15. November 1860 geboren hatte und früher ganz gesund gewesen war, hatte seit der letzten Geburt eine Geschwulst im Bauche bemerkt, die allmälig an Grösse zunahm. Mehrmals waren seit dieser Zeit heftige Schmerzen im Bauche aufgetreten, die einige Tage anhielten und sich dann wieder verloren; seit dem Januar 1863 fand ein eiteriger Ausfluss aus der Vagina statt. — Am 14. April 1863 wurde sie

---

2 1) Das Kind der Kranken, welches von einer Amme genährt wurde, ging 8 Wochen nach der Geburt an Brechdurchfall zu Grunde. Bei der Obduction fand sich Atrophie des Fett- und Muskelgewebes, in den hinteren Lungenpartien wenig umfangreiche atelektatische Stellen, daneben kleine subpleurale Ekchymosen, der Ductus Botalli auf der Seite der Art. pulmonalis durch einen in Entfärbung begriffenen Thrombus, auf der Seite der Aorta durch einen klappenartigen dünnen Vorsprung geschlossen. — Die Leber von normaler Grösse, auf der unteren Fläche Abdrücke der anliegenden, durch Gas stark aufgetriebenen Darmschlingen, die Consistenz weich, die Farbe gelbbraun mit schmutziggelber feiner Sprenkelung, auf der Schnittfläche die Läppchen nicht abgegrenzt, aber stellenweise, dem Centrum der Läppchen entsprechend, feine schmutziggelbe Punkte in der sonst gleichmässig gelbbraun gefärbten Fläche. Die Leberzelleu enthalten zum Theil mittelgrosse und namentlich sehr reichlich kleine und feine Fetttropfen; die meisten Zellen haben scharfe Contouren und deutliche Kerne, nur bei einzelnen sind die Contouren undeutlich. Auf Durchschnitten zeigt sich, dass die fetthaltigen Zellen nicht vorzugsweise die Peripherie der Läppchen, sondern an den meisten Stellen vorzugsweise das Centrum derselben einnehmen. Die Gallenblase collabirt, enthält nur wenige Tropfen dünnflüssiger gelber Galle. Der Darminhalt nur im Duodenum schwach gallig gefärbt, weiter abwärts überall von grauweisser krümlicher Beschaffenheit. Das linke Nierenbecken erweitert, die Papillen abgeflacht; der Ureter durchgängig, von normaler Weite. Nieren und Herz makroskopisch und mikroskopisch normal.

in die geburtshülfliche Klinik aufgenommen. — Die Kranke befindet sich, abgesehen von den erwähnten Beschwerden, ganz wohl, ist von mittlerer Statur, mässig gut ernährt, hat schwarzes Haar. Bei der Untersuchung findet sich im hinteren Scheidengewölbe eine Fistelöffnung, aus welcher fortwährend höchst übelriechender Eiter hervorquillt; die Sonde kann leicht in die Oeffnung eingeführt werden und gelangt in eine nach Links und Oben sich erstreckende Höhle. In der Unterbauchgegend rechts eine sehr umfangreiche, links eine kleinere Geschwulst fühlbar. — Die Kranke wurde täglich gebadet, und seit dem 26. wurde die Eiterhöhle von Zeit zu Zeit vorsichtig mit lauwarmem Wasser ausgespritzt. Am Abend des 30. April, bald nach der dritten Einspritzung von lauwarmem Wasser, nach welcher die Kranke noch im Zimmer umhergegangen war und zu Abend gegessen hatte, stellten sich sehr starke Schmerzen in der ganzen Ausdehnung des Bauches nebst heftigem Erbrechen ein; dabei kühle Extremitäten, kleiner Puls. (Kataplasmen, Opium.) Während der Nacht Fortdauer des Erbrechens, kein Schlaf. — Am 1. Mai nach jeder Zufuhr von Nahrung sogleich Erbrechen; die Schmerzen im Bauche von etwas geringerer Heftigkeit (Kataplasmen, Eispillen). Die Temperatur nur wenig gesteigert. Während der Nacht leichte Delirien, bei denen die Kranke aus dem Bett aufstehen will. — Am 2. Aufhören der Schmerzen, Nachlass des Erbrechens; sichtlicher Collapsus, Apathie. Der Puls klein, unregelmässig, 120. Seit 2 Tagen kein Stuhlgang, zwei Klystiere ohne Erfolg. Der Ausfluss aus der Vagina, der vorher etwas abgenommen hatte, wieder reichlicher. — Am 3. Klagen über heftige Kopfschmerzen; keine Schmerzen im Leibe. Der eiterige Ausfluss aus der Vagina sehr stark. Auf Calomel. gr. xii zwei reichliche Stuhlentleerungen. — Am 4. stärkerer Collapsus, grosse Schwäche, wieder Erbrechen aller Ingesta. Keine Schmerzen. (Eispillen.) In der Nacht heftige Delirien, in denen die Kranke immer aufstehen will; von 1 Uhr bis 4 Uhr fast anhaltende Brechbewegungen, durch welche grössere Mengen kaffeesatzartiger Massen entleert werden. Darauf Ruhe, Schlaf, und um 5 Uhr Morgens der Tod ohne besondere Erscheinungen.

Die Obduction machte ich 26 Stunden nach dem Tode.

Todtenstarre nur noch an den unteren Extremitäten. Der Bauch in unregelmässiger Weise stark aufgetrieben.

Im Sinus longitudinalis speckhäutige Gerinnsel, die weichen Gehirnhäute stark ödematös; Pacchionische Granulationen sehr entwickelt, einzelne verkalkt. In den Ventrikeln wenig Flüssigkeit. Gehirnsubstanz von fester Consistenz, Blutgehalt nicht unter der Norm.

Unterhautfettgewebe ziemlich reichlich. Bei Eröffnung der Bauchhöhle zeigt sich das Peritonæum parietale mit den Organen der Bauchhöhle durch gelbe fibrinöse Massen locker verklebt, ebenso die Organe der Bauchhöhle unter einander; an einzelnen Stellen zwischen denselben kleine

mit flüssigem Eiter gefüllte Heerde. Auf der rechten Seite, von dem damit verklebten Netz verdeckt, eine Geschwulst von der Grösse eines Mannskopfes, welche fast die ganze rechte Unterbauchgegend ausfüllt und ringsum mit den benachbarten Organen verklebt ist, während reichliche flüssige eiterige, mit fibrinösen Flocken untermischte Massen zwischen den verklebten Organen sich finden. In dem grossen fluctuirenden Sack findet sich eine dünnflüssige mit Flocken untermischte eiterige Flüssigkeit, ausserdem frei in der Flüssigkeit der Cyste liegend eine Scheibe von etwa 4 Zoll Länge, 3 Zoll Breite, ½ Zoll Dicke, die aus festem Fett besteht und auf der einen Fläche ein Convolut von Haaren trägt. Die Wand der Cyste besteht aus einer festen Membran, die auf der inneren Fläche glatt ist, aber an einzelnen Stellen balkenartige Vorsprünge zeigt; diese innere Fläche ist von Gefässen durchzogen und zeigt punktförmige und streifenförmige dunkle Pigmentirung. Die Cyste entspricht dem rechten Ovarium. — Im kleinen Becken linkerseits, dem linken Ovarium entsprechend, eine gänseeigrosse Cyste, die durch ein dichtes, nicht mit der Wand zusammenhangendes Knäuel blonder Haare vollständig ausgefüllt ist. Die Wandung ist dick, fest, zeigt auf der Innenfläche narbenähnliche Bindegewebszüge und zwischen denselben dunkle Pigmentirung. — Zwischen Uterus, Blase und linker Wand des kleinen Beckens eine abgesackte, mit flüssigem Eiter gefüllte Höhle, die mit der Vaginalfistel communicirt. — Die Harnblase leer, die Schleimhaut stark injicirt. — Der Uterus in der Längsrichtung vergrössert, die Wandungen etwas verdickt; im Cavum uteri geringe Mengen blutigen Schleims.

Die Milz sehr klein, wiegt nur 98 Grms, auf dem Durchschnitt hellroth, die Kapsel stellenweise verdickt. — Die linke Niere von reichlichem Fett umgeben, etwas kleiner als normal, die Kapsel leicht trennbar, die Oberfläche blassgelb, mit reichlicher sternförmiger Injection; auf dem Durchschnitt sehr geringer Blutgehalt, beide Substanzen von blassgelber Farbe. Die rechte Niere besitzt nur ungefähr die Hälfte des normalen Volumens, verhält sich sonst wie die linke. — Die Leber weit nach Oben und Hinten verdrängt, die convexe Oberfläche durch alte Adhäsionen locker an das Zwerchfell angeheftet. — Im Magen, Duodenum und oberen Theil des Jejunum geringe Mengen kaffeesatzähnlicher Massen, die Magenschleimhaut stellenweise von schieferiger Färbung. Im unteren Theil des Jejunum schleimige Massen von grau-schieferiger Färbung ohne Beimischung von Galle. Im Ileum etwas Schleim ohne alle gallige Färbung. — Die Lymphdrüsen in der Nähe der Wirbelsäule zum Theil vergrössert. — Das Zwerchfell überaus hoch stehend, so dass der Thoraxraum beträchtlich verkleinert ist.

Bei Eröffnung des Thorax retrahiren sich die Lungen nur wenig. Pleurahöhlen und Perikardium leer. Das Volumen beider Lungen sehr beträchtlich vermindert, namentlich die unteren Lappen comprimirt, aber

noch mit geringem Luftgehalt. Im Uebrigen die Lungen normal, mässig blutreich, nur wenig œdematös. Einige Bronchialdrüsen vergrössert und verkalkt. — Das Herz sehr klein, die Musculatur beider Ventrikel von etwas verminderter Dicke, fester Consistenz, blassbräunlicher Farbe. Unter dem Epikardium reichliche Fettentwickelung. Klappen normal; im rechten Herzen reichliche, zum Theil speckhäutige Gerinnsel. — Weder an der Körperoberfläche, noch in irgend einem inneren Organe (mit Ausnahme der Leber) eine Spur von Ikterus.

Die Leber verkleinert, besonders im Dickendurchmesser, so dass sie auffallend flach erscheint. Das Gewicht beträgt 996 Grms., die Breite 9 Zoll, davon 6″ auf den rechten Lappen, die Höhe rechts 6½″, links 4½″, die grösste Dicke rechts 1½″, links 1″. Der Peritonæalüberzug stellenweise getrübt und verdickt. Oberfläche und Durchschnitt auffallend gleichmässig gesättigt orangefarben; nur an wenigen Stellen eine Andeutung von Läppchenzeichnung. Die Consistenz ist weich, teigig, das Gewebe nicht leicht zerreisslich, aber leicht zerquetschbar. Die Gefässe enthalten sehr wenig dünnflüssiges blasses Blut. Im rechten Lappen findet sich in der Nähe der convexen Oberfläche ein etwa haselnussgrosser Knoten, der durch seine feste Consistenz und blasse Färbung sich von dem übrigen weichen Gewebe scharf unterscheidet. Die Gallenblase enthält eine mässige Menge zähflüssiger dunkelgrüner Galle. Die Gallengänge durchgängig, von normaler Beschaffenheit, ebenso die Gefässe.

Mikroskopisch findet man an Stelle der Leberzellen hauptsächlich feinkörnige Massen, die zu Haufen ungefähr von der Configuration der Zellen zusammengehäuft sind (Fig. 11, Taf. III); daneben finden sich spärliche Zellen mit noch erhaltenen Contouren, und auch diese sind durch eine feinkörnige Masse stark getrübt, nur in äusserst wenigen ist ein Kern sichtbar (unter mehreren hundert zellenähnlichen Gebilden kaum in einem), auch Zusatz von Essigsäure bewirkt kein Hervortreten von Kernen. In einigen Zellen finden sich kleine, in einzelnen auch mittelgrosse Fetttropfen, doch ist im Allgemeinen die Menge des Fettes nur untergeordnet und trägt augenscheinlich nur wenig zur Trübung bei. Sämmtliche Zellen und Zellenreste sind gleichmässig gallig gefärbt, aber ohne wahrnehmbare körnige Ablagerungen von Gallenfarbstoff. Neben den Zellen und den zusammengehäuften Massen sehr reichlicher, nur zum geringen Theil fettiger Detritus. Das Verhalten der Objecte ist das gleiche, wenn sie mit Wasser, wie wenn sie mit frischem Harn oder mit einer Eiweisslösung präparirt werden. — Der feste haselnussgrosse Heerd in der Nähe der Oberfläche des rechten Lappens enthält Leberzellen, welche sämmtlich scharfe Contouren zeigen (Fig. 12, Taf. III); sie sind getrübt, lassen aber zum grösseren Theil noch deutliche Kerne erkennen. Durch Zusatz von Essigsäure wird die Trübung kaum merklich geringer. — Auf feinen Durchschnitten durch das weiche Gewebe liegen die in Zerfall begriffenen Zellen in normaler Anordnung; die Fett-

tropfen finden sich in der Peripherie der Läppchen etwas reichlicher als im Centrum. Das interlobuläre Bindegewebe ist nicht merklich vermehrt, die Bindesubstanz der Läppchen nicht fettig degenerirt, die Läppchen von gleichmässig galliger Färbung. Krystallinische Bildungen fehlen vollständig.

26 Stunden nach der ersten Untersuchung wurde die Leber nochmals untersucht. Der Befund war in jeder Beziehung der gleiche; der feste Heerd enthielt noch Zellen mit scharfen Contouren, zum grösseren Theil mit deutlichem Kern. — 48 Stunden nach der ersten Untersuchung waren an den weichen Stellen der Läppchen die Bildungen, welche früher noch die Configuration von Zellen besessen hatten, zum grossen Theil zu Detritus zerfallen, zum kleineren Theil noch von der früheren Beschaffenheit; auch in den weichen Stellen der Leber in den Gefässen noch wohlerhaltene Blutkörperchen. Die Zellen des festen Heerdes erschienen etwas mehr getrübt, aber noch sämmtlich scharf contourirt, zum grossen Theil mit deutlichem Kern. Leucin- oder Tyrosinausscheidungen wurden nicht wahrgenommen.

Die Epithelien der gewundenen Harnkanälchen überall stark getrübt, an vielen Stellen in vorgeschrittener fettiger Degeneration; an manchen der letzteren Stellen auch das interstitielle Gewebe und die Gefässschlingen der Glomeruli mit sehr reichlichen Fettkörnchen durchsetzt; in diesen Gefässschlingen keine Kerne sichtbar, auch nicht nach Zusatz von Essigsäure, während die Contouren der Schlingen zum grossen Theil noch deutlich sind.

Leber, Nieren und Milz geben keine Amyloidreaction.

Der eiterige Inhalt der grossen Ovariencyste enthält Eiterkörperchen, die in fettiger Degeneration begriffen sind, ferner freie feine und mittelgrosse Fetttropfen, kein Cholesterin. Die Fettmasse, aus welcher die Scheibe besteht, ist mikroskopisch ungeformt, schmilzt schon bei längerer Berührung mit dem Finger.

Die folgenden Beobachtungen wurden bei Kranken der medicinischen Klinik gemacht.

46 Ein Mann von 29 Jahren (Müller) hatte vor einem Jahre an einer rechtsseitigen Pleuritis gelitten, war aber wieder vollkommen arbeitsfähig geworden. Im Frühjahr 1863 litt er wieder an Husten und Kurzathmigkeit und liess sich am 15. Mai in die medicinische Klinik aufnehmen. — Die Untersuchung der Brustorgane liess keine Abnormität nachweisen. — Sechs Tage nach der Aufnahme traten sehr heftige Kopfschmerzen ein, begleitet von schwerem allgemeinem Krankheitsgefühl und gänzlicher Appetitlosigkeit. Drei Tage später erfolgte mehrmals Erbrechen, durch welches gallig gefärbte Massen entleert wurden; im weiteren Verlaufe der Krankheit wiederholte sich das Erbrechen sehr häufig und trat mit wenigen Unterbrechungen etwa 5—6 Mal täglich ein. Der Bauch war eingezogen,

so dass die Pulsationen der Aorta abdominalis durch die Bauchdecken gefühlt wurden; erst in den letzten Tagen des Lebens entwickelte sich starke Auftreibung des Bauches. Der Stuhl war fortwährend angehalten; durch Inf. Seunae comp. wurden reichliche breiige Stuhlentleerungen bewirkt. — Am 1. Juni zeigte die Gesichtsfarbe einen leichten Stich in's Gelbliche, während die Conjunctiva nicht gelb gefärbt erschien; am folgenden Tage war der Harn von auffallend dunkler Färbung, der beim Schütteln entstehende Schaum aber rein weiss; der Harn enthielt viel Eiweiss, kein Blut. An den folgenden Tagen war der Kranke ausser Stande den Harn zu entleeren; die mittelst des Katheters entleerten Mengen waren weniger reichlich als normal, die Farbe war intensiv rothbraun, der Schaum deutlich gelb; fortwährend starker Eiweissgehalt; deutliche Gallenfarbstoffreaction wurde nicht erhalten. Bis zum 8. Juni war die gelbliche Färbung der Haut deutlich hervorgetreten, und auch die Conjunctiva war deutlich ikterisch. — Seit dem 3. Juni war das Epigastrium, später die ganze Oberbauchgegend und endlich der ganze Bauch gegen Druck sehr empfindlich. — Das Fieber war immer von sehr geringer Intensität (das Maximum der Temperatur am 11. und am 12. abends betrug 39°,5; sonst stieg die Temperatur nicht über 38°,5.) — Schon am 8. Juni hatte sich, während die Kopfschmerzen fortdauerten, bei dem Kranken eine auffallende Schläfrigkeit gezeigt; dieselbe nahm an den folgenden Tagen zu, der Kranke wurde nnbesinnlich, erinnerte sich des kurz vorher Geschehenen nicht mehr; es traten Delirien auf, anfangs nur in der Nacht, später auch während des Tages; die Pupillen wechselten zwischen auffallender Erweiterung und Verengerung. In der Nacht zum 11. hatte der Kranke anhaltend delirirt; am 12. lag er im Halbschlummer da und murmelte von Zeit zu Zeit unverständliche Worte; seit dem Morgen des 13. war vollständiges Koma vorhanden, von Zeit zu Zeit erfolgten Zuckungen der Extremitäten; abends 10 Uhr trat der Tod ein, nachdem Erscheinungen von Lungenœdem vorhergegangen waren. — Der Ikterus hatte in der letzten Zeit nicht zugenommen, war eher etwas undeutlicher geworden. — Der Eiweissgehalt des gewöhnlich mit dem Kathcter entleerten Harns war immer sehr beträchtlich.

Am Morgen des 15. machte ich die Obduction.

Ziemlich kräftiger Körperbau, wenig Abmagerung. Geringe Todtenstarre, ausgedehnte Todtenflecke. Der Bauch mässig aufgetrieben. Farbe der Haut und der Conjunctiva undeutlich ikterisch.

Schädeldach dick. Im Sinus longitudinalis einige schlaffe Gerinnsel; die Pacchioni'schen Granulationen sehr stark entwickelt, ragen stellenweise in den Sinus hinein. Convexe Gehirnoberfläche glatt, die Gyri sehr breit, abgeflacht, die Sulci sehr schmal; die weichen Gehirnhäute stellenweise sehr stark getrübt, mit sehr kleinen schmutzig-gelben knötchenartigen Bildungen durchsetzt. Die venösen Gefässe mässig gefüllt. Nach dem Abtragen der oberen Theile der grossen Hemisphären wölbt sich das Dach der

Seitenventrikel flach vor, zeigt deutliche Fluctuation. Die Seitenventrikel und der dritte Ventrikel ausgedehnt, enthalten etwa 4 Unzen klarer Flüssigkeit. Die Plexus chorioides sehr blass, das Ependym der unteren Fläche der Ventrikel überall von fester Consistenz, der Fornix erweicht, zerfliessend. An der Basis die weichen Gehirnhäute stark getrübt und verdickt; die Verdickungen sind undeutlich körnig, blassgelblich; die Trübung am Stärksten in der Nähe der Hypophysis, nicht vorzugsweise in den Furchen. Die mikroskopische Untersuchung zeigt, dass die Trübung auf massenhafter Entwickelung von Kernen beruht; die Adventitia mancher kleiner Arterien sehr beträchtlich verdickt, besteht fast nur noch aus dichtgedrängten rundlichen und elliptischen Kernen.

Beide Lungen in ihrem ganzen Umfange fest adhärirend durch unmittelbare Verwachsung der beiden beträchtlich verdickten Pleurablätter. Beide Lungen voluminös, überall mit äusserst zahlreichen miliaren Knötchen durchsetzt, zwischen denen das Lungengewebe stark œdematös, aber überall noch lufthaltig ist. Die Knötchen stehen theils discret, theils zu erbsengrossen und grösseren Gruppen vereinigt. Manche sind noch von grauer Farbe, die Mehrzahl dagegen von gelber Farbe und zum Theil selbst von käsiger Beschaffenheit. Links findet sich am unteren Umfange des oberen Lappens ein erbsengrosser käsiger Heerd und in der Lungenspitze eine haselnussgrosse Caverne mit erweichtem käsigem Inhalt. Auch in der rechten Lunge finden sich neben discreten und agminirten Knötchen einige kleine käsige Heerde und Cavernen. — Das Herz von normaler Grösse; im rechten Vorhof und Ventrikel eingefilzte speckhäutige Gerinnsel. Die Klappen gesund, die Musculatur von fester Consistenz. In der Aorta descendens circumscripte Verdickung und fettige Degeneration der Intima.

Die Milz sehr klein, runzelig, schlaff. — Die linke Niere vergrössert, die rechte von normaler Grösse. An beiden die Kapsel schwer, zum Theil nur mit Zerreissung des Parenchyms trennbar. Auf dem Durchschnitt Hyperæmie an der Grenze beider Substanzen, die Corticalsubstanz getrübt, mit einem leichten Stich in's Gelbe. — Die Leber von normalem Volumen, nur die Dicke etwas vermindert und besonders der linke Lappen sehr dünn. Das Organ ist auffallend schlaff, von teigiger Beschaffenheit, das Gewebe brüchig. Der Ueberzug ist leicht getrübt, die Oberfläche von gleichmässig gelbbrauner Färbung; auf dem Durchschnitt ist die Läppchenzeichnung an den meisten Stellen deutlich, der Blutgehalt sehr gering, die Farbe gelbroth bis gelbbraun. Die Gallenblase mässig gefüllt mit dünnflüssiger Galle. — Der ganze Dickdarm sehr stark durch Gas aufgetrieben, enthält grosse Mengen breiiger, wenig gefärbter Fäces; im unteren Theile des Ileum reichliche gallig gefärbte Massen. Die Schleimhaut der Därme an einzelnen Stellen stark injicirt, im Jejunum starke venöse Injection; die Darmhäute sonst von normaler Beschaffenheit, nirgend Knötchen oder Substanzverluste.

Die Leberzellen zeigen sich bei der mikroskopischen Untersuchung stark getrübt, mit sehr reichlichen feinen und feinsten Fettkörnchen erfüllt, einige auch körnigen Gallenfarbstoff enthaltend; nur in sehr wenigen ist der Kern sichtbar. Die meisten zeigen scharfe Contouren; manche sind aber bereits in Zerfall begriffen, zu Körnchenhaufen oder zu Detritus umgewandelt. Auch die Bindesubstanz der Läppchen ist mit reichlichen Fettkörnchen durchsetzt.

In der Corticalsubstanz der Nieren sind die Epithelien in diffuser, wenig hochgradiger fettiger Degeneration begriffen; die meisten Zellen zeigen noch deutlichen Kern; stellenweise sind sie aber vollständig zerfallen. Glomeruli normal. Keine Amyloidreaction.

14 Es würde sich hier der früher ausführlich mitgetheilte Fall anschliessen, in welchem ebenso wie in dem zuletzt beschriebenen Falle neben acuter Miliartuberculose der Lungen eine parenchymatöse Leberdegeneration bestand, die freilich mit Cirrhose im ersten Stadium complicirt war.

Der letzte hierher gehörige Fall endlich kam bei einem Manne vor, der an Abdominaltyphus zu Grunde ging.

47 Ein 29jähriger Mann aus einem benachbarten Dorfe war, als der sechste Fall unter den Bewohnern des gleichen Hauses, während ausserdem im ganzen Dorfe, in welchem in früheren Jahren wiederholt ausgedehnte Epidemien vorgekommen sind, zur Zeit keine weiteren Fälle auftraten, seit dem 22. October 1863 unter Erscheinungen des Abdominaltyphus erkrankt und am 29. October in die medicinische Klinik aufgenommen worden. Die Krankheit verlief unter den gewöhnlichen Erscheinungen, mit sehr starkem Fieber: vom 30. October bis zum 8. November wurde die Temperatur abends immer zwischen 40°,9 und 41°,5, morgens immer zwischen 40°,45 und 41°,0 gefunden. Seit dem 31. October wurden im Harn bei jeder Untersuchung mässige Mengen von Eiweiss nachgewiesen. — Am Morgen des 9. November hochgradiger Collapsus, vollständige Bewusstlosigkeit, nachdem schon mehrere Tage ein von Delirien unterbrochener soporöser Zustand vorhergegangen war. Am 10. November der Tod. — Während des Aufenthalts des Kranken in der Klinik sind, wie die Erkundigung an Ort und Stelle ergeben hat, noch zwei Bewohner des gleichen Hauses an Erscheinungen von Abdominaltyphus erkrankt; ausserdem im ganzen Dorfe keine ähnlichen Erkrankungen.

Am 11. November machte ich die Obduction.

Ausgebildete Todtenstarre, geringe Leichenhypostase, keine Spur von Ikterus der Haut oder der Conjunctiva. — Unterhautfettgewebe mässig reichlich.

Die weichen Gehirnhäute an der Convexität in der Nähe der Mittellinie stark ödematös, Cerebrospinalflüssigkeit sehr reichlich, an der Basis keine Trübung der Häute, die Ventrikel leer, die Gehirnsubstanz von fester Consistenz, wenig blutreich.

Die linke Lunge etwas adhärirend; eine Bronchialdrüse verkalkt, die übrigen von normaler Beschaffenheit. Die Lunge voluminös, die oberen Partien lufthaltig, schr ödematös, die abhängigsten Stellen ganz luftleer durch hochgradige Hyperæmie und Oedem. Die kleineren Bronchien mit zähschleimiger Masse von grauer Farbe vollständig gefüllt, in den grösseren Bronchien ähnliche Massen. Die rechte Lunge von gleichem Verhalten wie die linke; in der Spitze und an den vorderen Rändern Alveolarektasie; beim Einschneiden collabiren die erweiterten Alveolen. — Der Herzbeutel leer. Das Herz von normaler Grösse; im rechten Herzen schlaffe, etwas speckhäutige Gerinnsel. Die Musculatur des ganzen Herzens blassbraun, stellenweise etwas gelblich; die Klappen normal.

Die Milz auf das Doppelte vergrössert, von weicher Consistenz, auf der Schnittfläche von gleichmässig dunkler Färbung. — Beide Nieren von normaler Grösse, wenig blutreich, die Corticalsubstanz stellenweise trüb, leicht gelblich. — Die Därme sehr stark aufgetrieben. Der Magen gross, enthält reichlich Flüssigkeit. — Im unteren Theil des Dünndarms sehr ausgedehnte markige Infiltration, die vorzugsweise die Peyer'schen Drüsenhaufen ergriffen hat, stellenweise aber auch und namentlich dicht oberhalb der Ileocöcalklappe die Grenzen derselben beträchtlich überschreitet, so dass die infiltrirten Stellen zu ausgedehnten Flächen confluiren; an anderen Stellen betrifft die Infiltration nur einen Theil eines einzelnen Drüsenhaufens. An zahlreichen Stellen sind die infiltrirten Partien bereits nekrotisch, in schmutzig grün-bräunliche Schorfe verwandelt oder auch schon in fetziger Abstossung begriffen; an anderen Stellen finden sich schon ausgedehnte vollkommen gereinigte Geschwüre, welche bis auf die Muscularis, an einzelnen kleinen Stellen auch bis auf die Serosa vordringen. — Die Mesentcrialdrüsen sind auffallend wenig geschwellt, kaum vergrössert, kaum von markiger Beschaffenheit. — Im Dünndarm nur wenig schleimige, im Dickdarm sehr reichliche, consistente, weiche, gallig gefärbte Fäcalmassen. — Die Harnblase mässig gefüllt, der Harn dunkel gefärbt, trüb.

Die Leber klein, auffallend schlaff und welk; die Verkleinerung betrifft vorzugsweise den Dickendurchmesser. Auf der convexen Fläche vorn deutliche Kantenbildung. Gewicht = 1220 Grms, Breite 9 Zoll, Höhe rechts $6^3/_4$", links 6"; die grösste Dicke rechts auf der Höhe der Kante $2^3/_4$", in der übrigen Ausdehnung des rechten Lappens unverhältnissmässig geringer, links dicht am Lig. suspensorium 1", in der übrigen Ausdehnung viel weniger. Auf der Oberfläche des linken Lappens deutliche Läppchenzeichnung, am rechten Lappen kaum Andeutungen davon. Die Schnittfläche auffallend homogen, von gelb-grüner Farbe; nur im linken Lappen

die Läppchenzeichnung angedeutet, indem die Centra mehr röthlich, die peripherischen Theile mehr gelblich erscheinen. Deutlicher Fettbeschlag der Klinge. Der Blutgehalt äusserst gering. — Die Gallenblase collabirt, enthält kaum ½ Drachme dünnflüssiger gelber Flüssigkeit.

Sämmtliche Leberzellen sind stark getrübt, enthalten zum grösseren Theil sehr reichlich Fettkörnchen und körnigen Gallenfarbstoff; nur in wenigen Zellen (kaum in 10 unter 100) ist ein Kern sichtbar; auch nach Zusatz von Essigsäure treten keine Kerne hervor; bei längerer Einwirkung von Glycerin werden Kerne deutlich in einzelnen Zellen, welche vorher keine erkennen liessen. Die Zellen sind zum grössten Theil deutlich contourirt, einzelne aber auch in Körnchenhaufen ohne Contouren umgewandelt, im linken Lappen finden sich neben deutlich contourirten Zellen viele, welche in Zerfall begriffen sind, und ausserdem ziemlich reichlicher Detritus. — Die Bindesubstanz der Läppchen ist mit reichlichen Fettkörnchen durchsetzt. Das interlobuläre Gewebe ist nicht sichtlich vermehrt; an einzelnen Stellen finden sich Kernhaufen in demselben. Auf Durchschnitten finden sich in einzelnen Läppchen kleine circumscripte Stellen, an welchen sämmtliche Zellen mittelgrosse und grosse Fetttropfen enthalten.

In der Corticalsubstanz der Nieren sind die Epithelien stark getrübt, zum Theil mit feinsten Fettkörnchen gefüllt; nirgend ausgedehnter Zerfall. — Die Herzmusculatur in wenig hochgradiger fettiger Degeneration.

Mit diesem Falle schliesst die Reihe der von mir beobachteten Fälle von parenchymatöser Degeneration der Leber, bei welchen, indem der Zerfall der Leberzellen durch die mikroskopische Untersuchung direct nachgewiesen wurde, über die Natur des Prozesses kein Zweifel bestehen konnte.

Zunächst möchte ich hervorheben, dass, während man gewöhnlich Fälle dieser Art für besonders selten hält, mir im Laufe verhältnissmässig kurzer Zeit bei einem keineswegs übermässig reichlichen Beobachtungsmaterial zehn Fälle zur Untersuchung gekommen sind, in welchen die unzweifelhaften anatomischen Charaktere einer über die ganze oder über den grössten Theil der Leber verbreiteten mehr oder weniger weit vorgeschrittenen Degeneration der Drüsenzellen sich vorfanden. Auch will ich schon hier erwähnen, dass gleichzeitig mit diesen zehn Fällen, in welchen ohne Ausnahme die Degeneration wenigstens stellenweise bis zum vollständigen Zerfall der Zellen gediehen war, noch manche andere Fälle zur Beobachtung kamen, die ich in gleicher Weise deuten zu

müssen glaube, bei denen aber der Degenerationsprozess noch nicht zum Zerfall der Leberzellen geführt hatte; diese letzteren Fälle, die ich bisher ausser Acht gelassen habe, werden für die späteren Erörterungen werthvolle Beiträge bilden. — Ich habe keinen Grund anzunehmen, dass bei dieser Häufung des Vorkommens von derartigen Fällen aussergewöhnliche endemische oder epidemische Verhältnisse betheiligt gewesen seien (die Betheiligung der gewöhnlichen endemischen Verhältnisse chirurgischer und geburtshülflicher Kliniken wird im Folgenden noch besonders hervorgehoben werden): von den beschriebenen zehn Fällen kam einer ausserhalb Tübingen vor, die übrigen in drei verschiedenen klinischen Instituten, die in zwei verhältnissmässig weit von einander entfernten Gebäuden sich befinden; einzelne der Kranken waren erst kurz vor oder sogar erst nach dem Auftreten von Erscheinungen, welche auf die Lebererkrankung zu beziehen waren, aufgenommen worden. Ich glaube demnach aus den mitgetheilten Erfahrungen den Schluss ziehen zu dürfen, dass überhaupt die parenchymatöse Degeneration der Leber zu den häufig vorkommenden Affectionen gehört.

Dass die parenchymatöse Degeneration bisher nur in verhältnissmässig wenigen Fällen erkannt und beschrieben worden ist, beruht wohl nur darauf, dass dem Verhalten der Leberzellen gewöhnlich nicht die nöthige Aufmerksamkeit gewidmet wurde; wenigstens wird diese Annahme gestützt durch die Thatsache, dass, wie die Durchsicht der einschlägigen Literatur lehrt, selbst in solchen Fällen, in welchen die Erscheinungen während des Lebens auf eine schwere Affection der Leber hingedeutet hatten, oder in welchen nach dem Tode schon die oberflächliche Betrachtung des Organs eine wesentliche Veränderung desselben nachweisen liess, die weitere Untersuchung keineswegs immer mit derjenigen Sorgfalt und Sachkenntniss vorgenommen wurde, welche zu einer sicheren Beurtheilung des Verhaltens der Leberzellen erforderlich ist. Im Folgenden werde ich noch manche Thatsachen anzuführen haben, welche in gleicher Weise darthun, dass die parenchymatöse Degeneration

der Leber weit häufiger vorkommt, als man gewöhnlich annimmt; und ich glaube schon jetzt die Ueberzeugung aussprechen zu dürfen, dass, sobald die Nothwendigkeit einer genaueren Untersuchung der Leber zur allgemeinen Anerkennung gelangt ist, die Zahl derartiger Fälle in kurzer Zeit sich beträchtlich vermehren wird, und dass die Berücksichtigung des Verhaltens der Leberzellen einzelne Fälle, die ohne eine solche auch nach der Obduction unverständlich bleiben würden, aufklären oder wenigstens dem Verständniss näher bringen wird. — Die Beurtheilung des Verhaltens der Zellen ist, unter Berücksichtigung der früher aufgestellten Kriterien, für den geübten Beobachter und namentlich für einen solchen, welcher die Zellen einer genügenden Zahl von relativ normalen Lebern untersucht hat, bei den weiter vorgeschrittenen Fällen sehr leicht; bei einiger Uebung kann sogar schon aus den im Obigen aufgeführten Merkmalen ohne mikroskopische Untersuchung mit einiger Sicherheit die Degeneration erkannt werden; wenigstens habe ich gewöhnlich schon am Leichentische, unter Vorbehalt der durch die mikroskopische Untersuchung zu liefernden endgültigen Entscheidung, den Befund als parenchymatöse Degeneration demonstrirt, und unter den in der Literatur verzeichneten Fällen giebt es einzelne, bei welchen die makroskopische Beschreibung fast einen besseren Anhalt für die Beurtheilung liefert, als die zuweilen ungenügenden Angaben über das mikroskopische Verhalten. — Freilich kommen auch, wie später noch besonders besprochen werden wird, Fälle vor, in welchen ein bestimmtes Urtheil sehr schwer oder auch selbst bei der sorgfältigsten Untersuchung unmöglich zu gewinnen ist.

Versuchen wir aus den im Obigen ausführlich mitgetheilten Beobachtungen allgemeine Schlüsse zu ziehen in Bezug auf die pathologische Bedeutung der parenchymatösen Degeneration der Leber, so stellen sich die grössten Schwierigkeiten entgegen. Zunächst muss es höchst auffallend erscheinen, dass die beschriebenen Fälle, bei welchen in gleicher Weise eine ausgedehnte parenchymatöse Degeneration der Leber bestand, im Uebrigen so wenig Uebereinstimmung

stimmendes zeigten. Schon das grob-anatomische Verhalten der Leber selbst war sehr verschieden: das Organ war in einigen Fällen so verkleinert, dass man dieselben wohl unter der Bezeichnung der acuten Atrophie der Leber hätte unterbringen können; aber das Fehlen einer Verkleinerung in anderen Fällen verbietet für diese die Anwendung dieser Bezeichnung. Andererseits waren in einzelnen Fällen während des Lebens in ausgesprochener Weise Erscheinungen vorhanden gewesen, welche die Bezeichnung der Fälle als Icterus gravis gerechtfertigt haben würden, während in anderen Fällen dergleichen Erscheinungen und häufig selbst jede Spur von Ikterus vermisst wurde.

Vielleicht sind gerade diese letzteren Fälle diejenigen, deren Verhalten am Meisten auffallend und unerwartet zu nennen ist. Eine zu vollständiger Zerstörung der wesentlichen functionirenden Gewebstheile führende Erkrankung eines Organs wie die Leber, dem wir, wenn wir auch über seine Function keineswegs vollständig unterrichtet sind, doch schon nach unserem bisherigen Wissen eine sehr grosse Bedeutung für die ganze organische Oekonomie mit Bestimmtheit zuerkennen müssen, kann, so sollte man a priori schliessen, nicht bestehen, ohne dass anderweitige schwere materielle oder functionelle Anomalien auftreten, die von der Organerkrankung abhangen und auf das Bestehen derselben hindeuten. — Aus den ausführlichen Krankengeschichten, welche mir von den Vorständen der einzelnen klinischen Institute, denen ich dafür und für die vielfache anderweitige Förderung meiner Arbeiten meinen Dank auszusprechen mich gedrungen fühle, mit der grössten Bereitwilligkeit zu beliebiger Benutzung zu Gebote gestellt wurden, habe ich sorgfältig alle diejenigen Punkte herausgehoben, welche für die Beurtheilung der in Betracht kommenden Verhältnisse von Bedeutung erscheinen könnten, während ich andere, namentlich speciell chirurgische und geburtshülfliche Verhältnisse nur mit wenigen Worten angedeutet habe. Vergebens aber suchen wir unter den oben mitgetheilten Notizen über den Verlauf während des Lebens nach einer einzigen mit der Lebererkrankung in nähere Beziehung zu bringen-

den Erscheinung, welche allen Fällen gemeinschaftlich zugekommen wäre. Ueberhaupt waren nur in wenigen Fällen Erscheinungen vorhanden, die schon bei Lebzeiten eine schwere Erkrankung der Leber mit mehr oder weniger Bestimmtheit vermuthen liessen; in einigen Fällen ist die Lebererkrankung geradezu symptomlos verlaufen.

Die angeführten, aus den beobachteten Fällen selbst hergenommenen Verhältnisse lassen es unthunlich erscheinen, diese Fälle unter irgend eine der gebräuchlichen, von anatomischem oder von symptomatologischem Gesichtspunkte aus aufgestellten Krankheitsformen unterzubringen; und es muss uns sogar, obwohl die wesentlichen histologischen Veränderungen in der Leber der Hauptsache nach bei allen Fällen die gleichen sind, sehr zweifelhaft erscheinen, dass die beschriebenen Fälle überhaupt als unter sich gleichartige zu betrachten seien.

Aber die Schwierigkeit, die beschriebenen Fälle nach den gebräuchlichen Kategorien einzureihen, beruht nicht allein auf dem Mangel an Uebereinstimmung, den diese Fälle unter sich darbieten. Vergleichen wir die einschlägige Literatur, so sehen wir, dass die Ansichten über die Gesichtspunkte, nach welchen derartige Fälle zu beurtheilen und je nach ihrer Gleichartigkeit oder Ungleichartigkeit zusammenzufassen oder zu unterscheiden sind, in der auffallendsten Weise auseinandergehen. Wir begegnen auch in der bisherigen Casuistik einer verhältnissmässig grossen Zahl von Fällen, welche insofern das Schicksal der oben beschriebenen Fälle theilen, als sie jeder Unterbringung unter die gebräuchlichen Rubriken spotten. Endlich aber finden wir auch — und dies ist der wesentliche Mangel — überall die grösste Unsicherheit über die Auffassung des Zusammenhanges zwischen den verschiedenen bei den einzelnen Fällen zur Beobachtung kommenden materiellen Veränderungen und den verschiedenen functionellen Störungen.

Rokitansky hat das Verdienst, zuerst für einen Theil der Fälle von Ikterus, die unter schweren Erscheinungen schnell tödtlich enden, in der gelben Leberatrophie die anatomische Grund-

lage nachgewiesen zu haben [1]). Durch die Mittheilungen von Horaczek [2]) wurde sehr bald eine Casuistik geschaffen, welche ausreichte, um die wichtigsten der dieser anatomischen Grundlage entsprechenden anatomischen und pathologischen Eigenthümlichkeiten vorläufig festzustellen. — Aber freilich musste man bald erkennen, dass die anatomische Grundlage eine zu enge sei, und dass die anatomische Entität der acuten gelben Leberatrophie und die pathologische Entität des Icterus gravis, wenn sie auch in vielen Fällen zusammenfielen, sich doch keineswegs vollständig deckten. Daher fehlte es auch nicht an Forschern, welche die Rokitansky'sche Lehre von der gelben Leberatrophie, als der anatomischen Grundlage des perniciösen Ikterus für nicht ausreichend oder selbst für ganz unbegründet erklärten.

Lebert, dessen Bemühungen es schon im Jahre 1854 gelang, 72 Fälle von Icterus gravis aus der Literatur zu sammeln und darauf eine statistische Analyse zu gründen [3]), machte darauf aufmerksam, dass in sehr vielen Fällen von perniciösem Ikterus die Atrophie der Leber vermisst werde. Die Angaben über vollständigen Zerfall der Leberzellen bei der acuten gelben Atrophie erklärte er für Uebertreibungen [4]). Er zeigte, dass der anatomische Befund

---

1) Handbuch. Aeltere Ausgabe. Bd. III. S. 313.

2) Die gallige Dyskrasie (Icterus) mit acuter gelber Atrophie der Leber. Wien 1843.

3) Ueber Icterus typhoïdes. Virchow's Archiv, Bd. VII. S. 343. Bd. VIII. S. 147. — Diese Arbeit von Lebert ist diejenige Darstellung des Icterus gravis, welche auf die ausgedehnteste Casuistik gegründet ist; sie ist daher von grosser Bedeutung. Die darin enthaltene Zusammenstellung der Literatur ist noch jetzt das vollständigste Verzeichniss derselben bis zum Jahre 1854. Es thut der Brauchbarkeit desselben nur wenig Eintrag, dass der Verfasser, wie aus der Vergleichung der Originalien sich ergiebt, einzelne der angeführten Quellen nicht selbst eingesehen, sondern nur nach secundären Referaten citirt hat. Etwas mehr möchte es die Zuverlässigkeit der Statistik beeinträchtigen, dass unter den benutzten Fällen, wie es scheint, auch solche sich finden, über welche nicht viel mehr bekannt geworden ist als der Krankheitsname.

4) In neuester Zeit scheint sich Lebert von der wesentlichen Bedeutung der Destruction der Zellen bei Icterus gravis überzeugt zu haben, da er in einem neueren sehr dankenswerthen Artikel, in welchem er die Resultate deutscher Forschung dem Verständniss der französischen Aerzte näher zu

in manchen Fällen auf eine beträchtliche Verminderung der Gallensecretion schliessen lasse; aber er fand in dieser Verminderung der Function nicht, wie es freilich sehr nahe gelegen haben würde, die natürliche und leicht verständliche Folge der Verkleinerung der Leber und der anerkannten »partiellen Zerstörung der Leberzellen«, sondern er drehte das Causalverhältniss geradezu um und meinte, wie andere unvollkommen fungirende Organe atrophiren und degeneriren, so sei auch die Atrophie und Degeneration der Leber die Folge der Störung der Gallenbildung. Indem er so die anatomischen Veränderungen der Leber für etwas Unwesentliches und Secundäres erklärte, fasste er die Fälle unter dem Namen des Icterus typhoïdes zusammen und bildete dadurch eine symptomatologische Einheit, für welche ausser dem nicht gerade gut gewählten Namen als einziges constantes Attribut der Ikterus übrig blieb (in manchen der von Lebert zusammengestellten Fälle fehlten nicht nur alle »typhoiden« Erscheinungen, sondern überhaupt alle besonderen Symptome von Seiten des Nervensystems, l. c. Bd. VII. S. 372).

Auf der anderen Seite zeigte Förster[1]), dass man, indem man alle Fälle von Ikterus mit typhösen Erscheinungen mit oder ohne Atrophie der Leber als Icterus typhoïdes zusammengefasst habe, zu Nichts als zu einem willkürlich aufgebauten symptomatischen Krankheitsbilde gekommen sei. Auf Grund einer umsichtigen Würdigung der nachweisbaren Verschiedenheiten und Uebereinstimmungen, welche die einzelnen Fälle in Betreff der ætiologischen Verhältnisse und in Betreff des anatomischen Verhaltens der Leber darbieten, suchte er dieselben in mehrere Gruppen zu ordnen und dadurch für ein eingehenderes Verständniss eine brauchbare Grundlage zu liefern.

Auch Wunderlich zeigte, dass der Begriff des Icterus typhoï-

---

bringen sucht, sich selbst unter der Zahl der Forscher aufführt, welche dieselbe constatirt haben. — De l'ictère typhoïde. Archives génér. de méd. Sér. V. T. 19. 1862. pag. 431 sq.

1) Virchow's Archiv. Band 12. 1857. S. 353.

des viel zu unbestimmt sei, als dass nicht unter diesem Namen sehr viele durchaus heterogene Fälle zusammengefasst wären; er theilte eine Reihe von genau beobachteten Fällen mit und suchte die »klinischen Differenzen« der Fälle von perniciösem Ikterus festzustellen [1]). Wenn durch diesen Versuch das Verständniss der einschlägigen Fälle nur wenig gefördert wurde, so war diess, abgesehen von der Schwierigkeit der Aufgabe, einerseits darin begründet, dass neben den klinischen Differenzen die anatomischen und namentlich die histologischen Verhältnisse eine zu geringe Berücksichtigung erfuhren, andererseits aber auch darin, dass, wie es scheint, die Erforschung des Zusammenhanges der verschiedenen Erscheinungen unter sich und mit den anatomischen Veränderungen überhaupt ausserhalb des Planes der Untersuchung gelegen war. — In neuester Zeit hat Wunderlich drei Fälle von perniciösem Ikterus zusammengestellt, welche sowohl in Betreff der während des Lebens beobachteten Erscheinungen, als auch in Betreff des anatomischen Befundes eine überraschende Uebereinstimmung zeigten [2]). Uebrigens würden diesen Fällen als wesentlich gleichartige noch zahlreiche in der Literatur verzeichnete Fälle sich anreihen, die von diesen drei Fällen kaum mehr verschieden sind, als diese unter sich.

In den letzten Jahren ist die Unsicherheit über die Gleichartigkeit oder Ungleichartigkeit der Fälle durch den Umstand noch vermehrt worden, dass zahlreiche Fälle veröffentlicht wurden, welche in vieler Beziehung mit den Fällen von acuter gelber Leberatrophie übereinstimmten, aber dennoch nicht unter dieser Bezeichnung untergebracht werden konnten, weil gerade die Atrophie nicht vorhanden war; in einer gewissen Zahl dieser Fälle war die Erkrankung nachweislich die Folge einer toxischen Einwirkung gewesen, und namentlich für die acute Phosphorvergiftung ist die Lebererkrankung als constanter Befund nachgewiesen worden.

Die Erkenntniss der Unmöglichkeit, die von mir beobachteten

---

1) Archiv der Heilkunde. 1860. S. 9 ff. u. S. 205 ff.
2) Archiv der Heilkunde. 1863. S. 145.

und oben beschriebenen Fälle von parenchymatöser Degeneration der Leber sämmtlich den gebräuchlichen anatomischen oder symptomatologischen Entitäten anzureihen, hat mich veranlasst, die auf diesen Gegenstand bezügliche Literatur, so weit sie mir zugänglich war, genauer durchzusehen und besonders die einschlägige Casuistik zu berücksichtigen. In Folge einer nach bestimmten Richtungen ausgeführten Analyse des vorhandenen thatsächlichen Materials glaube ich nicht nur die oben beschriebenen Fälle dem Verständniss zugänglicher gemacht, sondern auch für die Beurtheilung der Gleichartigkeit oder Ungleichartigkeit der Fälle von Icterus gravis, sowie namentlich für die Auffassung des Zusammenhanges der einzelnen diesen Fällen gemeinhin zukommenden anatomischen und symptomatologischen Eigenthümlichkeiten einige neue Gesichtspunkte gewonnen zu haben. Ich werde aber auf Grund der casuistischen Zusammenstellungen nicht etwa alle Einzelnheiten erörtern, sondern mich auf die Besprechung derjenigen Verhältnisse beschränken, welche ich für besonders charakteristisch oder in Betreff der Beurtheilung des von mir Beobachteten für besonders wichtig halte.

Behufs der Vergleichung in Bezug auf bestimmte Eigenthümlichkeiten habe ich aus der mir zugänglichen Literatur alle mit genügender Ausführlichkeit beschriebenen Fälle von Icterus gravis, die ich für die Lösung der Frage nach dem Verhältniss des Icterus gravis zu der parenchymatösen Degeneration der Leber verwerthen zu können glaubte, so wie auch die wenigen bisher publicirten Fälle von sicher constatirter parenchymatöser Degeneration der Leber, bei welchen die Erscheinungen des Icterus gravis gefehlt hatten, so weit sie mit einiger Genauigkeit mitgetheilt waren, in tabellarischer Form zusammengestellt. Es wurden dabei zunächst auch solche Fälle berücksichtigt, bei welchen neben der Lebererkrankung irgend eine andere schwere Affection vorhanden war, mit der möglicherweise die Lebererkrankung in Zusammenhang gebracht werden konnte, so wie neben den Erkrankungen aus unbekannter Ursache auch diejenigen, bei welchen eine Vergiftung als Ursache der Leberdegeneration nachgewiesen werden konnte. Von vorn herein

ausgeschlossen wurden dagegen alle Fälle, in welchen eine anderweitige wesentliche Anomalie der Leber, der Gefässe derselben oder der Gallengänge, von denen die Degeneration der Leberzellen hätte abgeleitet werden können, zugegen war, daher alle Fälle von Verschliessung oder Verengerung der Gallengänge oder der Pfortader, von Cirrhose, die zur Verkleinerung des Organs geführt hatte, von Abscessen und Neubildungen in der Leber. Zwar müssen manche functionelle Anomalien, wie wir a priori schliessen können, in gleicher Weise auftreten, mag die Zerstörung der Leberzellen und die Aufhebung der Leberfunction auf die eine oder auf die andere Weise zu Stande gekommen sein, und die klinischen Erfahrungen bestätigen diese Voraussetzung; für unsere Erörterungen erschien es aber zweckmässiger, nur solche Fälle zu vergleichen, bei denen die parenchymatöse Degeneration der Leber wenigstens in Bezug auf die Leber selbst die relativ primäre Erkrankung darstellt.

Eine genaue Aufführung sämmtlicher in tabellarischer Form von mir zusammengestellter Fälle erscheint unthunlich und, da es sich im Folgenden nur um die Feststellung einzelner Punkte handelt, auch nicht nothwendig. Um aber die Anführung einzelner Fälle zu erleichtern und zugleich eine Uebersicht der wichtigeren Casuistik zu geben, lasse ich das nach den Beobachtern alphabetisch geordnete Verzeichniss der Quellen folgen. Ich bemerke dabei, dass sowohl bei dieser Zusammenstellung, als auch bei allen anderen Citaten diejenigen Quellen, welche nicht in Klammern eingeschlossen angeführt sind, von mir verglichen wurden; es ist diese Bemerkung in so fern nicht ganz überflüssig, als es zuweilen vorkommt, dass Fälle mit Angabe der ursprünglichen Quelle citirt werden, während augenscheinlich nicht die ursprüngliche, sondern irgend eine, zuweilen an der betreffenden Stelle gar nicht angegebene secundäre Quelle benutzt wurde; nicht selten sind aus einem solchen Verfahren in Betreff wichtiger Verhältnisse unrichtige Angaben hervorgegangen.

I. Abercrombie, Krankheiten des Magens. Aus dem Englischen von G. v. d Busch. Bremen 1830. S. 445.

II. Aldis, Case of jaundice with cerebral affection. London med. Gazette. 1834. Vol. 13. pag. 833. — Schmidt's Jahrb. 1834. Bd. 4. S. 299. — Horaczek, l. i. c., 6. Beobachtung. — Lebert, l. i. c. S. 178. 12. Beobachtung. (Die Hæmorrhagie, die bei diesem Falle im Original sich angegeben findet, ist in dem Referat in Schmidt's Jahrb. und ebenso in den späteren Reproductionen des Falles nicht erwähnt.)

III. Alison, Edinburgh med. and surg. Journ. Vol. 44. 1830. pag. 287 sq.

IV. Andral, Clinique médicale. Tome II. 4. édit. Paris 1839. pag. 363 sq.

Va. Bamberger, Deutsche Klinik. 1850. Nr. 9.

Vb. — , Verhandlungen der physikalisch-medicinischen Gesellschaft in Würzburg. Bd. 8. 1858. S. 268.

VI. Bergeron, Union médic. 1862. Nr. 73.

VII. Bernard, Ch. (Union médic. 1856), Schmidt's Jahrb. 1857. Bd. 93. S. 303.

VIII. Bouchut, Gazette des hôpitaux. 1862. Nr. 47.

IX. Bouillaud, Gaz. des hôp. 1862. Nr. 28.

X. Brauu, C., Ueber acute Schmelzung der Leber bei Schwangeren. Allg. Wiener medic. Zeitung. 1863. Nr. 36.

XI. Breithaupt (Pr. Ver.-Ztg. 1859), Schmidt's Jahrb. 1860. Bd. 105. S. 186.

XII. Bright, Guy's Hosp. Rep. Vol. I. 1836. pag. 604 sq.

XIII. Bucquoy, Union méd. 1863. Nr. 81.

XIV. Budd, die Krankheiten der Leber. Deutsch von Henoch. Berlin 1846.

XV. Buhl, Zeitschrift für ration. Medicin. Neue Folge, Bd. 4. 1854. S. 351.

XVI. Busk, s. Budd, l. c. S. 224.

XVII. Champouillon, Gaz. des hôp. 1857. Nr. 16.

XVIII. Christison, s. Alison, l. c. p. 290.

XIX. Dance, Nasse's Sammlung zur Kenntniss der Gehirn- und Rückenmarkskrankheiten. 3. Heft. Stuttgart 1840. S. 130, 23. Beobachtung. — Horaczek, l. i. c., 4. Beobachtung.

XX. Förster, Virchow's Archiv. Bd. 12. 1857. S. 558.

XXIa. Frerichs, Klinik der Leberkrankheiten. Bd. I. 1858.

XXIb. — , — , Bd. II. 1861. S. 11 ff.

XXIIa. Fritz (Union méd. 1856), Schmidt's Jahrb. 1857. Bd. 93. S. 303.

XXIIb. — , Gazette méd. 1858. Nr. 21. pag. 328.

XXIIc. — , Gaz. des hôp. 1863. Nr. 21.

XXIII. Fritz, Ranvier et Verliac, De la stéatose dans l'empoisonnement par le phosphore. Archives génér. 1863. Juillet. pag. 25 sq.

XXIV. Gaupp, Würtemberg. Correspondenz-Blatt. 1858. Nr. 42.

XXV. Griffin, On coma and sudden death in jaundice. London med. Gaz. 1834. Vol. 13. pag. 801. — Budd, l. c. S. 228.

XXVI. Guckelberger, Würtemberg. Corresp.-Blatt. 1856. Nr. 20.

XXVII. Hanlon, s. Budd, S. 230 (Graves, Clin. med.) — Lebert, l. i. c. S. 180.

XXVIII. Hecker (Monatschr. für Geburtsk. Bd. 21. 1863), Schmidt's Jahrb. 1863. Bd. 119. Nr. 7.

XXIX. Henoch, Klinik der Unterleibskrankheiten. 1. Bd. 2. Aufl. Berlin 1855. S. 325.

XXX. Hérard, Union méd. 1859, Nr. 27.

XXXI. Heyfelder (Med. Ann. 1837), Schmidt's Jahrb. 1838. Bd. 20. S. 313. — Horaczek, l. i. c., 9. Beobachtung.

XXXII. Hiffelsheim et Robin, Gaz. méd. de Paris. 1857. Nr. 42. pag. 659.

XXXIII. Horaczek, Die gallige Dyskrasie u. s. w. Wien 1843.

XXXIV. Höring, Württemb. Corresp.-Bl. 1862. Nr. 20.

XXXV. Handfield Jones, London med. Gaz. N. S. Vol. 5. 1847. pag. 1145.

XXXVI. Aus dem St. Joseph-Kinderspitale. Jahrbuch für Kinderheilkunde. 2. Band. Wien 1859. S. 42.

XXXVII. Kiwisch, Geburtskunde. 2. Abth. Erlangen 1851. S. 48 ff.

XXXVIII. Klob, Zeitschrift der Gesellschaft der Aerzte zu Wien. 1858. Nr. 47.

XXXIX. Koch, Würtemb. Corresp.-Bl. 1861. Nr. 32.

XL. Lancereaux, Union méd. 1863. Nr. 82, 83.

XLI. Lebert, Virchow's Archiv, Bd. 8. 1855. S. 147, 1. Beobachtung.

XLII. Leudet, Etude sur l'ictère déterminé par l'abus des boissons alcooliques. Gazette méd. de Paris. 1860. Nr. 26.

XLIII. Lewin, Studien über Phosphorvergiftung. Virchow's Archiv, Bd. 21. 1861. S. 563.

XLIVa. Lœschner, s. Horaczek, 13. Beobachtung.

XLIVb. — , (Oesterr. Zeitschr. für Kinderheilk. 1856), Schmidt's Jahrb. 1856. Bd. 91. S. 204.

XLV. Loffel, Gaz. des hôp. 1862. Nr. 123.

XLVI. Mann, Annalen des Charité-Krankenhauses zu Berlin. Bd. 10. Heft 2, 1863. S. 109.

XLVII. Mannkopff, Beitrag zur Lehre von der Phosphorvergiftung. Wiener medic. Wochenschrift. Spitalszeitung. 1863. Nr. 26 ff.

XLVIII. Marcq (Presse méd. 1859), Schmidt's Jahrb. 1860. Bd. 105. S. 187.

IL. Martinet, s. Horaczek, 2. Beobachtung.

L. Mende, Epidemische Gelbsucht, in den Jahren 1807 und 1808 beobachtet. Hufeland und Himly's Journal. 1810. 8. Stück. S. 79 ff.

LI. Merbach (Varges Zeitschr. N. F. 1863), Schmidt's Jahrb. 1863. Bd. 119. S. 38.

LII. Mettenheimer, Ueber Icterus gravis. Betz. Memorabilien. 1862. 1. und 3. Lieferung.

LIIIa. Monneret, Des hémorrhagies produites par les maladies du foie. Archives génér. Juin 1854. pag. 694.

LIIIb. — , Cas d'ictère hémorrhagique essentiel. Archives génér. Fevr. 1862. pag. 129.

LIV. Oppolzer (Spitalszeitung 1860), Schmidt's Jahrb. 1860. Bd. 107. S. 34.

LV. Ozanam (Thèse etc. 1849), s. Lebert, l. c.

LVI. Paul, C., Gaz. des hôp. 1860. Nr. 47.

LVII. v. Plazer, (Spitalszeitung 1860), Schmidt's Jahrb. 1860. Bd. 107. S. 35.

LVIII. Pleischl, Wiener medic. Wochenschr. 1855. Nr. 1 u. 2.

LIX. Pleischl und Folwarczny, Zeitschr. der Gesellsch. der Aerzte zu Wien. 1858. Nr. 39, 40.

LX. Politzer, Jahrb. für Kinderheilkunde. 3. Bd. 1860. S. 40.

LXI. Rayer, Journal des connaissances médico-chirurgicales. Oct. 1845. pag. 133. — Gaz. des hôp. 1845. Nr. 93. — Lebert, l. c., 4. Beobachtung.

LXIIa. Rokitansky, Ueber lethale Leber- und Nieren-Steatose. Zeitschrift der Gesellsch. der Aerzte zu Wien. 1859. Nr. 32.

LXIIb. — , Wochenblatt d. Ztschr. d. Ges. d. A. zu Wien. 1862. Nr. 45.

LXIII. Rühle, Mittheilungen u. s. w. Günsburg's Zeitschr. für klin. Med. 1854. S. 104 ff.

LXIV. Sander, Deutsche Klinik. 1860. Nr. 4.

LXV. Schnitzler, Deutsche Klinik. 1859. Nr. 28.

LXVI. Seidel, Deutsche Klinik. 1862. Nr. 47.

LXVII. Sicherer, Würtemb. Corresp.-Bl. 1841. Nr. 39. — Schmidt's Jahrb. 1842. Bd. 35. S. 335. — Horaczek, 18. Beobachtung. (Horaczek und Lebert haben bei dem Namen des Autors den gleichen Druckfehler, während nicht nur im Original, sondern auch in dem von Beiden angeführten Referat in Schmidt's Jahrbüchern der Name richtig geschrieben ist. Die Unsicherheit, ob in dem betreffenden Falle Ikterus vorhanden gewesen sei, besteht nicht im Original, sondern nur , in Folge der Auslassung eines Wortes, in dem Referat.)

LXVIII. Siphnaios (Thése etc. 1852), Lebert, l. c., 3. Beobachtung.

LXIX. Smoler, Allg. Wiener med. Zeitg. 1861. Nr. 39.

LXXa. Späth, Klinik der Geburtskunde u. s. w. von Chiari, Braun und Späth. Erlangen 1855. S. 245 ff.

LXXb. — , Ueber Icterus in gravidis. Wiener medic. Wochenschrift. 1854. Nr. 48, 49.

LXXI. Spengler, Virchow's Archiv. Bd. 6. 1854. S. 129.

LXXII. Standhardtner, Zeitschr. der Gesellsch. der Aerzte zu Wien. 1858. Nr. 50.

LXXIII. Trost (Spitalszeitung 1859), Schmidt's Jahrb. 1860. Bd. 105. S. 185.

LXXIV. Tüngel, Klinische Mittheilungen von der med. Abtheilung des A. Krankenhauses in Hamburg. 1861. Hamburg 1863. S. 123 ff.

LXXV. Valsalva, s. Morgagni, De sedibus et causis morb. Epist. 37, 2. — Horaczek, 1. Beobachtung.

LXXVI. Verdet (Thèse etc. 1851), Lebert, l. c., 10. Beobachtung.

LXXVII. Vigla, Gaz. des hôp. 1857. Nr. 13.

LXXVIII. Wagner, Zur Kenntniss der Phosphorvergiftung. Archiv der Heilkunde. 1862. S. 359 ff.

LXXIX. Wisshaupt, Prager Vierteljahrsschrift. 19. Band. 1848. S. 38.

LXXX. Woillez, Union méd. 1862. Nr. 29.

LXXXIa. Wunderlich, Beobachtungen über Icterus gravis. Archiv der Heilkunde. 1860. S. 9 ff.

LXXXIb. — , Die klinischen Differenzen u. s. w. Ibid. 1860. S. 205 ff.

LXXXIc. — , Zur intoxicationsartigen Form des perniciösen Ikterus. Ibid. 1863. S. 145 ff.

LXXXII. Zimerman (Wiener med. Wochenschr.), Schmidt's Jahrb. 1857. Bd. 96. S. 45.

Die Gesammtzahl der aus den angeführten Quellen entnommenen und in tabellarischer Form zusammengestellten Fälle beträgt 177. Wie schon erwähnt wurde, sind von der Zusammenstellung gänzlich ausgeschlossen worden alle diejenigen Fälle, welche zu wenig genau beschrieben worden sind; aber auch in einzelnen der angeführten Quellen finden sich neben brauchbaren Fällen andere, und diese letzteren zuweilen selbst in grösserer Zahl, welche, obwohl sie als mit den ersteren Fällen gleichartige mitgetheilt werden, doch für die vergleichende Zusammenstellung nicht benutzt werden konnten, entweder weil die Beschreibung ungenügend war, oder weil aus derselben mit mehr oder weniger Sicherheit hervorging, dass die Fälle überhaupt nicht hierher gehörten. Endlich ist auch diese Zusammenstellung noch zwischen ziemlich weiten Grenzen gemacht worden, und die zusammengestellten Fälle sind von sehr ungleichem, manche sogar zunächst von zweifelhaftem Werthe; für manche wird die Hierhergehörigkeit erst aus den folgenden Auseinandersetzungen sich ergeben; andere Fälle, die nicht so genau untersucht worden sind, als es zu wünschen gewesen wäre, habe ich

desshalb nicht ausgeschlossen, weil sie wenigstens für die Feststellung einzelner Punkte verwerthet werden konnten. Ueberhaupt wurde die Auswahl nur durch Zweckmässigkeitsrücksichten geleitet und war desshalb selbstverständlich eine innerhalb gewisser Grenzen willkürliche.

Von entscheidender Bedeutung für den Werth der Fälle ist namentlich der Umstand, ob die mikroskopische Untersuchung der Leber vorgenommen wurde oder nicht. In allen vor dem Jahre 1845 publicirten Fällen fehlt die mikroskopische Untersuchung; der erste Fall von primärer parenchymatöser Degeneration der Leber, bei welchem der Zerfall der Leberzellen durch das Mikroskop nachgewiesen wurde, ist der Fall von Busk (XVI), bei dem auch Budd durch eigene Untersuchung sich von dem Sachverhalt überzeugte [1]). In neuester Zeit ist die mikroskopische Untersuchung der Leber bei Fällen von Icterus gravis die Regel geworden; aber freilich sind selbst noch in den letzten Jahren einzelne Publicationen erschienen, bei welchen von keiner mikroskopischen Untersuchung die Rede ist. — Von den 177 zusammengestellten Fällen sind nur 86 mikroskopisch untersucht worden: unter diesen befinden sich einige wenige, bei welchen das Resultat der Untersuchung ein negatives war — von diesen wird im Folgenden noch besonders die Rede sein —, ferner einige, bei welchen ein offenbarer Mangel an Sorgfalt oder an Sachkenntniss die Angaben über das mikroskopische Verhalten nahezu werthlos macht; in der weit überwiegenden Mehrzahl dieser 86 Fälle ist aber der Zerfall der Leberzellen in unzweifelhafter Weise nachgewiesen worden. — Unter den Fällen, bei welchen die mikroskopische Untersuchung unterlassen wurde, finden sich solche, bei welchen auch die Angaben über das Resultat der grob-anatomischen Untersuchung der Leber ganz ungenügend

---

1) Lebert nennt — Archives générales. S. V. T. 19. 1862. pag. 431 sq. — Handfield Jones als den Ersten, der den Zerfall der Leberzellen bei Icterus gravis nachgewiesen habe; Budd hat aber schon in der ersten Auflage (1845) den angeführten im Jahre 1844 beobachteten Fall mitgetheilt, während die betreffende Publication von Handfield Jones (XXXV) aus dem Jahre 1847 ist.

sind; bei manchen aber ist die Beschreibung des grob-anatomischen Verhaltens so vortrefflich, und die Angaben sind so charakteristisch, dass die Fälle, was den Grad der Sicherheit des Nachweises der parenchymatösen Degeneration anlangt, fast den Fällen mit mikroskopischer Untersuchung an die Seite gestellt werden können.

Auch in Betreff der anderen in Betracht kommenden Momente sind die Angaben bei den verschiedenen Fällen von sehr verschiedener Genauigkeit und von sehr verschiedenem Werthe. Aus diesem Grunde war es nöthig, für die Untersuchung jeder einzelnen Frage unter den Fällen noch eine besondere Auswahl zu treffen.

Zur Feststellung der charakteristischen Eigenthümlichkeiten wähle ich zunächst nur solche Fälle aus, in denen eine Complication mit irgend einer anderen schweren Erkrankung, von welcher der tödtliche Ausgang oder selbst die Lebererkrankung als secundäre Erkrankung abgeleitet werden könnte, nicht vorhanden gewesen war, und in welcher ferner ein Nachweis oder auch nur ein begründeter Verdacht der Phosphorvergiftung nicht bestanden hatte. Es beziehen sich somit die zunächst folgenden Erörterungen nur auf die Fälle von primärer Erkrankung ohne nachweisbare Ursache.

Das grösste Hinderniss für eine übersichtliche Auffassung der in Betracht kommenden Fälle bildete bisher, wie mir scheint, der Umstand, dass man den Begriff der Atrophie der Leber in die anatomische Bezeichnung aufgenommen hatte, und dass man die Verminderung des Volumens der Leber als besonders charakteristisch betrachtete. Während man gar kein Bedenken trug, Fälle, in welchen das Volumen der Leber kaum merklich vermindert war, mit solchen Fällen als gleichartig zusammenzustellen, bei welchen das Volumen auf ein Drittel oder selbst auf ein Viertel des normalen Volumens reducirt war [1]), sollten alle diejenigen Fälle abgetrennt werden, bei welchen das Volumen der Leber der Norm entsprach oder auch etwas vergrössert war, mochten sie auch sonst

1) Horaczek, 3., 5., 7., 10., 14., 17. Beobachtung.

in jeder anatomischen und pathologischen Beziehung durchaus gleichartig sein. — Es würde für uns schwer verständlich sein, dass man überhaupt das Volumen der Leber jemals als das Massgebende angesehen hat, wenn wir nicht bedächten, dass zu der Zeit, in welche die Aufstellung der acuten gelben Atrophie fällt, die Veränderungen der feineren Textur der Organe noch nicht berücksichtigt zu werden pflegten und gerade für die betreffenden Fälle noch ganz unerkannt waren. Seitdem man erkannt hat, dass das Hauptgewicht auf die histologischen Veränderungen zu legen ist, müssen nothwendig Fälle, in welchen die Leberzellen in gleicher Weise degenerirt oder vollständig zerstört sind, als anatomisch gleichartige betrachtet werden, auch wenn in dem einen Falle die Leber grösser ist als in dem anderen.

Selbst die ersten Begründer der Lehre von der acuten gelben Atrophie konnten sich der Einsicht nicht verschliessen, dass viele andere Verhältnisse von weit grösserer Bedeutung seien, als das Volumen der Leber, und demgemäss hat selbst Horaczek Fälle zur acuten gelben Atrophie gerechnet, in welchen die Volumensverminderung fehlte [1]). — Sobald wir aber aufhören, dem Volumen der Leber die entscheidende Bedeutung beizulegen, so müssen wir eine grosse Zahl von Fällen, die von den Autoren unter verschiedenen Namen beschrieben und, weil die Leber von normalem Volumen oder selbst vergrössert war, meist für anatomisch von der acuten gelben Atrophie verschieden gehalten wurden, als wesentlich gleichartig betrachten mit den Fällen von acuter gelber Atrophie κατ' ἐξοχήν: die Fälle verliefen unter im Wesentlichen gleichartigen Erscheinungen, und bei der Mehrzahl derselben wurde die Degeneration oder Zerstörung der Leberzellen durch die mikroskopische Untersuchung nachgewiesen. Hierher gehören namentlich Fälle von

1) In einem von Löschner beobachteten Falle (XLIV a) wird die Leber ausdrücklich als »kaum merkbar grösser« angegeben. Einen Fall von Dance (XIX), den der Beobachter ganz anders gedeutet hat, rechnet Horaczek mit Recht zu der von ihm beschriebenen Krankheit, obwohl über das Volumen der Leber gar keine Angaben vorliegen.

Busk, Frerichs (b), Hanlon, Hecker, Lebert, Marcq, Mettenheimer, Monneret, v. Plazer, Rayer, Robin[1]), Rokitansky[2]), Seidel, Späth, Wagner, Wunderlich. — Ich zweifle nicht, dass die Zahl der hierher gehörigen Fälle, bei welchen die Verkleinerung der Leber bei der Obduction vermisst wurde, noch grösser sein würde, wenn dergleichen Fälle verhältnissmässig eben so oft veröffentlicht worden wären, als die Fälle, in welchen durch den Nachweis der Atrophie die Diagnose bestätigt oder der Fall in das gewöhnliche Schema eingereiht wurde. Uebrigens fand Lebert nur in der Hälfte der von ihm zusammengestellten Fälle von Icterus typhoïdes eine Verkleinerung der Leber ausdrücklich angegeben.

Unsere Auffassung findet die beste Bestätigung dadurch, dass es für die Mehrzahl der Fälle möglich ist, diejenigen Umstände anzugeben, von welchen es abhängt, ob die Leber nach dem Tode grösser oder kleiner gefunden wird.

Zunächst kommt in Betracht das Volumen, welches die Leber vor dem Beginne der parenchymatösen Erkrankung besass; und schon der Umstand, dass, wie Frerichs[3]) gezeigt hat, bei gesunden Individuen, die in der mittleren Lebenszeit sich befinden, das Gewicht der Leber zwischen 820 und 2100 Grms betragen kann, lehrt das Missliche einer Unterscheidung der Fälle nach dem Volumen der Leber. Berücksichtigen wir ausserdem, dass die Leber vor dem Beginn der parenchymatösen Degeneration durch mancherlei Vorgänge von mehr untergeordneter Bedeutung, z. B. durch Fettinfiltration, Stauungshyperæmie u. dergl. vergrössert gewesen sein kann, so ist es klar, dass selbst nach einer beträchtlichen Reduction des Volumens dasselbe noch immer so gross oder grösser sein kann, als das normale mittlere Volumen (vgl. einen der oben be-
39 schriebenen Fälle).

1) Gaz. méd. de Paris. 1857. No. 28, 31.

2) Rokitansky macht selbst auf die Aehnlichkeit der von ihm beschriebenen Fälle von letaler »Leber- und Nieren-Steatose« mit der acuten gelben Atrophie aufmerksam.

3) l. c. Band I. S. 18.

Von grösserem Einfluss auf das bei der Obduction zu findende Volumen ist es für die Mehrzahl der Fälle, ob der Kranke in einem früheren oder in einem späteren Stadium des degenerativen Prozesses zu Grunde geht. — Auch bei der diffusen parenchymatösen Nephritis, die überhaupt, abgesehen von dem Umstande, dass der Verlauf weit weniger rapide ist, mit der parenchymatösen Degeneration der Leber die grösste Analogie zeigt, erfolgt im letzten Stadium des Prozesses eine Verkleinerung des Organs, und während langer Zeit wurde diese »Granular-Atrophie« der Niere für die wesentliche anatomische Veränderung bei der Bright'schen Krankheit gehalten. In unserer Zeit denkt Niemand daran, Fälle, die in allem Uebrigen gleichartig sind, von den Fällen mit Granular-Atrophie abzutrennen, weil etwa die Atrophie nicht vorhanden ist; man hat sich vielmehr überzeugt, dass der Atrophie der Niere gewöhnlich ein Stadium vorhergeht, während dessen das Organ sogar über das normale Volumen vergrössert ist, dass also der Befund in Betreff des Volumens der Niere lediglich davon abhängt, in welchem Stadium der Krankheit der Kranke gestorben ist. — Die Frage nach dem Verhalten der Leber in der Zeit, welche der Atrophie derselben vorhergeht, ist bisher nur selten aufgeworfen und niemals eingehend erörtert worden. Dürften wir voraussetzen, dass auch bei der parenchymatösen Degeneration der Leber im Beginn eine Vergrösserung des Organs stattfinde und die Atrophie erst später erfolge, so würde es verständlich sein, dass in manchen Fällen Atrophie, in manchen im Uebrigen durchaus gleichartigen Fällen Vergrösserung gefunden wird.

Und in der That sprechen entscheidende Umstände zu Gunsten der Annahme, dass wenigstens in zahlreichen Fällen der Atrophie des Organs eine Vergrösserung desselben vorhergeht. — Zunächst
43 erinnere ich daran, dass in zwei oben beschriebenen Fällen, in wel-
44 chen freilich das Gesammtvolumen der Leber bereits eine Verminderung erlitten hatte, diejenigen Zellen, welche noch nicht zerstört waren, eine Vergrösserung erkennen liessen; wäre im Beginn des Prozesses eine solche Vergrösserung bei allen einzelnen Leberzellen

vorhanden, so würde schon daraus auf eine Vermehrung des Gesammtvolumens zu schliessen sein. — Aber es giebt auch einzelne Fälle, bei welchen auf directem Wege in der ersten Zeit der Erkrankung eine Vergrösserung der Leber nachgewiesen und die später eintretende beträchtliche Verkleinerung verfolgt werden konnte. Hierher gehören Fälle von Bamberger (b), Frerichs (b, S. 18), Mann, Merbach, Mettenheimer (6. Beob.), Sander. Fälle endlich, in welchen die Leber während des Lebens in der ersten Zeit der Erkrankung von normalem Volumen und erst später verkleinert gefunden wurde, liegen in grösserer Zahl vor.

Für die Annahme, dass die Leber in der Mehrzahl der Fälle im Anfange des Prozesses vergrössert sei und erst später sich verkleinere, und dass überhaupt die Verschiedenheit in der Grösse der Leber nicht auf wesentlichen Verschiedenheiten des zu Grunde liegenden Prozesses, sondern auf anderweitigen Umständen beruhe, spricht mit grosser Bestimmtheit noch eine andere Thatsache. Die Vergleichung einer grösseren Zahl von Fällen lässt nämlich erkennen, dass die Leber im Allgemeinen um so grösser ist, je kürzer, und um so kleiner, je länger die Dauer der Erkrankung gewesen ist. — Schon Lebert (XLI, S. 183) hat die Bemerkung gemacht, dass die Atrophie fast allgemein fehle, wenn die Krankheit in den ersten Wochen tödtlich verlaufen sei, und Oppolzer ist schon seit längerer Zeit der Ansicht, dass die Atrophie nur den Ausgang eines wahrscheinlich entzündlichen Krankheitsprozesses bilde [1]). — Ich habe 94 der Literatur entnommene Fälle von acuter primärer Erkrankung ohne nachweisbare Ursache, bei welchen Angaben über die bei der Obduction gefundene Grösse der Leber und ausserdem auch über die Dauer der Krankheit sich finden, in Bezug auf diese Punkte verglichen. Bei 57 Fällen war die Leber beträchtlich (um mehr als ein Viertel oder ein Drittel des normalen Volumens) verkleinert: die Dauer der Krankheit hatte bei 47 von diesen Fällen

1) Vgl. Zeitschr. der Ges. der Aerzte zu Wien. 1858. No. 40, S. 625. — Deutsche Klinik. 1859. No. 28, S. 286.

9 Tage oder mehr, nur bei 10 Fällen weniger als 9 Tage betragen. Die zweite Gruppe umfasst 37 Fälle, bei welchen die Leber von normalem Volumen oder vergrössert oder nur unbedeutend verkleinert gefunden wurde: nur bei 10 von diesen Fällen hatte die Dauer der Krankheit mehr als 9 Tage, in 27 Fällen 9 Tage oder weniger betragen. Aus dieser Zusammenstellung geht somit hervor, dass eine beträchtliche Verkleinerung der Leber vorzugsweise dann sich vorfindet, wenn die Dauer der Krankheit 9 Tage erreicht oder überschritten hat. — Die Ausnahmen sind zum Theil leicht erklärlich. Dass in einzelnen Fällen, in welchen die Dauer der Krankheit den 9. Tag beträchtlich überschritten hat, dennoch ein normales Volumen der Leber gefunden wird, würde, abgesehen von einer etwaigen früheren Vergrösserung der Leber, durch die Annahme zu erklären sein, dass in diesen Fällen der degenerative Prozess langsamer als gewöhnlich verlaufen sei; und wirklich giebt es Fälle von so langsamem Verlauf, dass man von einer subacuten oder selbst chronischen Form reden könnte, und ausserdem geht aus anatomischen Beobachtungen hervor, dass in manchen Fällen die Erkrankung in einem Theile des Organs beginnt und erst langsam auf die übrigen Theile sich fortpflanzt. — Andererseits kommen Fälle vor, bei welchen nach einer Krankheitsdauer von nur wenigen Tagen doch schon ausgesprochene Volumsverminderung beobachtet wird. Ein Theil dieser Ausnahmen mag sich vielleicht daraus erklären, dass der gewöhnlich schon sehr schnell verlaufende Prozess in einzelnen Ausnahmefällen einen ungewöhnlich rapiden Verlauf nimmt, so dass in kürzester Zeit das letzte Stadium erreicht wird; in einem anderen und wohl in dem grösseren Theil solcher Fälle ist aber die Ausnahme nur scheinbar und beruht darauf, dass die Krankheitsdauer falsch berechnet worden ist, indem nicht von dem Tage an gerechnet wurde, an welchem die ersten Krankheitserscheinungen auftraten, sondern von dem Tage an, an welchem die schweren Erscheinungen sich einstellten, aus welchen hervorging, dass es sich nicht um ein unbedeutendes Unwohlsein, sondern um eine lebensgefährliche Krankheit handelte. Der eigentliche Anfang der Krankheit

ist aber freilich oft schwer oder auch gar nicht mit Sicherheit festzustellen, da die parenchymatöse Degeneration, wie es scheint, im Beginn zuweilen durch keinerlei Symptome sich verräth. — Aus den oben angeführten Zahlen geht aber zugleich hervor, dass es unrichtig ist, wenn man annimmt, die acute gelbe Leberatrophie verlaufe in der Mehrzahl der Fälle in 1—3 Tagen. Nach dem Auftreten der schweren Erscheinungen geht freilich das Leben meist sehr schnell zu Ende; deutliche Krankheitserscheinungen und ohne Zweifel auch Veränderungen in der Leber haben aber dann immer schon seit einiger Zeit bestanden, und es würde ungerechtfertigt sein, wenn man, wie es oft geschehen ist, diese weniger heftigen Erscheinungen nur als »Prodromalerscheinungen« auffassen und nicht zur eigentlichen Krankheit rechnen wollte. Unter den 57 Fällen von beträchtlicher Verkleinerung der Leber finden sich 21, bei welchen die Dauer der Krankheit nachweislich 20 Tage und mehr betragen hatte. — Ich bemerke endlich noch, dass die Abhängigkeit des Volumens der Leber von der Dauer der Erkrankung noch viel eclatanter sich herausstellen würde, wenn wir bei dieser Zusammenstellung auch die Fälle berücksichtigt hätten, welche wir, weil deren Hierhergehörigkeit erst im Folgenden durch eine genauere Erörterung nachgewiesen werden muss, vorläufig ausser Acht gelassen haben: es sind diess die Fälle von tödtlich verlaufener Phosphorvergiftung, bei welchen nach einer Krankheitsdauer von weniger als 9 Tagen eine Degeneration der Leber, und zwar immer ohne Verkleinerung des Organs gefunden wird.

Es unterliegt nach diesen Auseinandersetzungen wohl keinem Zweifel mehr, dass die gelbe Atrophie der Leber nur das letzte Stadium, den Ausgang einer Erkrankung der Leber darstellt, in deren früheren Stadien das Volumen der Leber normal oder vergrössert ist. — Die acute gelbe Atrophie der Leber hat mit diesem Nachweis aufgehört, eine anatomische Entität zu sein, und das Fehlen der Volumsverminderung hindert nicht, Fälle, die in allen übrigen Beziehungen

damit übereinstimmen, mit den Fällen von acuter gelber Atrophie als vollkommen gleichartig zusammenzufassen.

Bei alledem verkenne ich aber keineswegs, dass der Vorgang der hochgradigen Verminderung des Volumens, welcher bei der parenchymatösen Degeneration stattzufinden pflegt, wenn die Affection sich in die Länge zieht, in mannichfacher Beziehung räthselhaft erscheint. Die Verminderung des Volumens erfolgt so schnell, dass sie in dieser Beziehung, vielleicht mit Ausnahme der Involution des Uterus nach der Geburt, in der ganzen Physiologie und Pathologie kein Analogon findet; und die äusserst schnelle Resorption des aus dem Zerfall der Zellen hervorgegangenen Detritus ist um so auffallender, als dieselbe in einem Organ vor sich geht, in welchem die Blutcirculation schon früh auf ein Minimum herabgesetzt zu sein pflegt.

Fast die umgekehrte Bewandtniss wie mit dem Volumen der Leber hat es mit dem Volumen der Milz. Fast alle Schriftsteller folgen der Angabe Horaczek's, dass bei der acuten gelben Leberatrophie die Milz ausnahmslos vergrössert sei. Frerichs (a. S. 228) z. B. giebt an, dass die Milzanschwellung immer vorkomme, ausser wenn Verdickung der Milzkapsel die Schwellung nicht gestatte, oder wenn durch profuse Magen- und Darmblutung das Pfortadersystem entleert worden sei. — So lange die Ansicht berechtigt erschien, dass Stauungen im Gebiete der Pfortaderwurzeln nothwendig zu Milzanschwellung führen müssten, konnte man freilich die Vergrösserung der Milz als nothwendige Folge der durch die Leberdegeneration bewirkten Circulationsstörung ansehen. Da aber die Ansicht über die Nothwendigkeit der Milzanschwellung bei Stauungen innerhalb des Pfortadersystems keineswegs den Thatsachen entspricht (vgl. S. 132), so fällt damit der theoretische Grund für die Annahme einer Milzanschwellung bei parenchymatöser Degeneration der Leber. In der That hat selbst Horaczek, von dem die Behauptung ausging, dass die Milz »grösstentheils, ja man könnte sagen, immer vergrössert« sei, Fälle mitgetheilt, bei welchen die Vergrösserung der Milz fehlte, und in der späteren

Literatur ist die Zahl solcher Fälle eine ziemlich beträchtliche. Buhl vermisste die Milzanschwellung in mehreren nicht genauer beschriebenen Fällen. — Unter 87 genauer beschriebenen primären und spontanen Fällen, bei welchen über das Volumen der Milz Angaben gemacht sind, ist in 56 Fällen die Milz als mehr oder weniger vergrössert, in 31 als von normaler Grösse oder selbst als abnorm klein angegeben. Unter den letzteren finden sich viele Fälle von exquisiter acuter gelber Atrophie der Leber mit allen dieser Affection gewöhnlich zugeschriebenen Eigenthümlichkeiten. Wenn wir daher auch in der Mehrzahl der Fälle von parenchymatöser Degeneration der Leber die Milzvergrösserung vorfinden, so kann dieselbe doch nicht als eine constante und nothwendige Eigenthümlichkeit aufgeführt werden. Das immerhin auffallend häufige Vorkommen des Milztumors muss wohl aus dem gleichen Gesichtspunkte betrachtet werden, wie die Milzanschwellung bei acuten Infectionskrankheiten, mit welcher auch die Beschaffenheit der vergrösserten Milz vollkommen übereinzustimmen pflegt. Vielleicht mag auch zuweilen die Milz, ähnlich wie die Nieren und das Herz, in irgend einer Weise an der Degeneration theilnehmen.

Einigermassen scheint der Umstand, ob die Milz vergrössert ist oder nicht, von der Dauer der Krankheit abzuhangen. Unter 51 Fällen, in welchen die Milz vergrössert gefunden wurde, und bei denen die Dauer der Krankheit hinreichend genau angegeben ist, finden sich 37, bei welchen die Dauer 9 Tage und mehr beträgt, und nur 14, bei welchen die Krankheit weniger als 9 Tage bestanden hat. Andererseits finden sich unter 28 Fällen, bei welchen die Milz von normaler Grösse oder verkleinert war, nur 11 von 9tägiger oder längerer Dauer und 17 von einer weniger als 9tägigen Dauer. Die Milz ist also im Allgemeinen eher als vergrössert zu erwarten bei den Fällen, deren Dauer 9 Tage und mehr beträgt, als bei den Fällen von kürzerer Dauer. Unter Berücksichtigung der früheren Erörterungen über die Abhängigkeit des Volumens der Leber von der Dauer der Krankheit ist es demnach leicht verständlich, dass

gerade sehr häufig Verkleinerung der Leber mit Vergrösserung der Milz zusammentrifft.

Das Verhalten der Nieren wurde bis vor Kurzem in den Fällen von acuter gelber Leberatrophie oder von Icterus gravis meist nicht besonders berücksichtigt, namentlich da eine Prüfung des Harns auf Eiweiss gewöhnlich negative Resultate ergab. Um so auffallender musste es daher erscheinen, als in den letzten Jahren, nachdem schon Lebert[1]) das häufige gleichzeitige Vorkommen einer Nierenveränderung erkannt, aber für unwesentlich erklärt, und nachdem Buhl[2]) auf die Häufigkeit einer gleichzeitigen analogen Erkrankung der Nieren aufmerksam gemacht hatte, fast in allen Fällen, in welchen die Nieren genauer untersucht wurden, Veränderungen derselben sich nachweisen liessen, welche meist als ein der parenchymatösen Leberdegeneration durchaus analoger degenerativer Prozess sich darstellten. Bei einer Durchsicht der seit dem Jahre 1839 in Wien vorgekommenen Fälle von acuter gelber Leberatrophie fand Rokitansky (a), dass die Veränderung der Nieren »nirgend fehle, ohne jedoch mit der Intensität der Colliquation der Lebersubstanz in einem geraden Verhältnisse zu stehen.«

Unter den 116 primären nicht-toxischen Fällen mit tödtlichem Ausgange, bei denen ich die Sectionsberichte verglichen habe, ist in 32 Fällen die parenchymatöse Degeneration der Nieren durch die mikroskopische Untersuchung nachgewiesen worden; in 29 weiteren Fällen, bei denen keine mikroskopische Untersuchung stattfand, sind wesentliche Veränderungen der Nieren angegeben, und unter diesen ist in 13 Fällen die Beschreibung der Art, dass trotz des Fehlens der mikroskopischen Untersuchung der Nachweis der parenchymatösen Degeneration als sicher angesehen werden kann. Somit würden unter den bisher in der Literatur verzeichneten Fäl-

---

1) Virchow's Archiv. Bd. 7, S. 357.

2) Ztschr. f. rat. Med. N. F. Bd. 8. 1857. S. 41 u. 90. — Auch schon in dem von Guckelberger beschriebenen Falle (XXVI) war durch eine genaue mikroskopische Untersuchung von Reuss der Nachweis der Nierendegeneration geliefert worden.

len 61 sein, in welchen die Nieren als erkrankt nachgewiesen wurden, und darunter 45, in welchen parenchymatöse Degeneration dieser Organe constatirt worden ist. — In den übrigen Fällen ist das Verhalten der Nieren meist gar nicht erwähnt; nur in 15 Fällen werden sie ausdrücklich als normal angegeben. Da ich mich überzeugt habe, dass in Fällen, in welchen die Nieren für das blosse Auge normal oder nur unwesentlich verändert erscheinen, dennoch zuweilen bei der mikroskopischen Untersuchung fettige Degeneration der Epithelien sich herausstellt, so ist solchen Angaben nur dann Gewicht beizulegen, wenn sie auf sorgfältige mikroskopische Untersuchung basirt sind. Durch die mikroskopische Untersuchung aber als nicht degenerirt nachgewiesen wurden die Nieren bisher nur in zwei von Hérard (XXX) beobachteten und von Robin anatomisch untersuchten Fällen von Icterus gravis, bei welchen auch die Degeneration der Leber vermisst wurde. — Erwähnen will ich hier, dass auch in den von mir zusammengestellten Fällen, welche unter den angeführten Zahlen nicht einbegriffen sind, nämlich in den mit einer anderweitigen schweren Erkrankung complicirten oder von derselben abhängigen, sowie in den auf toxischer Ursache beruhenden Fällen, so weit die mikroskopische Untersuchung vorgenommen wurde, die Nieren ausnahmslos als degenerirt nachgewiesen wurden. Ich selbst habe in allen Fällen ohne Ausnahme, in welchen der Befund in der Leber als parenchymatöse Degeneration aufgefasst werden musste, und zwar sowohl in den bisher beschriebenen mit weit vorgeschrittener, als auch in den später zu beschreibenden mit weniger vorgeschrittener Degeneration die Nieren, wenn sie mikroskopisch untersucht wurden, in parenchymatöser Degeneration begriffen gefunden.

Ich muss daher nach allen bisherigen Erfahrungen den Vorgang der parenchymatösen Degeneration der Nieren für den constanten Begleiter der parenchymatösen Degeneration der Leber erklären [1]).

1) Wenn ein höchst schreibseliger Autor noch in neuester Zeit ohne genauere Angaben erzählt, dass er in den »zahlreichen« von ihm beobachteten

Wir sind gewohnt, als constante Erscheinung bei parenchymatöser Degeneration der Nieren Albuminurie zu beobachten; aber in den Fällen von parenchymatöser Degeneration der Leber oder von Icterus gravis ist bisher nur sehr selten Eiweiss im Harn gefunden worden. Unter 76 primären nicht-toxischen Fällen, bei welchen überhaupt Angaben über die Beschaffenheit des Harns gemacht werden, ist nur für 11 Fälle das Vorhandensein von Eiweiss im Harn angeführt. Ohne Zweifel beruht die Seltenheit der Angaben über Albuminurie zum Theil auf versäumter Untersuchung des Harns; aber in 18 Fällen ist ausdrücklich angeführt, dass Eiweiss nicht vorhanden gewesen sei, und in mehreren anderen Fällen, in welchen ausdrückliche Angaben fehlen, wurde eine so ausführliche chemische Untersuchung des Harns vorgenommen, dass etwa vorhandenes Eiweiss nicht hätte übersehen werden können. Wir müssen daher schliessen, dass trotz des ausnahmslosen Bestehens der parenchymatösen Degeneration der Nieren die Albuminurie in der überwiegenden Zahl der Fälle fehlt. Von welchen Umständen das Fehlen oder das Vorhandensein sehr geringer oder, wie in einigen Fällen, sehr beträchtlicher Mengen von Eiweiss abhängt, ist bisher ganz unklar. — Von Wichtigkeit ist die Thatsache, dass trotz des Fehlens von Eiweiss im Harn und ohne eine auffallende Verminderung der Harnmenge die Ausscheidung der wesentlichen Harnbestandtheile in hohem Grade beeinträchtigt sein kann. Frerichs fand in einem Falle (a, S. 212, Nr. 15) im Harn keine Spur von Harnstoff; in einem anderen Falle (a, S. 218, Nr. 16) wurde im Harn nur eine Spur von Harnstoff (durch mikroskopischen Nachweis des dargestellten salpetersauren Harnstoffs) gefunden, während das Blut eine sehr ansehnliche Menge von Harnstoff enthielt.

Die Musculatur des Herzens wurde bis vor Kurzem bei den in Rede stehenden Fällen gewöhnlich keiner genaueren Untersuchung unterworfen, obwohl Buhl schon im Jahre 1856 darauf aufmerksam

---

Fällen die Nierendegeneration nicht gefunden habe, so liegt die Vermuthung nahe, dass er nicht darnach gesucht habe.

gemacht hatte, dass in den meisten Fällen eine analoge Degeneration der Herzmusculatur der Degeneration der Leber und der Nieren zur Seite stehe [1]). — Unter von mir verglichenen Fällen von primärer spontaner Erkrankung finden sich nur 12, in welchen die Degeneration der Herzmusculatur mikroskopisch nachgewiesen wurde; ausser diesen werden noch in 33 anderen Fällen Veränderungen der Musculatur des Herzens angeführt und oft so deutlich beschrieben, dass trotz des Fehlens der mikroskopischen Untersuchung an der fettigen Degeneration des Herzens nicht wohl gezweifelt werden kann. Die Degeneration der Herzmusculatur kommt also jedenfalls häufig bei parenchymatöser Degeneration der Leber vor; ob sie ganz constant sei, können erst weitere Untersuchungen entscheiden. — Ich bemerke aber schon an dieser Stelle, dass auch bei den auf toxischer Ursache beruhender und bei den secundären Fällen das Herz, wenn es mikroskopisch untersucht wurde, die gleichen Veränderungen nachweisen liess.

Es scheint, dass an diese Erkrankungen der Leber, der Nieren und des Herzens in manchen Fällen noch analoge Erkrankungen anderer, namentlich musculöser und epithelialer Gewebe sich anschliessen. Doch sind solche bisher nur in einzelnen Fällen gefunden worden (LXXVIII; LXXXI c).

Die Störungen der Function, welche durch die parenchymatöse Degeneration der Leber bewirkt werden, beziehen sich zunächst auf die Secretion der Galle.

Nach der in unserer Zeit fast zur Einstimmigkeit gediehenen Ansicht der Physiologen und Pathologen wird die Galle in der Leber nicht einfach aus dem Blute abgeschieden: sie ist als solche im Blute noch nicht vorhanden, sondern wird erst innerhalb der Leber aus dem vom Blute gelieferten Material producirt. Die von einzelnen Autoren vertretene Ansicht, dass die Galle in den Enden der Gallengänge aus dem von dem Blute der Leberarterien gelieferten Material gebildet werde, gelangte wegen gewichtiger theore-

1) l. c. Bd. 8. S. 90.

tischer Bedenken niemals zur Anerkennung und ist als thatsächlich widerlegt anzusehen, seitdem der Nachweis geliefert wurde, dass durch plötzliche Hemmung des Blutstroms in der Pfortader die Gallenproduction sofort vollständig sistirt wird [1]), während andererseits nach Unterbindung der Leberarterien keine merkliche Veränderung der Gallenproduction wahrgenommen wird. Als Bildungsstätten der Galle können daher nur die Leberzellen angesehen werden. — Unter diesen Umständen sind wir a priori zu der Voraussetzung genöthigt, dass das Bestehen der Leberzellen die nothwendige Bedingung für die Gallensecretion sei, und dass eine Zerstörung der Leberzellen nothwendig die Aufhebung der Gallenproduction zur Folge haben müsse [2]). Wenn wir diese Voraussetzung an der Hand der Thatsachen prüfen, welche uns die Beobachtungen über die parenchymatöse Degeneration der Leber liefern, so erfährt dieselbe eine vollkommene Bestätigung. — Freilich ist in vielen Fällen die Beurtheilung der quantitativen Verhältnisse der Gallensecretion nach dem Verhalten der betreffenden Theile in der Leiche sehr schwierig, und es können leicht Täuschungen vorkommen; bei einiger Umsicht aber lässt sich für die Mehrzahl der Fälle, in welchen Aufhebung oder hochgradige Verminderung der Gallenproduction stattfand, dieses Verhalten mit voller Sicherheit nachweisen.

Schon Regnerus de Graaf [3]) berichtet über einen Fall von tödtlich verlaufenem Icterus, bei welchem der Inhalt der Gallen-

1) Vgl. besonders Schiff, über das Verhältniss der Lebercirculation zur Gallenbildung. Schweizerische Zeitschr. für Heilkunde. I, 1. 1862.

2) Es würde uns zu weit führen, wenn wir uns auf eine ausführliche Widerlegung derjenigen Hypothesen einlassen wollten, welche den Causalzusammenhang in der umgekehrten Weise auffassen, indem sie die Zerstörung der Leberzellen als die Folge gewisser primärer Anomalien der Gallen-Bildung oder -Ausscheidung ansehen (Rokitansky, Henoch, Lebert, v. Dusch). Für eine unbefangene Anschauung müssen die gleichzeitig sich vorfindende Zerstörung der Leberzellen und die Aufhebung der Gallensecretion zunächst in der im Text angegebenen Weise in Zusammenhang gebracht werden; an complicirtere Hypothesen ist erst dann zu denken, wenn diese einfache Hypothese sich als unzureichend ausweisen sollte.

3) Bonetus, Sepulchretum anatomicum. Tom. II. Lugd. 1700. Lib. III. Sect. 18, obs. 10.

blase serös, nur wenig gelb und kaum bitter gewesen sei, und ähnliche Beobachtungen finden sich aus älterer und neuerer Zeit sehr zahlreich verzeichnet. Das Fehlen der Galle in der Blase kann freilich nur dann für eine Aufhebung oder Verminderung der Gallensecretion sprechen, wenn die Durchgängigkeit des Ductus cysticus constatirt ist; und auch in letzterem Falle ist nur mit einer gewissen Wahrscheinlichkeit auf Verminderung der Gallenbildung zu schliessen. Werden aber in einem Falle, in welchem während des Lebens die Stuhlentleerungen gallenarm oder ganz ohne gallige Färbung waren, nach dem Tode die Gallenblase und die Gallengänge leer gefunden, oder findet man neben Leerheit der Gallenwege auch den Darminhalt, ohne dass etwa durch massenhafte Transsudationen eine zu starke Verdünnung desselben stattgefunden hätte, wenig oder gar nicht gallig gefärbt, so ist eine hochgradige Verminderung oder vollständige Aufhebung der Gallensecretion mit Sicherheit erwiesen.

Unter 103 Fällen, in welchen Angaben über das Verhalten der Galle in der Gallenblase, den Gallenwegen oder dem Darm vorliegen, finden sich in 79 Fällen Angaben, welche auf eine beträchtliche Verminderung der Gallenmenge schliessen lassen; in 12 von diesen Fällen wurde sowohl die Gallenblase als auch der Darm gänzlich frei von Galle gefunden. Nur in 24 Fällen sind die Angaben der Art, dass sie mit der Annahme einer normalen Gallensecretion in Uebereinstimmung gebracht werden können; doch sind gerade in einem Theil der letzteren Fälle die Angaben sehr unvollständig; nur in 2 oder 3 dieser letzteren Fälle wird die Gallenblase als übermässig gefüllt angegeben [1]). — Wir sehen somit, dass trotz der Schwierigkeit dieses Nachweises doch in der bei Weitem

---

1) Zu erwähnen ist hier auch ein von Wisshaupt mitgetheilter Fall (Prager Vierteljschr. Bd. 22. S. 97), der, weil die Mittheilung zu unvollständig ist, im Uebrigen nicht benutzt wurde. Nachdem bei einem 39jährigen Manne unter den Erscheinungen des Ieterus gravis der Tod erfolgt war, wurde bei der Obduction Nichts gefunden, was zu einer andern Diagnose als zu der von »Polycholie« berechtigt hätte.

überwiegenden Mehrzahl der Fälle eine Verminderung oder vollständige Aufhebung der Gallensecretion erkannt worden ist.

Ausser der Gallenproduction müssen nothwendigerweise auch alle übrigen Functionen der Leberzellen mit der Zerstörung derselben aufhören. Als eine derartige Function, die unzweifelhaft mit der Gallenproduction gleichzeitig vor sich geht, kennen wir die Zuckerbildung. In einem der von mir mitgetheilten Fälle, in
39 welchem das wässerige Extract der vollständig degenerirten Leber auf Zucker untersucht wurde, war keine Spur desselben nachzuweisen.

Die übrigen Functionen, welche der Leber zuweilen zugeschrieben werden, sind bisher zu wenig sichergestellt, als dass eine Berücksichtigung derselben zu mehr als zu überflüssigen Hypothesen führen könnte; namentlich sind die Thatsachen, welche geltend gemacht werden, um auch für das extrauterine Leben die Leber als das hauptsächlichste Organ der Blutbildung hinzustellen, keineswegs entscheidend und können zum Theil eben so gut zur Begründung der gegentheiligen Annahme verwerthet werden. Wir unterlassen daher die nähere Berücksichtigung dieser Hypothese und wenden uns vielmehr zur Betrachtung derjenigen Erscheinungen, welche als Folgen der Aufhebung der Gallenproduction, der »Acholie« aufgefasst werden müssen.

Eine der constantesten Erscheinungen bei der parenchymatösen Degeneration der Leber ist der Ikterus.

Wenn in Folge einer schweren Affection des harnausscheidenden Apparates die Ausscheidung des Harns vollständig aufgehoben ist, so erscheint es uns nicht auffallend, wenn wir die charakteristischen Harnbestandtheile in abnorm grosser Menge im Blute angehäuft finden oder auch dieselben in verschiedene anderweitige Körperflüssigkeiten übergehen sehen. Der Harnstoff ist nach der gewöhnlichen Ansicht im Blute vollständig präformirt vorhanden; ist seine Ausscheidung durch die Nieren inhibirt, so muss er im Blute sich anhäufen, so weit er nicht etwa auf anderen Wegen zur Aus-

scheidung gelangt. — In ganz analoger Weise haben die älteren Autoren (Alison, Bright) bei den Affectionen der Leber, die zu Aufhebung der Gallensecretion führten, eine Retention von Gallenbestandtheilen im Blute vorausgesetzt und auf diese Weise die nach vollständiger Aufhebung der Leberfunction constant auftretende gallige Färbung der Flüssigkeiten und der Gewebe des Körpers erklärt. Allein diese Hypothese, welche gewiss in der einfachsten Weise den Thatsachen entsprechen würde, wird gegenwärtig nicht mehr für zulässig gehalten, da man fast allgemein die Ansicht angenommen hat, dass keiner der charakteristischen Gallenbestandtheile im Blute präformirt vorhanden sei, dass sie vielmehr sämmtlich erst in der Leber gebildet werden. Zufolge dieser Ansicht müssten nothwendig nach vollständiger Aufhebung der Leberfunction die wesentlichen Gallenbestandtheile überhaupt aus dem Organismus verschwinden, und a priori würde keineswegs zu erwarten sein, dass irgend einer dieser Bestandtheile im Blute sich anhäufen könne.

Wenn wir trotzdem bei der parenchymatösen Degeneration der Leber fast constant Gallenfarbstoff im Blute und in den meisten Geweben antreffen, so ist diess eine Thatsache, die mit der jetzt gebräuchlichen Auffassung des Vorganges der Gallenproduction sehr schwer in Uebereinstimmung zu bringen ist, und deren Erklärung daher die allergrössten Schwierigkeiten darbietet. Zwar liegt eine grosse Zahl der verschiedenartigsten Versuche vor, welche die klinischen Thatsachen mit den physiologischen Voraussetzungen vereinbaren sollen; aber die Mehrzahl dieser Hypothesen ist zu einseitig und zu wenig den Thatsachen entsprechend, als dass eine Aufzählung derselben zweckmässig erschiene. Am Häufigsten hat man zu der Annahme seine Zuflucht genommen, dass irgendwo in den grösseren oder kleineren Gallengängen eine für die gewöhnliche Untersuchung nicht nachweisbare oder selbst nur während des Lebens bestehende Ursache der Undurchgängigkeit vorhanden sei, und dass demnach auch der bei Degeneration der Leber vorkommende Ikterus als Stauungsikterus zu deuten sei. Bei dieser Annahme wird aber ausser Acht gelassen, dass der anatomische Befund in

vielen Fällen unzweifelhaft auf ein Fehlen der Secretion und nicht etwa auf eine Retention des schon gebildeten Secretes hindeutet, und dass demnach dergleichen Hypothesen weit sicherer noch als durch den Nachweis des Nichtverschlusses der Gallengänge durch den Nachweis des Collapsus und der Leerheit derselben oberhalb des supponirten Hindernisses widerlegt wird. Auf die Hypothese, nach welcher ein die Stauung bewirkendes Hinderniss in der Peripherie der einzelnen Leberläppchen selbst liegen soll, kommen wir später noch zurück.

Nur sehr wenige Kliniker haben es gewagt, mit Bewusstsein auf dem von den Physiologen mit Einstimmigkeit als verwerflich bezeichneten Standpunkte mancher älteren Aerzte stehen zu bleiben und die Gallenbestandtheile für im Blute präformirt zu erklären [1]). Und doch muss ich gestehen, dass ich die Lehre von der Nicht-Präexistenz der Gallenbestandtheile im Blute keineswegs für so sicher begründet halten kann, als man gewöhnlich annimmt. — Diese Lehre besitzt eine ihrer wesentlichsten Stützen in den Resultaten, welche Kunde und besonders Moleschott [2]) bei ihren Versuchen an Fröschen, denen die Leber exstirpirt worden war, erhielten. Die Beweiskraft dieser negativen Resultate dürfte aber sehr zweifelhaft sein, da ihnen als positive Thatsachen alle diejenigen Fälle entgegenstehen, in welchen bei Menschen nach vollständigem Untergang der Leberzellen Ikterus auftrat: und wenn bei entleberten Fröschen selbst nach drei Wochen keine Spur von

1) Bamberger in Virchow's Handbuch der spec. Path. u. Ther. VI, 1. Erl. 1855. S. 515 ff. — Aber selbst Bamberger scheint in letzter Zeit seiner früheren Ansicht untreu geworden zu sein; wenigstens macht er für die Erklärung des Ikterus bei parenchymatöser Degeneration der Leber keinen Gebrauch davon. Vgl. Vb. — Auch Skoda soll nach klinischen Erfahrungen der Ansicht sein, »dass die Galle oder wenigstens gewisse Bestandtheile derselben, insbesondere der Gallenfarbstoff, innerhalb der Blutmasse gebildet werden und der Ikterus in manchen Fällen bloss durch die gestörte Secretion entsteht.« Deutsche Klinik. 1859. Nr. 28. S. 286. — Vgl. auch Griesinger, Infectionskrankheiten in Virchow's Handbuch der sp. Path. und Ther. Erlangen 1857. S. 78.

2) Untersuchungen über die Bildungsstätte der Galle. Archiv für physiologische Heilkunde. 1852. S. 479.

Gallenfärbung in den Geweben beobachtet wurde [1]), so scheint diess nur zu beweisen, dass zwischen dem Verhalten dieser Thiere und dem Verhalten von Menschen, bei denen nach vollständiger Aufhebung der Leberfunction der Ikterus thatsächlich immer viel früher auftritt [2]), ein wesentlicher Unterschied besteht. — Nur nebenbei erinnere ich daran, dass die andere wesentliche Stütze der Lehre von der Nicht-Präexistenz der Gallenbestandtheile im Blute, welche in dem Mangel des Nachweises der Gallensäuren im Blute der Pfortader beruht, ebenfalls nur schwach ist, da die neueren Controversen über den Harn Ikterischer, so wie die Untersuchungen über den Gallengehalt der Fäces zur Genüge gezeigt haben, dass die früher gebräuchlichen Methoden unter gewissen Umständen zum Nachweis der Gallensäuren nicht ausreichen. — Die Stützen der Lehre von der Nicht-Präexistenz der Gallenbestandtheile im Blute erscheinen demnach einer gründlichen Revision dringend bedürftig.

Wenn ich trotzdem es für höchst wahrscheinlich halte, dass die wesentlichen Gallenbestandtheile nicht als solche im Blute präformirt vorhanden sind, so geschieht diess hauptsächlich desshalb, weil durch die Unterschiede in dem Verhalten des Pfortader- und des Lebervenenblutes und namentlich durch die unzweifelhaft in der Leber vor sich gehende Zuckerbildung der Beweis geliefert wird, dass in der Leber noch etwas mehr als eine blosse Abfiltrirung schon präformirter Bestandtheile des Blutes stattfindet. Der Annahme aber, dass die nächsten Vorstufen der Gallenbestandtheile im Blute präformirt vorhanden seien, und dass diese unter Umständen auch schon im Blute selbst in die charakteristischen Gallenbestandtheile umgewandelt werden können, scheint kein Bedenken entgegenzustehen.

Nur in Betreff des Gallenfarbstoffs lassen die klinischen

1) Moleschott, l. c. S. 492.

2) Die meisten Physiologen scheinen sich in völliger Unkenntniss der einschlägigen klinischen Erfahrungen zu befinden oder selbst zu glauben, dass aus den bei Aufhebung der Leberfunction auftretenden Erscheinungen Gründe für die Annahme der Nicht-Präexistenz der Gallenbestandtheile gewonnen werden könnten.

Erfahrungen ein bestimmtes Urtheil zu; für diesen aber beweisen sie zur Evidenz, dass seine Entstehung nicht an die Leber gebunden ist; vielmehr geht aus der Thatsache, dass nach vollständiger Aufhebung der Leberfunction der Gallenfarbstoff im Blute und in den Geweben sich anhäuft, hervor, dass entweder, wie manche der älteren Kliniker voraussetzten, der Gallenfarbstoff selbst im Blute präformirt vorhanden ist, oder dass, was wohl das Wahrscheinlichere ist, eine Vorstufe desselben im Blute existirt, welche auch ohne Intervenirung der Leberfunction im Blute selbst in Gallenfarbstoff umgewandelt werden kann. Ueber die Frage, welches diese Vorstufe des Gallenfarbstoffs sei, sind nur Hypothesen möglich; am Wahrscheinlichsten ist wohl die seit längerer Zeit vielfach vertretene Ansicht, dass der Blutfarbstoff die präformirte Vorstufe des Gallenfarbstoffs sei; durch zahlreiche neuere Erfahrungen ist dieselbe wesentlich gestützt worden; aber freilich fehlt bis jetzt ein bindender Beweis für dieselbe.

Vergleichen wir nach diesen kurzen Andeutungen die Gallensecretion mit der Harnsecretion, so erscheinen diese beiden Vorgänge keineswegs so principiell verschieden, als es in neuerer Zeit allgemein gelehrt zu werden pflegt; und sollten die Resultate, welche Oppler[1]) bei vergleichenden Untersuchungen des Blutes und der Gewebe von Thieren, denen die Nieren exstirpirt worden waren, und von solchen, denen nur die Ureteren unterbunden wurden, erhalten hat, bei wiederholten Untersuchungen als constant sich herausstellen, so würde sogar die letzte wesentliche Differenz zwischen den Vorgängen der Gallen- und der Harnsecretion wegfallen: es würde dann bewiesen sein, dass auch der Harnstoff nur zum kleineren Theil als solcher im Blute präformirt vorhanden ist, während er zum grösseren Theil erst in den Nieren, wahrscheinlich aus präformirten Vorstufen, gebildet wird. — Unter diesen Umständen sind wir aber eben so gut berechtigt, bei vollständiger Aufhebung

1) Beiträge zur Lehre von der Urämie. Virchow's Archiv. Bd. 21. 1861. S. 260.

der Leberfunction von einer Retention der Gallenbestandtheile und namentlich des Gallenfarbstoffs, wie bei Aufhebung der Function der Nieren von einer Retention der Harnbestandtheile zu reden.

Wir müssen somit für die Entstehung des Ikterus zweierlei verschiedene Ursachen zulassen, nämlich 1) Resorption von bereits secernirter Galle, wenn die Ausführung derselben aus der Leber beeinträchtigt ist, und 2) Retention des Gallenfarbstoffs im Blute, wenn die Absonderung desselben in der Leber aufhört [1]). Und wie nach Unterbindung der Ureteren die Menge des im Blute und in den Geweben angehäuften Harnstoffs grösser ist als nach Exstirpation der Nieren (Oppler), so scheint auch der Ikterus in Folge von vollständiger Verschliessung der Gallenwege im Allgemeinen hochgradiger zu sein, als der Ikterus bei Aufhebung der Leberfunction. — Für die hier zu besprechenden Verhältnisse kommt nur die zweite der aufgeführten Ursachen des Ikterus in Betracht.

Ich habe bereits oben den Ikterus als die constante Folge der vollständigen Aufhebung der Leberfunction bezeichnet. Und in der That finde ich unter sämmtlichen von mir gesammelten Fällen von primärer nicht-toxischer parenchymatöser Degeneration der Leber nur zwei, in welchen das Vorhandensein von Ikterus nicht ausdrücklich angegeben ist, nämlich einen Fall von Rokitansky (LXII a, 3. Fall) und einen Fall von Seidel (LXVI, 2. Fall). — Ich glaube jedoch darauf aufmerksam machen zu müssen, dass der Schluss, Fälle von parenchymatöser Degeneration ohne Ikterus seien so überaus selten, doch vielleicht nicht gerechtfertigt sein würde: wir müssen vielmehr berücksichtigen, dass der Ikterus diejenige Erscheinung zu sein pflegt, welche zuerst auf das Bestehen einer Lebererkrankung aufmerksam macht, und dass in Fällen, in welchen

1) Ob mit diesen beiden Ursachen alle überhaupt möglichen Ursachen des Ikterus erschöpft seien, oder ob es noch andere gebe, ob namentlich unter Umständen auch ohne Störung der Leberfunction innerhalb des Blutes ein Uebermass von Gallenfarbstoff gebildet werden könne, kann für die folgenden Untersuchungen füglich unerörtert bleiben. So weit die Thatsachen sicher constatirt sind, scheinen sie auf die beiden angeführten Momente zurückgeführt werden zu können.

der Ikterus fehlen würde, gewiss häufig auch eine Lebererkrankung nicht vermuthet und die Leber einer genaueren Untersuchung nicht unterworfen werden würde.

Unter den verglichenen Fällen finden sich mehrere, in welchen der Ikterus nur unvollständig ausgebildet war. In dem Fall von Hecker (XXVIII) war der Ikterus auf den Oberkörper beschränkt; in manchen Fällen war der Ikterus nur schwach angedeutet. In einzelnen Fällen trat der Ikterus erst mehrere Stunden vor dem Tode deutlich hervor, und im Ganzen finde ich unter den Fällen, bei welchen Angaben über die Zeit des Eintretens des Ikterus gemacht werden, 15 Fälle, in welchen erst innerhalb der letzten zwei Tage des Lebens Ikterus sich zeigte.

Von welchen Umständen das frühere oder spätere Auftreten des Ikterus abhängig ist, lässt sich bisher nicht mit Bestimmtheit angeben. Zu vermuthen ist, dass gerade in denjenigen Fällen, in welchen das ganze Organ gleichzeitig von der Degeneration befallen wird, der Ikterus sehr frühzeitig auftreten kann; dabei ist zu berücksichtigen, dass die Entstehung des Ikterus keineswegs den vollständigen Untergang der Leberzellen, sondern nur die temporäre Aufhebung der Function derselben voraussetzt, und dass die Function wahrscheinlicherweise schon in hohem Grade beeinträchtigt oder auch ganz aufgehoben sein kann, während die Degeneration der Zellen erst im Beginn begriffen ist. In den Fällen dagegen, in welchen die Degeneration zunächst nur einen Theil der Leber befällt und erst allmälig weiter schreitet, kann das Auftreten des Ikterus sich möglicherweise sehr lange verzögern. Wie lange Zeit überhaupt nach einer vollständigen Aufhebung der Function der Leberzellen vergehen kann, ohne dass Ikterus zu Stande kommt, ist bisher durchaus unklar; manche Thatsachen scheinen dafür zu sprechen, dass zuweilen nach der Suspension der Leberfunction in kürzester Zeit Ikterus auftritt, aus anderen scheint hervorzugehen, dass in einzelnen Fällen auch nach vollständiger Aufhebung der Leberfunction längere Zeit vergeht, ehe der Ikterus zur Erscheinung kommt. In solchen Fällen endlich, in welchen in Folge be-

sonderer Umstände der Tod aussergewöhnlich frühzeitig erfolgt, liegt die Möglichkeit vor, dass trotz der parenchymatösen Degeneration der Leber der Ikterus überhaupt nicht zur Ausbildung kommt. Dieses letztere Verhalten wird aber vorzugsweise zu erwarten sein bei Fällen, in welchen schwere Complicationen, die an und für sich tödtlich werden können, vorliegen; und so erklärt sich, um diess schon hier anzudeuten, vielleicht der Umstand, dass in den Fällen von secundärer parenchymatöser Degeneration der Leber, sowohl in den von mir mitgetheilten, als auch in einigen von Anderen beschriebenen, der Ikterus häufig fehlte.

Während nach unserer Auffassung die Entstehung des Ikterus bei parenchymatöser Degeneration im Allgemeinen eine befriedigende Erklärung findet, bleibt für manche Fälle ein Punkt noch unklar. In vielen Fällen von parenchymatöser Degeneration der Leber mit allgemeinem Ikterus erscheint die Leber nicht wesentlich stärker ikterisch als die übrigen Gewebe des Körpers; und dieses Verhalten würde ganz unserer Voraussetzung entsprechen, dass nach dem Aufhören der Leberfunction der Ikterus durch eine Retention des Gallenfarbstoffs oder der Vorstufen desselben im Blute zu Stande komme. Es kommen aber auch Fälle vor, in welchen neben einem mässigen allgemeinen Ikterus der Ikterus der Leber in einem aussergewöhnlich hohen Grade vorhanden ist; oft finden sich zugleich sehr reichliche Ablagerungen von körnigem Gallenfarbstoff in den Leberzellen oder in deren Residuen. In einzelnen der von mir beobachteten Fälle, bei welchen allgemeiner Ikterus fehlte oder nur sehr schwach vorhanden war, war die Leber von intensiv ikterischer Färbung und gab auch an Wasser und an Weingeist ungewöhnlich grosse Mengen färbender Substanz ab. Ohne Zweifel beruht diese gallige Färbung der Leber zum Theil darauf, dass zur Zeit der Zerstörung der Leberzellen diese letzteren noch Gallenbestandtheile enthalten, welche nach erfolgter Zerstörung nicht mehr zur Ausscheidung gelangen. Zuweilen aber ist die Färbung so ungewöhnlich stark, dass auch diese Annahme nicht ausreicht.

Bamberger hat die in einzelnen Fällen und auch in dem

einen von ihm beobachteten Fall (V b) gemachte Wahrnehmung, dass stellenweise die Zellen in der Peripherie der Läppchen schon zerfallen sind, während die des Centrum noch erhalten sich zeigen, zu einer Hypothese benutzt, welche eine ganz gute Erklärung für die Anhäufung des Gallenfarbstoffs in der Leber giebt: wenn nämlich in den Zellen der centralen Theile der Läppchen noch Galle abgesondert würde, während in Folge des Zerfalls der Zellen an der Peripherie die Ueberleitung der Galle in die Anfänge der Gallengänge verhindert wäre, so müsste eine Anhäufung von Gallenbestandtheilen im Innern der Läppchen stattfinden. — Bamberger benutzt die angeführte Hypothese zu noch viel weiter gehenden Folgerungen: er glaubt sowohl den allgemeinen Ikterus [1]), als auch die »tödtlichen Erscheinungen der Cholæmie« als die Folge der Gallenstauung in der Peripherie der Läppchen und der Resorption der im Centrum gebildeten Galle auffassen zu können. Aber wenn wir berücksichtigen, dass die Gallenbildung, welche nach Zerstörung der peripherischen Zellen im Centrum der Läppchen noch stattfinden mag, gewiss nicht sehr massenhaft ist, dass ferner zwischen der Zerstörung der peripherischen und der centralen Zellen jedenfalls nur ein kurzer Zeitraum liegt, dass endlich in manchen Fällen der allgemeine Ikterus augenscheinlich um so intensiver wird, je vollständiger die Zerstörung der Zellen erfolgt ist, so muss diese Erklärung des allgemeinen Ikterus ungenügend erscheinen; und dass die schweren cholæmischen Erscheinungen nicht aus einer Gallenresorption in Folge von Stauung abgeleitet werden können, zeigt eben das Fehlen derselben bei wirklichem Stauungsikterus, so lange die Leberzellen intact sind. — Eben so wenig können wir uns der Bamberger'schen Annahme anschliessen, nach welcher die durch Zerstörung der peripherischen Zellen bewirkte Gallenstauung erst secundär die Zerstörung der centralen Zellen bewirken soll; denn wenn für die peripherischen Zellen eine primäre Degeneration vor-

1) Frerichs erklärt in ähnlicher Weise den allgemeinen Ikterus aus der Compression der Anfänge der Gallengänge in Folge der »Exsudation« in der Peripherie der Läppchen. Bd. I. S. 239.

ausgesetzt werden muss, so liegt kein Grund vor, die Annahme einer primären Degeneration für die centralen Zellen zu verwerfen und durch eine besondere Hypothese die Degeneration der letzteren zu einer secundären zu machen.

In einem gewissen Zusammenhange mit der parenchymatösen Degeneration der Leber steht das Auftreten abnormer Umsetzungsproducte, namentlich des Leucin, Tyrosin, Xanthin u. s. w. Bekanntlich hat Frerichs zuerst auf die Coincidenz des Auftretens dieser abnormen Zersetzungsproducte mit der acuten gelben Leberatrophie aufmerksam gemacht. Wenn dieselben, auch ohne dass eine Lebererkrankung bestanden hätte, als Producte cadaveröser Zersetzung in der Leber auftreten, so wird dadurch das Auffallende eines Auftretens derselben während des Lebens, wie es bei der in Rede stehenden Lebererkrankung häufig vorkommt, keineswegs beseitigt; und wenn bei gewissen anderen Krankheiten zuweilen die Bildung dieser abnormen Producte in gleicher Weise stattfindet, so beruht diess vielleicht darauf, dass, wie aus dem Folgenden sich ergeben wird, die betreffenden Krankheiten häufig mit einer ähnlichen Affection der Leber sich compliciren.

Der Deutung, welche Frerichs, und nach ihm die Mehrzahl der Autoren, von dem Auftreten dieser Stoffe im lebenden Organismus giebt, kann ich nicht beipflichten. Ich glaube weder, dass das Auftreten dieser Körper auf tief eingreifende Anomalien des allgemeinen Stoffumsatzes hindeutet, noch dass es mit der Aufhebung der Gallensecretion, der »Acholie« in näherer Beziehung steht, indem etwa diese Körper zu den Substanzen gehören würden, welche durch abnorme Umsetzungen aus dem sonst zur Gallenbildung verwendeten Material entstehen. Ich halte vielmehr diese Körper für Zersetzungsproducte der Substanz der zerstörten Leberzellen. Die Thatsache, dass in jeder Leber bei beginnender Fäulniss diese Producte in reichlicher Menge entstehen können, und zwar besonders schnell bei der Temperatur, welche im lebenden Körper sich findet, lässt das Auftreten derselben während des Lebens als etwas durchaus nicht Auffallendes erscheinen; denn die

Substanz der zerstörten Leberzellen liegt ausserhalb der Kreise des gewöhnlichen vitalen Stoffumsatzes und verhält sich wie die Substanz einer todten Leber. Und da die zuweilen erfolgende und zur »Atrophie« führende Verkleinerung der Leber beweist, dass die Substanzen, welche aus den zerfallenen Zellen entstanden sind, resorbirt werden können, so erklärt sich auch sehr leicht das Auftreten dieser Producte an anderen Stellen des Körpers, in den Flüssigkeiten und in den Geweben, und die zuweilen vorkommende Ausscheidung derselben mit dem Harn. Der Umstand, dass die Leucin- und Tyrosinausscheidungen, wenn sie auch in den Pfortaderästen vorkommen mögen, doch in den Lebervenen immer in überwiegender Menge sich finden, entspricht ganz dieser Annahme einer Bildung in der Leber und eines späteren Transports mit dem Blute.

Frerichs findet diese der Leberdegeneration entsprechenden Producte schon während des Lebens so häufig im Harn, dass er die eigenthümlichen Veränderungen, welche der Harn auf der Höhe der Krankheit erleidet, allein für ausreichend hält, um die Diagnose sicher zu stellen. Ueberhaupt scheinen sie in keinem der von diesem Autor beobachteten Fälle, in welchen eine genauere Untersuchung in dieser Richtung vorgenommen wurde, vermisst worden zu sein. Im Uebrigen aber sind die besprochenen Producte nur verhältnissmässig selten gefunden worden: ausser den Fällen von Frerichs finde ich unter allen Fällen von primärer nicht-toxischer Erkrankung nur 10, in welchen positive Angaben in dieser Beziehung gemacht werden. Da meist die Untersuchung nicht besonders auf den Nachweis dieser Körper gerichtet wurde, so ist ein bestimmtes Urtheil über die Häufigkeit ihres Vorkommens nicht möglich; aber der Umstand, dass bei Gegenwart grosser Mengen von Leucin und Tyrosin in der Leber sehr bald nach dem Tode Ausscheidungen in krystallinischer Form zu erfolgen pflegen, lässt das Fehlen der Angaben über solche Ausscheidungen in im Uebrigen genau mikroskopisch untersuchten Fällen als einen Beweis betrachten, dass diese Producte nicht in allen Fällen in besonders

grossen Mengen vorhanden sind. Freilich giebt es einzelne Fälle, bei welchen bei der Beschreibung des mikroskopischen Befundes in der Leber Objecte beschrieben sind, welche möglicherweise als Leucinausscheidungen gedeutet werden können [1]), während die Beobachter jede Deutung vermieden haben (Robin, Mettenheimer). Weit häufiger aber kommt es in neuester Zeit vor, dass Beobachter, die nach den Angaben von Frerichs diese Körper für ein nothwendiges Desiderat halten, die Gegenwart derselben nachgewiesen zu haben glauben, während doch mit Grund an der Zuverlässigkeit dieses Nachweises gezweifelt werden kann. — Bei Gelegen-
14 heit der Beschreibung einiger Fälle habe ich bereits angeführt, dass
37 ich mehrmals aus dem Leberextract oder aus dem Harn krystallinische Producte erhielt, welche in Betreff einzelner, nicht charakteristischer Reactionen, besonders aber in ihrer mikroskopischen Erscheinung die Eigenthümlichkeiten zeigten, welche gewöhnlich dem Leucin zugeschrieben werden, während die von competenter Seite unternommene chemische Untersuchung eine solche Deutung mit Bestimmtheit widerlegte. Aus diesen Erfahrungen glaube ich den Schluss ziehen zu müssen, dass die mikroskopische Untersuchung nicht ausreicht, um irgend ein Object als aus Leucin bestehend nachzuweisen. Demnach können wir, wenn in neuester Zeit selbst von besonnenen Beobachtern zuweilen Leucinkugeln als Bestandtheile von spontan entstandenen Harnsedimenten einfach auf Grund der mikroskopischen Diagnose angegeben werden, und zwar mit einer Unbefangenheit, als ob es sich um den Nachweis von Harnsäure- oder Tripelphosphatkrystallen handelte, diesen Angaben gar keinen Werth beilegen. Ueberhaupt dürften Angaben über Vorhandensein von Leucin, Tyrosin u. dergl. nur dann Anspruch auf Berücksichtigung haben, wenn vermittelst der chemischen Untersuchung die Natur der betreffenden Körper mit ausreichender Sicherheit festgestellt worden ist.

---

1) In dem von Guckelberger beschriebenen Falle (XXVI) wurden in der Leber »Margarinsäurekrystalle« gefunden.

Von welchen Umständen das Vorhandensein oder Fehlen jener Zersetzungsproducte abhängt, lässt sich aus den bisher bekannten Thatsachen nicht entnehmen. Nach unserer Deutung würde vorausgesetzt werden müssen, dass sie nur in solchen Fällen auftreten, in welchen nach vollständiger Zerstörung einer gewissen Menge von Leberzellen das Leben noch einige Zeit bestanden hat; und diese Folgerung aus unserer Hypothese scheint, so weit bei der geringen Zahl der betreffenden Fälle ein Urtheil möglich ist, durchaus den Thatsachen zu entsprechen; wenigstens sind, mit Ausnahme einiger von Frerichs beschriebener Fälle, diejenigen, bei welchen das Vorhandensein dieser Zersetzungsproducte angegeben wird, sämmtlich solche, bei welchen die Leber schon eine beträchtliche Verkleinerung erlitten hatte.

Diejenigen Erscheinungen, welche in den meisten Fällen die auffälligsten sind, und welche in Verbindung mit dem tödtlichen Ausgange der Affection die symptomatologischen Benennungen des Icterus gravis, malignus, perniciosus, typhoïdes erworben haben, sind die schweren Erscheinungen von Seiten des Centralnervensystems.

Die Theorie dieser schweren Erscheinungen der Cholæmie, welche bei Aufhebung der Function der Leber (Acholie) auftreten, ist noch nicht weiter gediehen als die Theorie der Erscheinungen der Uræmie, welche bei Aufhebung der Function der Nieren vorkommen [1]). Im Allgemeinen erscheint es nicht auffallend, dass in Fällen, in welchen so wichtige Organe wie die Leber oder die Nieren vollkommen functionsunfähig geworden sind, das Leben nicht mehr fortbestehen kann. Unmöglich aber ist es bei dem gegenwärtigen Stande unserer Kenntnisse über die Bedeutung der Leber- und der Nierenfunction, a priori die nothwendigen einzelnen Folgen der Aufhebung einer dieser Functionen vorherzusehen, die nähere

1) Ich halte die Beibehaltung der Ausdrücke »Cholæmie« und »Uræmie« für zweckmässiger, als die Ersetzung derselben durch neue Ausdrücke, die nicht minder eine Theorie einschliessen, deren Dauer für die Zukunft keineswegs garantirt ist.

Ursache des Todes in solchen Fällen anzugeben oder die Erscheinungen genauer festzustellen, welche dem Tode vorhergehen müssen. Wir sind daher auch nicht im Stande, die thatsächlich beobachteten Erscheinungen als nothwendige Folgen aus den thatsächlich vorhandenen anatomischen Veränderungen oder functionellen Störungen abzuleiten. Dass die Frerichs'sche Theorie der Uræmie, so wie überhaupt jede Theorie, welche für die uræmischen Erscheinungen eine Retention des Harnstoffs voraussetzt, nicht für alle Fälle ausreicht, habe ich schon vor mehreren Jahren durch Mittheilung von Beobachtungen nachgewiesen [1]); aber ich muss gestehen, dass ich auch nicht wohl mich dazu entschliessen kann, Erscheinungen, welche in den einzelnen Fällen trotz mannichfacher Verschiedenheiten doch in den Hauptpunkten wesentliche Uebereinstimmungen zeigen, für ursächlich different zu halten, und in Betreff ihrer Erklärung zu dem Auskunftsmittel zu greifen, welches man in letzter Zeit versucht hat, nämlich mehrere Theorien neben einander, jede für eine gewisse Zahl von Fällen, als gültig vorauszusetzen [2]). Dabei will ich freilich gern zugeben, dass hin und wieder Erscheinungen als uræmische gedeutet werden, die in Wirklichkeit nicht mit der Beeinträchtigung der Harnsecretion in Zusammenhang stehen, sondern von anderweitigen Umständen abhangen. — Alle übrigen Hypothesen über die Art des Zusammenhanges der uræmischen Erscheinungen mit der Störung der Nierenfunction theilen die Mängel mit der Frerichs'schen Theorie und entbehren dabei manche Vorzüge der letzteren, und namentlich die neuesten Hypothesen zeigen, zu welchen paradoxen Annahmen eine einseitige Auffassung der Verhältnisse führen kann. Demnach scheint vorläufig Nichts übrig zu bleiben, als die Thatsachen festzuhalten und auf die Erklärung zu verzichten.

Die Theorie der Cholæmie befindet sich ungefähr auf dem

1) Ueber die Anwendung der Diaphorese bei chronischem Morbus Brightii. Prager Vierteljahrsschrift. Bd. 72. S. 90 ff.

2) Vgl. Rosenstein, Pathologie und Therapie der Nierenkrankheiten. Berlin 1863. S. 175.

gleichen Standpunkte wie die Theorie der Uræmie; nur ist in Betreff der cholæmischen Erscheinungen die Hypothese weniger weit über das Gebiet der Thatsachen hinausgegangen. — Seitdem die Häufigkeit des gleichzeitigen Vorkommens einer parenchymatösen Degeneration der Nieren neben parenchymatöser Degeneration der Leber erkannt worden ist, hat man wiederholt versucht, auch die schweren Erscheinungen der Cholæmie auf die Nierenerkrankung zurückzuführen und sie geradezu für uræmische Erscheinungen zu erklären. Rokitansky ist der Ansicht, dass nicht nur in dem von ihm als letale Leber- und Nierensteatose beschriebenen Fällen der Tod in Folge von Uræmie eingetreten sei, sondern dass auch bei der acuten gelben Leberatrophie die Erscheinungen »zum guten Theil uræmische seien« (LXIIa). Andere Autoren haben sich dieser Ansicht angeschlossen, und selbst Frerichs scheint derselben nicht gerade abgeneigt. — Jedenfalls ist es in einzelnen Fällen schwer abzugrenzen, wie weit die Erscheinungen während des Lebens von der Leberdegeneration, und wie weit sie von der Nierendegeneration abhangen, und gewiss ist die Möglichkeit vorhanden, dass zuweilen urämische Zufälle, die bei Kranken vorkommen, bei denen Albuminurie fehlt, während Ikterus vorhanden ist, fälschlich für Erscheinungen von Cholæmie gehalten werden, sowie andererseits auch bei Kranken mit Albuminurie ohne ausgesprochenen Ikterus sehr wohl cholæmische Erscheinungen als uræmische angesehen werden können. Aber bei alledem kann ich der Ansicht, nach welcher die Nervenstörungen bei der parenchymatösen Degeneration der Leber nur von der Nierenerkrankung abhangen und mit uræmischen Erscheinungen identisch sein sollen, trotz der aus den Thatsachen gewonnenen Ueberzeugung, dass neben der parenchymatösen Degeneration der Leber constant auch Degeneration der Nieren vorhanden ist, keineswegs beistimmen. Während bei einer Nierendegeneration von nicht grösserer Intensität und Extensität, wie sie gewöhnlich neben der parenchymatösen Degeneration der Leber sich findet, wenn dieselbe für sich bestehen würde, schwere Nervenstörungen bei Weitem nicht in allen Fällen und, wenn sie vor-

kommen, nach sehr verschiedener Dauer der Degeneration, meist aber erst spät zu erwarten sein würden, kommen die cholæmischen Erscheinungen so überaus häufig und so bald nach dem erfolgten Zerfall der Leberzellen vor, dass sie nothwendig mit diesem Zerfall in directen oder indirecten Zusammenhang gebracht werden müssen. Ausserdem aber sind die Erscheinungen der Cholæmie, wenn sie auch in ihrem Ausgange mit den Erscheinungen der Uræmie die Uebereinstimmung zeigen, welche bei allen schnell zum Tode führenden schweren Störungen der Function der Centralorgane nothwendig vorhanden sein muss, doch in den wohlausgeprägten Fällen in der ersten Periode so wesentlich von den Erscheinungen der Uræmie verschieden, dass sie nicht wohl auf die gleiche Ursache zurückgeführt werden können. — In Betreff der Erklärung der cholæmischen Erscheinungen begnügt man sich gewöhnlich mit der gewiss sehr wahrscheinlichen Annahme, dass bei aufgehobener Function der Leber irgend welche nicht näher zu bezeichnende Stoffe im Blute zurückbleiben, die an sich oder durch ihre Zersetzungsproducte die schweren Erscheinungen bewirken. Doch sind vorläufig manche andere Möglichkeiten gewiss nicht auszuschliessen, und namentlich möchte zu berücksichtigen sein, dass nach Zerstörung der Leberzellen dem Blute von der Leber aus mancherlei Producte zugeführt werden, die zum Theil möglicherweise eine mehr deletäre Wirkung ausüben als Leucin und Tyrosin [1]).

Die cholæmischen Nervenstörungen sind nicht ganz constant; doch fehlten sie in den bisher bekannt gewordenen Fällen nur ausnahmsweise. Unter den 72 von Lebert zusammengestellten Fällen finden sich 51, bei welchen »deutliche Cerebralerscheinungen mit Delirien, Koma und Convulsionen« beobachtet wurden. So weit ich nach meinen Zusammenstellungen urtheilen kann, würde die Häufigkeit dieser Erscheinungen von Seiten des Centralnervensystems als noch viel grösser sich herausgestellt haben, wenn nur solche Fälle verglichen worden wären, über welche hinreichend ge-

1) Vgl. Frerichs, Bd. I. S. 240.

naue Angaben vorliegen. — Unter 115 genau beschriebenen, primären, nicht-toxischen Fällen, die mit dem Tode endigten, finde ich 101, bei welchen schwere Störungen des Bewusstseins oder Convulsionen ausdrücklich angegeben werden. Diese schweren Nervenstörungen gehören demnach unzweifelhaft zu den am Meisten constanten und daher besonders charakteristischen Erscheinungen. Dass sie aber doch fehlen können, ergiebt sich daraus, dass unter den 14 Fällen, bei deren Beschreibung sie nicht erwähnt werden, mehrere Fälle sich finden, in welchen nach ausdrücklicher Angabe schwere Nervenstörungen nicht beobachtet wurden oder selbst bis zum Tode das Bewusstsein ungetrübt war.

Von welchen Umständen das Auftreten oder Fehlen der cholæmischen Nervenstörungen abhange, lässt sich nicht bestimmt angeben. Wie unter den Fällen von parenchymatöser Degeneration der Niere einzelne sich finden, in welchen uræmische Erscheinungen sehr früh, andere, in welchen sie sehr spät auftreten, und endlich sehr zahlreiche Fälle, in welchen während des ganzen Verlaufes der Krankheit schwere Nervenstörungen vollständig vermisst werden, ohne dass im Uebrigen eine constante Differenz zwischen den Fällen der einen oder der anderen Art nachgewiesen werden könnte, so auch bei den cholæmischen Erscheinungen. Doch macht sich bei diesen letzteren eine gewisse Abhängigkeit von der Dauer der Erkrankung in bestimmter Weise bemerklich.

Im Allgemeinen treten die cholæmischen Gehirnerscheinungen noch weit später auf als der Ikterus. In zahlreichen Fällen wurden schwere Störungen des Bewusstseins erst unmittelbar oder nur wenige Stunden vor dem Tode beobachtet, während bis dahin nur grosse Prostration und Apathie bei klarem Bewusstsein bestanden hatte; und in solchen Fällen kann es zuweilen sogar fraglich sein, wie weit diese Erscheinungen als von der speciellen Erkrankung abhängige zu betrachten, und wie weit sie zu den gewöhnlichen Erscheinungen der Agonie zu rechnen seien. In 88 Fällen, in welchen ich schwere cholæmische Nervenstörungen nebst genügenden Angaben über die Zeit ihres Auftretens angeführt finde, sind 58

Fälle, in welchen sie erst innerhalb der beiden letzten Tage des Lebens auftraten [1]). Berücksichtigen wir zugleich die 14 Fälle, in welchen die schweren Nervenstörungen ganz fehlten, so finden wir, dass in 72 Fällen unter 112, also in nahezu zwei Drittel aller Fälle, bis zu den letzten zwei Tagen vor dem Tode keine cholæmischen Nervenstörungen vorhanden gewesen sind.

Unter Berücksichtigung dieser Thatsache erscheint es leicht verständlich, dass in Fällen, in welchen in Folge anderer unbekannter oder bekannter Umstände, namentlich in Folge von gleichzeitiger schwerer Erkrankung anderer Organe der Tod früher eintritt, als er in Folge der Lebererkrankung allein eingetreten sein würde, die cholæmischen Erscheinungen oft überhaupt nicht zur Ausbildung gelangen. Zugleich erklärt sich aus dieser Abhängigkeit der schweren Nervenstörungen von der Dauer der Erkrankung der Umstand, dass dieselben vorzugsweise ausgebildet in den Fällen sich finden, in welchen auch eine hochgradige Verminderung des Volumens der Leber stattfindet, so wie ferner, dass diejenigen Fälle, in welchen Leucin, Tyrosin u. s. w. in grösserer Menge gefunden werden, gerade solche sind, bei welchen auch die schweren Nervenstörungen in ausgeprägter Weise auftreten; ein Causalzusammenhang zwischen der Bildung dieser Producte und dem Auftreten der schweren Nervenstörungen kann demnach aus dem gleichzeitigen Vorkommen beider nicht abgeleitet werden, obwohl es freilich, wie bereits erwähnt wurde, keineswegs unwahrscheinlich ist, dass die in der degenerirten Leber gebildeten Zersetzungsproducte bei der Entstehung der cholæmischen Erscheinungen betheiligt seien. — Gewiss aber können Erscheinungen, die in einzelnen Fällen ganz fehlen, in anderen erst unmittelbar vor dem Tode und in der Mehrzahl der Fälle erst in den beiden letzten Tagen des Lebens auftreten, so wichtig sie auch in symptomatologischer Beziehung sind, und so

---

1) Aehnlich fand Lebert, dass unter 52 Fällen 35 Mal innerhalb 2 Tagen nach dem Auftreten der schweren Nervenstörungen der Tod erfolgt war. Virchow's Archiv. Bd. 7. S. 373.

sehr wir sie auch als charakteristisch anerkennen, doch keineswegs für pathognomonische Erscheinungen erklärt werden, nach denen eine absolute Abgrenzung oder auch nur eine wissenschaftliche Benennung der Krankheitsform gemacht werden könnte; handelt es sich aber nur um einen Trivialnamen für den Symptomencomplex, so haben die Ausdrücke Cholæmie oder Icterus gravis s. malignus das Vorrecht.

Das Blut zeigt im Allgemeinen eine Beschaffenheit, wie sie auch bei Infectionskrankheiten und überhaupt bei asthenischen Fiebern vorkommt. In der Mehrzahl der Fälle ist ein sogenannter dissoluter Zustand des Blutes vorhanden: es ist in der Leiche gar nicht oder nur schlaff geronnen, ohne speckhäutige Abscheidungen. Diese Beschaffenheit des Blutes ist aber nicht constant, indem mehrere und darunter gerade recht exquisite Fälle vorliegen, bei welchen ziemlich reichliche speckhäutige Fibrinabscheidungen im Herzen gefunden wurden, und sie ist ausserdem nur wenig charakteristisch, weil die gleiche äusserliche Beschaffenheit des Blutes bei vielen anderen Krankheiten vorkommt. Von Gallenbestandtheilen ist nur der Gallenfarbstoff im Blute nachzuweisen; grössere Mengen von Harnstoff, ferner Leucin, Tyrosin, Kreatin fanden sich in einzelnen Fällen im Blute. Eine Vermehrung der farblosen Blutkörperchen fanden Buhl (XV), Bamberger (V b) und Bouchut (VIII) je in einem Falle. — Es erscheint im höchsten Grade wahrscheinlich, dass diese Veränderungen des Blutes in directer oder indirecter Weise von der Lebererkrankung abhangen, ohne dass wir desshalb die Hypothese annehmen müssten, nach welcher die Leber vorzugsweise das Organ der Blutbildung sein soll. Dagegen ist eine constante Veränderung des Blutes, welche als primäre angesehen werden könnte, oder aus welcher ein Aufschluss über anderweitige Eigenthümlichkeiten der Erkrankung zu gewinnen wäre, bisher nicht bekannt.

Mit der »dissoluten Beschaffenheit« des Blutes wird gewöhnlich auch die in vielen Fällen vorkommende hæmorrhagische Diathese in Zusammenhang gebracht. Da aber bei den Blutungen

nicht etwa bloss Blutfarbstoff, sondern auch Blutkörperchen extravasiren, so kann die Neigung zu Hæmorrhagien selbstverständlich nur in so fern von Veränderungen des Blutes abgeleitet werden, als durch diese die Ernährung und die Festigkeit der Gefässwände beeinträchtigt werden kann. Eine genügende Erklärung der hæmorrhagischen Diathese ist bisher nicht möglich. Für die Erklärung der Blutungen im Darmtractus und im Peritonæum könnte man an Gefässruptur durch hochgradige Stauung im Pfortadergebiet, welche die Folge der Circulationsstörung in der Leber sein würde, denken; da aber die Fälle, in welchen nur in den zum Pfortadergebiet gehörigen Organen Blutungen stattgefunden haben, bei Weitem die Minderzahl bilden, so ist diese Annahme für die Erklärung nicht ausreichend. Eher dürfte vielleicht, nach unserer Voraussetzung von der Retention der wesentlichen Gallenbestandtheile im Blute, die Thatsache, dass die Lösungen gallensaurer Salze die rothen Blutkörperchen auflösen, so wie namentlich die Erfahrung, dass nach Injection derselben in das Blut häufig Hæmorrhagien in verschiedenen Organen auftreten, für die Deutung der hæmorrhagischen Diathese zu verwerthen sein.

Unter 115 primären nicht-toxischen Fällen, die mit dem Tode endeten, finden sich 82, bei welchen Hæmorrhagien angeführt werden. Dieselben müssen daher, selbst abgesehen davon, dass unter den 33 Fällen, bei welchen die Angaben fehlen, ohne Zweifel noch manche sind, bei welchen sie übersehen oder nicht notirt wurden, zu den häufigeren und charakteristischen Erscheinungen gerechnet werden.

Unter den übrigen Erscheinungen erwähne ich noch die Schmerzhaftigkeit der Magen- oder Lebergegend und das Erbrechen. — Schmerzhaftigkeit im Epigastrium und im rechten Hypochondrium, die zuweilen über den ganzen Unterleib sich verbreitet, findet sich in der überwiegenden Mehrzahl der Fälle. Doch giebt es auch einzelne Fälle, bei welchen ausdrücklich angegeben wird, dass sie nicht vorhanden war, und Bamberger hat auffallender Weise unter 6 Fällen von acuter gelber Leberatrophie,

die er beobachtete, nicht ein einziges Mal diese Schmerzhaftigkeit gefunden. — Erbrechen wurde unter 124 primären nicht-toxischen Fällen 76 Mal notirt, und in vielen derjenigen Fälle, bei welchen Erbrechen nicht angeführt ist, war wenigstens Uebelkeit und Brechneigung vorhanden. Das Erbrechen kommt vorzugsweise in zwei verschiedenen Stadien der Krankheit vor: in den meisten Fällen trat es im Beginn der Krankheit auf und leitete die verhältnissmässig leichten, noch ungefährlich sich darstellenden Erscheinungen ein; zuweilen aber erfolgte es erst gegen Ende der Krankheit zur Zeit des Auftretens von schweren Störungen der Function des Centralnervensystems, mit denen es dann möglicherweise, so weit es nicht durch Magenblutungen veranlasst wurde, in Zusammenhang gebracht werden kann; sehr oft stellte es sich im Beginn der Erkrankung ein, hörte dann auf und kehrte in der letzten Zeit mit dem Beginn der cholæmischen Erscheinungen wieder.

In Betreff des Gesammtverlaufs der Krankheit ist besonders hervorzuheben, dass häufig auf das erste Stadium der Erkrankung, welches in verhältnissmässig leichten, hauptsächlich »gastrischen« Störungen sich äusserte, eine länger dauernde mehr oder weniger deutliche Remission, in einzelnen Fällen selbst eine fast vollständige Intermission folgte, welche dann endlich durch den Beginn der schweren Erscheinungen unterbrochen wurde. — Heftigere Fiebererscheinungen fehlen gewöhnlich im ganzen Verlaufe der Krankheit. In der Mehrzahl der Fälle beginnen die leichteren Erscheinungen, welche die Krankheit einleiten, unter den Symptomen eines gelinden Fiebers; dasselbe verliert sich später vollständig. Temperatur und Pulsfrequenz gehen zur Norm zurück und sinken zuweilen selbst unter die Norm. Gegen Ende der Krankheit, mit dem Auftreten der schweren Nervenstörungen oder noch vor demselben nimmt die Pulsfrequenz mehr und mehr zu und erreicht endlich kurz vor dem Tode eine excessive Höhe, während die Temperatur meist gar keine oder wenigstens keine entsprechende Steigerung zeigt; nur in sehr wenigen Fällen wurde auf kurze Zeit und meist kurz vor dem Tode eine sehr beträchtliche

Steigerung der Temperatur beobachtet. Bemerkenswerth ist demnach in dieser Beziehung vorzugsweise der Mangel eines höheren Grades von Fieber, während sehr beträchtliche Steigerung der Pulsfrequenz, grosse Prostration und schwere typhoide Erscheinungen bestehen.

Fassen wir das Resultat dieser Besprechung zusammen, so können wir gewisse Verhältnisse aufführen, welche für die in Rede stehende Affection charakteristisch sind.

Die anatomische Grundlage der Krankheit besteht, wie wenigstens für die meisten Fälle mit Sicherheit nachgewiesen ist [1]), in einer Degeneration der Leberzellen, die wiederum je nach dem Stadium der Krankheit verschiedene, aber im Allgemeinen sehr bestimmte Veränderungen des Volumens, der Form, der Consistenz, der Färbung, des Blutgehaltes der Leber zur Folge hat; mit diesen Veränderungen in der Leber sind constant verbunden analoge Veränderungen in den Nieren, und vielleicht auch in allen, jedenfalls in vielen Fällen, der Musculatur des Herzens. — Als weitere charakteristische Eigenthümlichkeiten finden wir die Merkmale einer Aufhebung oder hochgradigen Verminderung der Gallensecretion, Ikterus, Auftreten abnormer Zersetzungsproducte der Proteïnsubstanzen, cholæmische Nervenstörungen, hæmorrhagische Diathese, Schmerzen in der Lebergegend und Erbrechen.

Die angeführten Störungen kommen nicht sämmtlich in jedem einzelnen Falle zur Beobachtung; aus den bisherigen Erörterungen hat sich aber bereits ergeben, dass manche derselben nur der letzten Zeit der Erkrankung angehören und demnach vorzugsweise in solchen Fällen vermisst werden, bei welchen der Tod erfolgte, ehe das Auftreten derselben zu erwarten war.

Diese anatomischen und functionellen Störungen bilden zu-

1) Diejenigen Fälle von Icterus gravis, bei welchen wesentliche anatomische Veränderungen in der Leber vermisst wurden, werden später noch eine besondere Besprechung finden.

sammengenommen einen Complex von Veränderungen, welcher in der bestimmtesten Weise eine Krankheitsform charakterisirt; und wir sind gewiss berechtigt, alle Krankheitsfälle, in welchen die aufgeführten anatomischen Veränderungen und gleichzeitig die genannten functionellen Störungen oder wenigstens die meisten derselben nachweisbar sind, als im Wesentlichen gleichartige Fälle zu bezeichnen. Wenn im Folgenden sich herausstellen wird, dass die in solcher Weise zusammenzufassenden Fälle in ætiologischer Beziehung sehr grosse Differenzen darbieten, so bestätigt diess nur die so oft zu machende Erfahrung, dass anatomische und functionelle Störungen, die wesentlich gleichartig sind, durch verschiedenartige Ursachen hervorgerufen werden können; und so weit diese verschiedenen Ursachen nachweislich specifischer Natur sind, ist es gerechtfertigt, wenn wir die davon abhängigen Erkrankungsfälle wiederum nach ætiologischen Gesichtspunkten in verschiedene Gruppen trennen.

Eine Krankheit, für welche ich als wesentliche anatomische Grundlage eine parenchymatöse Degeneration der Leber annehmen zu müssen glaube, ist das Gelbfieber. Bei demselben finden sich so augenfällige Erscheinungen, die auf eine schwere Affection der Leber hindeuten, dass schon die älteren Beobachter als anatomische Grundlage des Gelbfiebers eine acute Hepatitis voraussetzten; erst seitdem Obductionen von Kranken, die an Gelbfieber gestorben waren, häufiger gemacht wurden und der Eiter, den man meist als das nothwendige Desiderat der Leberentzündung ansah, immer vergebens gesucht wurde, ist man mehr und mehr von dieser Ansicht zurückgekommen. — Andererseits aber beobachtete man auch hin und wieder sporadische Fälle, bei denen die Erscheinungen und selbst der Befund nach dem Tode mit denen des Gelbfiebers die grösste Aehnlichkeit oder sogar vollständige Uebereinstimmung zeigten; solche Fälle von Icterus gravis wurden wiederholt geradezu als sporadische Fälle von Gelbfieber bezeichnet [1]). Noch in neuester

1) Schon im Jahre 1826 wird ein von Damiron beobachteter und als

Zeit ist wiederholt auf die grosse Aehnlichkeit aufmerksam gemacht worden, welche zwischen dem Icterus gravis und dem Gelbfieber besteht; aber nur wenige Autoren haben die vollständige Identität der beiden Affectionen behauptet [1]), die meisten vielmehr mit Entschiedenheit gegen die Identität sich ausgesprochen [2]).

In der That giebt es kaum zwei in ætiologischer Beziehung verschiedene Affectionen, die in Betreff aller wesentlichen Krankheitserscheinungen und aller nachgewiesenen anatomischen Veränderungen eine so vollständige Uebereinstimmung zeigen, wie die von primärer parenchymatöser Degeneration der Leber abhängigen Fälle von Icterus gravis und das eigentliche Gelbfieber. Ich zweifle nicht, dass bei einer ausgedehnteren Anwendung der mikroskopischen Untersuchung auf die verschiedenen beim Gelbfieber erkrankten Organe sachkundige Beobachter die Uebereinstimmung noch vollständiger finden werden, als sie schon jetzt erscheint.

Dass beim Gelbfieber constant eine parenchymatöse Degeneration der Leber vorhanden sei, ist zwar bisher keineswegs in genügender Weise durch mikroskopische Untersuchung erwiesen worden; aber Alles, was über das makroskopische, mikroskopische und chemische Verhalten der Leber bekannt ist, spricht für diese Voraussetzung. Zunächst ist die Leber unter allen Organen das einzige, welches in allen Fällen von Gelbfieber und zwar immer in gleicher Weise verändert gefunden wird. Louis hat demgemäss schon bei der Epidemie in Gibraltar im Jahre 1828 die gelbe Färbung der Leber für den einzigen wesentlichen und constanten anatomischen Befund erklärt. — Griesinger, dessen vortreffliche, auf ausgedehnteste literarische Studien gestützte

---

Gelbfieber gedeuteter sporadischer Fall erwähnt — Archives génér. de méd. T. 10. pag. 639 —, und im Jahre 1828 wurden von Pagès mehrere derartige Fälle beobachtet. Ibid. T. 19. 1829. pag. 467. —

1) Vgl. Garnier, Bulletin de l'Acad. nat. de méd. de Paris. Tome 16. 4. Mars. 1851. pag. 578. — Der Fall von Siphnaios (LXVIII) wurde von Monneret und Andral für einen sporadischen Fall von Gelbfieber erklärt.

2) Vgl. Rayer (LXI). — Lebert, l. c. Bd. 7. S. 387. — Frerichs, Bd. I, S. 192.

Arbeit [1]) über das Gelbfieber ich für die folgende Vergleichung vorzugsweise benutze, sagt über das Verhalten der Leber: »Manche ältere Beobachter und fast alle neueren (seit Louis auf diesen Punkt aufmerksam gemacht hat) beschreiben sie in der Mehrzahl der Fälle als blutarm, gleichmässig oder gesprenkelt gelb (ikterisch), meist von normalem Volum oder leicht geschwellt, oder auch verkleinert, sehr schlaff, zäh, gallenarm, weich und trocken (acute gelbe Atrophie). Die mikroskopische Untersuchung (Blache) ergab die Leberzellen sehr blass, wenig granulirt, meist kernlos und mit Fetttropfen gefüllt, auch viel freies Fett im Parenchym (acute fettige Degeneration).« — Dutroulau [2]) erklärt die Verfärbung der Leber für constant, da er höchstens ein Mal unter 100 Fällen normale Färbung gefunden habe, und andere neuere Beobachter sprechen sich in gleichem Sinne aus [3]). Wenn man aber die gelbe Färbung der Leber ausschliesslich als Ikterus derselben deuten will, so entspricht diess keineswegs der Beschreibung der Beobachter [4]). »Dans les dernières épidémies que j'ai observées, il présentait un état *graisseux* manifeste« (Dutroulau). — Alvarenga, welcher während der Epidemie in Lissabon im Jahre 1857 sorgfältige pathologisch-anatomische Untersuchungen anstellte, fand bei 63 Obductionen nur 3 Mal die Leberoberfläche von normaler Färbung, und auch in diesen 3 Fällen war die Schnittfläche gelb gefärbt. Bei der mikroskopischen Untersuchung wurden die Leberzellen mit Fett erfüllt gefunden, so dass die Kerne nicht sichtbar waren. Die chemische Untersuchung liess eine sehr beträcht-

---

1) Infectionskrankheiten in Virchow's Handbuch der sp. Path. u. Ther. Erlangen 1857.

2) Union médicale. 1859. Nr. 27. pag. 430.

3) Vgl. Wucherer, Einige Bemerkungen über Gelbfieber. Schmidt's Jahrb. 1857. Bd. 96. S. 119: »Die rhabarbergelbe Leber habe ich, so viel ich mich erinnere, ebenfalls constant gefunden.«

4) Es kommen Angaben vor, nach welchen aus der Leber gar keine färbende Substanz extrahirt werden konnte und keine Spuren von Galle bemerkbar waren; ein solches Verhalten der Leber würde freilich mit dem Verhalten derselben bei den meisten wenigstens der weit vorgeschrittenen Fälle von parenchymatöser Degeneration nicht übereinstimmen.

liche Vermehrung des Fettgehalts der Leber nachweisen [1]). — Der Umstand, dass die Leber in der Mehrzahl der Fälle von normalem Volumen oder vergrössert gefunden wird, entspricht ganz unseren Resultaten über die Abhängigkeit des Volumens der Leber von der Dauer der Krankheit (S. 229), da in mehr als der Hälfte der tödtlich verlaufenden Fälle der Tod am 4—5. Krankheitstage, selten erst nach dem 9. Tage eintritt. — Auch der Umstand, dass die Milz in der Mehrzahl der Fälle nicht verändert und selten als vergrössert angegeben wird (Alvarenga fand unter 63 Fällen nur 4 Mal Vergrösserung, dagegen 16 Mal Verkleinerung der Milz), möchte mit der Dauer der Erkrankung in Zusammenhang zu bringen sein (vgl. S. 232).

Die Nieren werden häufig als verändert angegeben. »Die Neueren beschreiben als sehr häufig, aber nicht constant, die Corticalsubstanz als geschwollen, einen »der Bright'schen Erkrankung ähnlichen Zustand« ... Fast constant ist ein um den 2. Krankheitstag beginnender, in leichten Fällen geringer, in schweren sehr reichlicher Eiweissgehalt« des Harns (Griesinger). Zuweilen hat man im Harn nur Spuren von Harnstoff, im Blute grössere Mengen desselben gefunden (Frerichs, Bd. I. S. 190). — Die mikroskopische Untersuchung des Herzens ergab bei 30 Leichen einen völligen Verlust der Streifung der Muskelfasern und eine ganz granulöse Beschaffenheit (Riddell, s. Griesinger, S. 73).

Die Gallensecretion »scheint beim gelben Fieber meistens stark darniederzuliegen oder ganz zu cessiren; die Gallenblase enthält oft nur etwas Schleim oder Blut ... Die Stühle sind meistens gallig gefärbt, in einzelnen Fällen fast ganz gallenlos ... Gallengehalt des Darms wird bald ausdrücklich als gewöhnlich, bald als sehr selten angegeben« (Griesinger). — In einigen Fällen wurde auch der Zuckergehalt der Leber vermisst (Alvarenga).

Der Ikterus kommt so häufig vor, dass er dem Gelbfieber den Namen gegeben hat; gewöhnlich enthält auch der Harn und

1) Union médicale. 1863. Nr. 36 sq.

oft der Schweiss Gallenfarbstoff; auch das Blutserum und die Gewebe verhalten sich wie beim gewöhnlichen Ikterus; von besonderem Interesse ist die Thatsache, dass in sehr schnell tödtlich endenden Fällen der Ikterus zuweilen fehlt.

Auch schwere Störungen der Function des Centralnervensystems sind meist vorhanden. »Allgemeine Unruhe, Rastlosigkeit, Aufgeregtheit und Irritation scheinen keiner anderen acuten Krankheit in dem Masse zuzukommen wie dem gelben Fieber ... Dabei aber ist ein ziemlicher Grad von Stumpfheit, Versunkenheit und Gleichgültigkeit vorhanden. Delirien kommen in einer gewissen Anzahl von Fällen im 3. Stadium oder in der letzten Lebenszeit vor. Die Pupille erweitert sich in vielen Fällen schon frühzeitig oder später ... Die Kranken verfallen gerne in einen halbkomatösen Zustand und sterben gewöhnlich in diesem Zustande, einige mit bis zuletzt erhaltenem Bewusstsein, andere in Koma, Delirien und heftigen Convulsionen« (Griesinger).

Die Hæmorrhagien in dem späteren Verlauf der Krankheit sind allgemein bekannt (Vomito negro); doch ist hervorzuheben, dass ausser den Blutungen in den Magen und den Darmkanal auch Extravasationen in der äusseren Haut, den Schleimhäuten, den serösen Häuten, dem intermusculären Gewebe u. s. w. sich finden.

Empfindlichkeit des Epigastrium gehört zu den gewöhnlichen Erscheinungen. — Erbrechen tritt meist im Beginn der Krankheit mit grosser Heftigkeit auf, lässt dann nach, um später, und zwar in den schlimmen Fällen als »schwarzes Erbrechen« wiederzukehren.

In dem Gesammtverlauf der Krankheit sind zwei durch eine Zeit der Remission oder Intermission von einander geschiedene Perioden auffallend deutlich zu erkennen. In der ersten Periode sind die Erscheinungen eines heftigen Fiebers, in der zweiten Ikterus, Hæmorrhagien und schwere Nervenstörungen die hervorragenden Erscheinungen; die zweite Periode verläuft gewöhnlich ohne Fieber.

Nach diesen Anführungen unterliegt es wohl keinem Zweifel,

dass die wesentlichen anatomischen und functionellen Veränderungen, welche dem Gelbfieber zukommen, vollkommen identisch sind mit denjenigen, welche der acuten primären parenchymatösen Degeneration der Leber eigenthümlich sind. Die Unterschiede, welche das Gelbfieber durch die grössere Intensität des Fiebers während der ersten Periode, so wie durch den rapideren Ablauf der Gesammtkrankheit zeigt, können nicht wohl als Gründe für eine Trennung angeführt werden, da sie mit grösster Wahrscheinlichkeit auf eine plötzlichere Einwirkung der Krankheitsursache zurückzuführen sind. Wir müssen demnach das Gelbfieber als einen durch eine specifische Infection herbeigeführten und auf parenchymatöser Degeneration der Leber beruhenden Icterus gravis bezeichnen.

Wie sich zum Gelbfieber und zur parenchymatösen Degeneration der Leber die mit Ikterus complicirten remittirenden und intermittirenden Malariafieber, ferner die Febris recurrens und das biliöse Typhoid verhalten, lasse ich dahingestellt; doch will ich erwähnen, dass ich eine parenchymatöse Degeneration der Leber, wenn sie überhaupt bei diesen Affectionen constant nachweisbar sein sollte, eher zu den secundären als zu den primären Degenerationen rechnen möchte.

Als parenchymatöse Degeneration der Leber ist auch unzweifelhaft die Affection derselben aufzufassen, welche bei acuter Phosphorvergiftung vorkommt.

Der Nachweis des constanten Vorkommens einer anatomischen Läsion der Leber bei der acuten Phosphorvergiftung gehört zu den folgenreichsten Entdeckungen, welche die letzten Jahre gebracht haben, indem durch denselben nicht nur eine für die Toxikologie und die gerichtliche Medicin höchst wichtige Thatsache, sondern auch, wie schon Herard [1]) vorausgesehen hatte, ein wesentlicher Beitrag zur Aufklärung des Icterus gravis gewonnen wurde.

---

1) Paul (LVI).

Nachdem v. Hauff [1]) zuerst bei Gelegenheit der Beschreibung eines Falles von Phosphorvergiftung darauf aufmerksam gemacht hatte, dass die nach dieser Vergiftung überaus häufig vorkommende Fettleber nicht einen zufälligen Befund darstelle, sondern von der Phosphorvergiftung abhängig sei, wandte sich die allgemeine Aufmerksamkeit schnell diesem Gegenstande zu, und das Studium der bei Phosphorvergiftung vorkommenden anatomischen Veränderungen wurde von mehreren Seiten gleichzeitig in Angriff genommen. Während Lewin (XLIII) und Ehrle [2]) vorzugsweise durch Sammeln der in der Literatur zerstreuten Angaben die charakteristischen Eigenthümlichkeiten des anatomischen Befundes festzustellen suchten, lieferten Köhler und Renz [3]) durch directe Versuche den Nachweis, dass die eigenthümliche Veränderung der Leber bei Thieren durch Phosphorvergiftung in allen Fällen künstlich hervorgebracht werden könne; und die neueren Beobachtungen von Lewin (XLIII), Höring (XXXIV), Wagner (LXXVIII), Rokitansky (LXII), Tüngel (LXXIV), Fritz (XXIII), Bucquoy (XIII), Lancereaux (XL), Mannkopff (XLVII) zeigten, dass diese Veränderung auch bei Menschen, die an acuter Phosphorvergiftung gestorben waren, constant sich finde.

Die anatomische Veränderung der Leber ist von den verschiedenen Autoren mit verschiedenen Namen bezeichnet worden, bald als Fettleber (Lewin, Ehrle), als Fettinfiltration (Wagner), oder als Steatose der Leber (Rokitansky), bald als fettige Degeneration (v. Hauff), fettige Entartung (Tüngel), Degeneration der Leberzellen (Lancereaux). — Köhler [4]) machte zuerst bei Gelegenheit einer Publication von Koch über einen Fall, in welchem es auch nach der anatomischen Untersuchung zweifelhaft blieb, ob acute gelbe Leberatrophie oder Phosphorvergiftung vorgelegen

1) Würtemb. Correspondenzblatt. 1860. Nr. 34.

2) Charakteristik der acuten Phosphorvergiftung des Menschen. Tübing. 1861.

3) Toxikologische Versuche über Phosphor. Inaug.-Abhdlg. Tübingen 1861.

4) Ueber acute Leberatrophie und acute Phosphorvergiftung in pathologischer und forensischer Hinsicht. Würtemb. Correspbl. 1861. Nr. 33.

habe (XXXIX), darauf aufmerksam, dass die anatomischen Veränderungen der Leber bei Phosphorvergiftung die grösste Aehnlichkeit mit der acuten gelben Atrophie haben. Aber auch die Analogie, welche in Betreff der während des Lebens sich darbietenden Erscheinungen bei beiden Affectionen besteht, wurde immer mehr gewürdigt [1]). — Mannkopff endlich bezeichnete auf Grund der sehr sorgfältigen mikroskopischen Untersuchung eines Falles den anatomischen Befund in der Leber bei Phosphorvergiftung geradezu als diffuse parenchymatöse Hepatitis in Verbindung mit interstitieller Hepatitis. — Während ich der Auffassung des Befundes als einer parenchymatösen Degeneration der Leber mich vollkommen anschliesse, habe ich von dem Bestehen einer bemerkenswerthen Bindegewebswucherung in der Leber bei Phosphorvergiftung mich eben so wenig überzeugen können, als bei der nicht-toxischen parenchymatösen Degeneration (vgl. S. 181); ich glaube dem negativen Ergebniss meiner Untersuchungen in dieser Beziehung um so mehr Gewicht beilegen zu können, als bei Versuchen an Thieren in einem Falle das exquisit granulirte Aussehen der Leber bei der Betrachtung mit blossem Auge es mir sehr wahrscheinlich erscheinen liess, dass eine Wucherung und Retraction des interstitiellen Gewebes vorliege, und mich dadurch zu einer besonders genauen Untersuchung des Verhaltens der Bindesubstanz veranlasste; aber auch in diesem Falle war eben so wenig wie in anderen eine Vermehrung des Bindegewebes zu constatiren. Ich bemerke dabei, dass ich sowohl frische als auch in verschiedener Weise erhärtete Präparate untersucht habe. Auch die sehr genaue Beschreibung, welche der genannte Autor von dem mikroskopischen Verhalten der Leber in dem betreffenden Falle giebt, hat mich nicht vollständig davon überzeugt, dass die Bindesubstanz in merklichem

---

1) Vgl. die Bemerkungen von Béhier zu dem von Bucquoy mitgetheilten Falle (XIII). — Lanceraux wies auf die vollkommene Analogie hin, welche die der Phosphorvergiftung zukommenden anatomischen Veränderungen und die Erscheinungen während des Lebens mit den Veränderungen und Erscheinungen bei Icterus gravis und beim Gelbfieber zeigen (XL).

Grade vermehrt gewesen sei, während ich es leicht verständlich finde, dass sie, wenn die Zellen zerfallen sind, namentlich an ausgepinselten Präparaten, deutlicher zu sehen ist als bei normalen Lebern. Doch glaube ich nochmals daran erinnern zu müssen, dass geringfügige Vermehrungen der Bindesubstanz sich der Beurtheilung selbst des geübtesten Beobachters entziehen. Das zuweilen vorkommende granulirte Aussehen der Oberfläche und selbst der Schnittfläche möchte ich ableiten von der auf der Vergrösserung der Zellen beruhenden und sehr schnell erfolgenden Anschwellung der einzelnen Läppchen, mit welcher die Ausdehnung des Bindegewebsgerüstes nicht gleichen Schritt hält. Die einzelnen Granula sind demgemäss auch wenig deutlich markirt, liegen dicht aneinander und confluiren, ohne wie bei der Cirrhose durch bemerkbare Zwischensubstanz getrennt zu sein.

Die Uebereinstimmung des anatomischen Befundes bei acuter Phosphorvergiftung und bei nicht-toxischer primärer parenchymatöser Degeneration der Leber ergiebt sich besonders schlagend aus den irrigen Deutungen, zu welchen zwei hervorragende Forscher geführt wurden. Rokitansky untersuchte im Jahre 1858 die Leiche eines Frauenzimmers, welches 6 Tage nach dem Genuss von Phosphorzündhölzchenmasse gestorben war. Da die Kranke während des Lebens leichten Ikterus und gegen das Ende Unbesinnlichkeit und Convulsionen gezeigt hatte, und da in der Leiche neben vielfachen Extravasaten eine hochgradige »Steatose der Leber und der Nieren« gefunden wurde, so gab er das Gutachten ab, »es sei die Untersuchte in Folge der durch eine von Fettinfiltration der Leber abhängige Steatose der Nieren bedingten Zurückhaltung von Harnstoff im Blute an Zersetzung der Blutmasse gestorben, und es sei die genossene Quantität der Zündhölzchenmasse ohne einen erheblichen Einfluss auf den bestehenden krankhaften Zustand der beiden Organe und seinen Ausgang gewesen.« Da er bald darauf Gelegenheit hatte, zwei andere sowohl in Betreff der Erscheinungen während des Lebens, als in Betreff des anatomischen Befundes vollkommen ähnliche Fälle zu untersuchen, bei welchen von einer Ver-

giftung nicht die Rede war, so hielt er diess für »eine erfreuliche Bestätigung, dass der erste im Beginn mit den Erscheinungen einer Vergiftung complicirte Fall schon aus dem Leichenbefunde richtig aufgefasst worden war.« (LXII a.) — In den entgegengesetzten Irrthum verfiel Wagner (LXXVIII). Nachdem er einen Fall von Phosphorvergiftung anatomisch untersucht hatte, war er von der Constanz und von der Specificität der vorgefundenen anatomischen Veränderungen so vollkommen überzeugt, dass er es »für im höchsten Grade wahrscheinlich« erklärte, »dass mehrere in der Neuzeit beschriebene eigenthümliche Krankheitsfälle gleichfalls acute Phosphorvergiftungen waren.« Als solche bezeichnete er namentlich die drei erwähnten Fälle von Rokitansky und ausserdem einige von Wunderlich beschriebene Fälle, in welchen eben so wenig wie in dem 2. und 3. Fall von Rokitansky an Phosphorvergiftung gedacht worden war. Glücklicherweise wurde die Tragweite des von Wagner gemachten Schlusses, die unter Umständen vielleicht in forensischer Beziehung eine sehr grosse und unheilvolle hätte sein können, sofort paralysirt durch die gleichzeitige Mittheilung eines »in klinischer Beziehung ähnlichen, pathologisch-anatomisch ganz analogen« Falles, »bei welchem aber weder im Leben ein Verdacht auf Phosphorvergiftung bestanden hatte, noch diese Substanz in einem Stück Leber nachweisbar war.« — Auf Grund einer unbefangenen Würdigung der Thatsachen haben bereits mehrere Autoren es für unzulässig erklärt, dass man nach dem anatomischen Befunde und den klinischen Erscheinungen Phosphorvergiftung annehme, wenn nicht anderweitige Gründe für eine solche Annahme vorliegen [1]). Andererseits hat aber freilich auch die Wagner'sche Schlussweise einzelne Anhänger gefunden [2]).

---

1) Tüngel, LXXIV, S. 144. — Wunderlich, LXXXI c, S. 157. — S. Rosenstein, die Pathologie und Therapie der Nierenkrankheiten. Berlin 1863. S. 264.

2) Henoch meint in der eben erschienenen 3. Auflage seiner Klinik der Unterleibskrankheiten (Berlin 1863, S. 77), dass ein Theil jener tödlichen Fälle, welche unter den Namen »acute Leberatrophie, Steatose der Leber, Icterus gravis« beschrieben werden, eigentlich zur acuten Phosphorvergiftung gehören mögen.

Ich habe niemals Gelegenheit gehabt, die Leber von an Phosphorvergiftung gestorbenen Menschen zu untersuchen. Dagegen steht mir über das Verhalten derselben bei Thieren eine Reihe von Beobachtungen zu Gebote. Da nämlich die bisherigen Beschreibungen der Veränderungen der Leber bei der Phosphorvergiftung in Betreff des histologischen Details in mancher Beziehung unvollkommen waren, so veranlasste ich einen meiner Zuhörer, Herrn Cand. med. Th. Kirchner, während des Sommersemesters 1863 unter meiner Leitung an Thieren experimentelle Studien über das Verhalten der Leber bei Phosphorvergiftung vorzunehmen. Ich führe nur an, dass aus diesen Untersuchungen nicht nur eine Analogie, sondern die vollkommene histologische Identität der Veränderungen der Leber bei der Phosphorvergiftung und bei der primären nicht-toxischen parenchymatösen Degeneration sich ergeben hat.

Aber auch die Beobachtungen an Menschen liefern den Beweis für diese Identität. Ich benutze zu der folgenden Vergleichung die fleissigen Zusammenstellungen von Lewin und Ehrle, so wie die eigene Zusammenstellung der seit dem Erscheinen jener Arbeiten genauer beschriebenen Fälle von tödtlich verlaufener Phosphorvergiftung. Die Zahl der letzteren Fälle beträgt 20. In 15 von diesen Fällen hat die mikroskopische Untersuchung der Leber stattgefunden. In allen diesen Fällen wurden die Leberzellen mit Fett überfüllt gefunden; das Fett war hauptsächlich in Form kleiner und feiner Fetttropfen abgelagert; daneben fanden sich aber auch bald mehr bald weniger mittelgrosse und grosse Fetttropfen. Meist war die Form der Zellen verändert. In 10 Fällen wurde die partielle Zerstörung der Leberzellen nachgewiesen.

Unter den von Lewin und von Ehrle zusammengestellten Fällen sind manche, bei welchen das Volumen der Leber ausdrücklich als vergrössert angegeben wird. Unter 15 späteren Fällen, bei welchen Angaben über das Volumen sich finden, war dasselbe 11 Mal vermehrt, 4 Mal normal, niemals vermindert. Die Vergrösserung der Leber scheint niemals einen besonders hohen Grad er-

reicht zu haben. Es entspricht dieses Verhalten durchaus der Regel über die Abhängigkeit des Volumens der Leber von dem Stadium der Krankheit, in welchem sie zur Untersuchung kommt, die wir früher für die parenchymatöse Degeneration der Leber aus den Thatsachen abgeleitet haben. Unter 41 von Lewin zusammengestellten Fällen von Phosphorvergiftung mit tödtlichem Verlauf, bei welchen die Dauer angegeben war, war 37 Mal der Tod innerhalb 6 Tagen nach der Vergiftung erfolgt (XLIII, S. 513). In 22 von Ehrle gesammelten Fällen überschritt die Dauer der Affection nur 3 Mal den 7. Tag. In den den letzten Jahren angehörigen Fällen, welche ich gesammelt habe, finde ich keinen einzigen, in welchem der tödtliche Ausgang später als am 8. Tage erfolgt wäre. Dieser schnelle Eintritt des Todes bei der Phosphorvergiftung möchte, wenn nicht vielleicht noch anderweitige directe Einwirkungen des Phosphors auf andere Gewebe und Organe dabei in Frage kommen, vorzugsweise davon abhangen, dass in Folge der plötzlichen Einwirkung des Giftes die Degeneration der Leberzellen schneller und besonders viel mehr gleichzeitig in dem ganzen Organ stattfindet, als bei der nicht-toxischen parenchymatösen Degeneration.

Die Verminderung der Consistenz des Organs, der auffallend geringe Blutgehalt, die blassröthliche, orangegelbe oder wachsgelbe Färbung, die so gleichmässig ist, dass meist die Läppchenzeichnung gar nicht oder nur andeutungsweise sich darstellt, entspricht ganz den Verhältnissen bei der nicht-toxischen parenchymatösen Degeneration. Einige untergeordnete Eigenthümlichkeiten, die zuweilen vorkommen, z. B. eine auffallend trockne, aber dabei brüchige und mürbe Beschaffenheit oder das bereits erwähnte granulirte Aussehen erklären sich zum Theil aus den besonderen Verhältnissen und finden sich zum Theil auch in einzelnen Fällen von nicht-toxischer Degeneration, welche in einem eben so frühen Stadium zur Untersuchung kommen.

Die Milz war unter 16 Fällen aus den letzten Jahren, bei welchen Angaben über das Volumen derselben sich finden, 6 Mal

vergrössert, 6 Mal von normaler Grösse, und 4 Mal wird sie als klein bezeichnet.

Erkrankung der Nieren ist in den 44 von Lewin zusammengestellten Fällen nur 12 Mal und meist nur in sehr unbestimmter Weise angegeben worden; Ehrle erklärt Veränderungen in dem Nierengewebe bei Phosphorvergiftung für selten (l. c. S. 26). In den letzten Jahren wurde dagegen ohne Ausnahme in allen Fällen, in welchen eine hinreichend genaue Untersuchung der Nieren vorgenommen wurde, eine mehr oder weniger ausgedehnte fettige Degeneration der Corticalsubstanz nachgewiesen (15 Fälle). Es scheint demnach die parenchymatöse Degeneration der Nieren auch bei der Phosphorvergiftung ein constanter Befund zu sein. — Der Harn wurde auch bei den in den letzten Jahren vorgekommenen Fällen meist nicht untersucht. In einzelnen Fällen aber, in welchen nach dem Tode die Nierendegeneration gefunden wurde, hatte die Untersuchung auf Eiweiss während des Lebens negative Resultate ergeben (Tüngel). In anderen Fällen wurden geringe Mengen von Eiweiss, nur in einem Falle in der späteren Zeit viel Eiweiss gefunden (Mannkopff).

Die Musculatur des Herzens war schon bei früheren Fällen als auffallend welk, mürbe und entfärbt beschrieben worden, und Lewin hatte bereits diese Thatsache hervorgehoben (XLIII, S. 523). In den letzten Jahren wurde in allen genau untersuchten Fällen mehr oder weniger ausgedehnte fettige Degeneration nachgewiesen.

Verminderung der Gallensecretion war schon von älteren Beobachtern als Vorkommniss bei Phosphorvergiftung angegeben worden (Martin-Solon). Im Allgemeinen sind aber bei den früheren Fällen die entsprechenden Angaben viel zu selten, als dass es möglich wäre, einen bestimmten Schluss auf das Verhalten der Gallensecretion zu ziehen. In den der neuesten Zeit angehörigen Fällen, in welchen diese Verhältnisse hinreichende Berücksichtigung fanden (in 13 Fällen), wurden ohne Ausnahme Umstände gefunden, welche auf Verminderung oder selbst vollständige Aufhebung der Gallensecretion hindeuteten.

Ikterus kommt bei mit Phosphor vergifteten Individuen überaus häufig vor. Unter den 44 von Lewin gesammelten Fällen war 15 Mal Ikterus angegeben; Ehrle fand denselben unter 23 Fällen 8 Mal notirt. Unter den 20 Fällen, die ich zusammengestellt habe, fehlen Angaben über Ikterus nur ein einziges Mal ganz in einem nur wenig genau beschriebenen Falle (XXXIV); in einem anderen (XL, obs. 3) war der Ikterus nicht deutlich, und in einem dritten (XXIII) war nur die Haut leicht gelb gefärbt, die Conjunctiva weiss. In allen übrigen Fällen war Ikterus unzweifelhaft vorhanden, und auch bei einzelnen nur kurz angedeuteten und desshalb im Uebrigen nicht benutzten Fällen wird das Vorhandensein des Ikterus hervorgehoben [1]). Sogar in 5 Fällen von Phosphorvergiftung, welche mit Genesung endeten, wurde Ikterus beobachtet (Tüngel). Demnach ist der Ikterus, wie er das constanteste Symptom der nicht-toxischen parenchymatösen Degeneration der Leber bildet, so auch als das constanteste Symptom der Phosphorvergiftung zu bezeichnen. Besonders merkwürdig ist, dass, wie einzelne Beobachtungen zeigen, der Ikterus schon im Laufe des zweiten und selbst des ersten Tages nach der Vergiftung auftreten kann (Tüngel).

Leucin, Tyrosin u. s. w. sind bisher niemals bei Phosphorvergiftung nachgewiesen worden (die Angaben von Tüngel, der in einem mit Genesung endenden und in zwei tödtlich verlaufenden Fällen Leucin im spontan entstandenen Harnsediment vermittelst des Mikroskops erkannt haben will, glaube ich trotz der Zuverlässigkeit dieses Beobachters nicht berücksichtigen zu dürfen). Das Fehlen dieser Körper bei so schnell tödtlich endenden Fällen würde ganz unserer Annahme über die Entstehungsweise derselben entsprechen (S. 248); doch ist zu berücksichtigen, dass vielleicht in

1) Union médic. 1863. Nr. 81. pag. 45. — Dagegen fehlte der Ikterus zufolge ausdrücklicher Angabe in einem bei der Vergleichung nicht benutzten Falle von Metz, bei welchem schon am 4. Tage unter den Erscheinungen einer heftigen Magen- und Darmentzündung der Tod erfolgt war. Schmidt's Jahrb. 1863. Bd. 118. S. 168.

manchen Fällen nicht besonders aufmerksam nach demselben geforscht worden ist.

Schwere Erscheinungen von Seiten des Centralnervensystems kommen bei Phosphorvergiftung sehr häufig vor. Delirien, allgemeine Convulsionen oder Koma finden sich in der von Ehrle über 23 Fälle zusammengestellten Tabelle 12 Mal verzeichnet, und in der Mehrzahl der übrigen Fälle sind wenigstens leichtere Nervenstörungen angegeben. — Unter den späteren tödtlich verlaufenen Fällen findet sich jedesmal eine hochgradige Prostration, niedergedrückte Gemüthsstimmung oder auch leichte Benommenheit und Kopfschmerz angegeben; besonders die auffallend niedergedrückte Stimmung scheint constant vorzukommen; sie wurde auch in den einigermassen schweren Fällen, in welchen Genesung eintrat, beobachtet (Tüngel). Delirien, Convulsionen, Sopor oder Koma sind unter den von mir gesammelten bei 10 Fällen angeführt; ausserdem waren die gleichen schweren Erscheinungen in zwei mit Genesung endenden Fällen aufgetreten (Tüngel). In einzelnen Fällen wird dagegen ausdrücklich erwähnt, dass trotz des grossen allgemeinen Collapsus das Bewusstsein bis zum letzten Augenblicke klar gewesen sei (Mannkopff). Da die schweren Nervenstörungen keineswegs unmittelbar nach der Resorption des Phosphors, sondern, ähnlich wie beim nicht-toxischen Icterus gravis, erst dann aufzutreten pflegen, wenn schon anderweitige Zeichen gestörter Leberfunction, namentlich Ikterus, vorhanden sind, so können dieselben nicht, wie es von den früheren Autoren fast allgemein geschah, von der directen Einwirkung des Phosphors auf die Centralorgane des Nervensystems abgeleitet werden.

Die Beschaffenheit des Blutes zeigt die gleichen aber freilich wenig charakteristischen Eigenthümlichkeiten wie bei der nicht-toxischen parenchymatösen Degeneration. Nach einigen Beobachtungen könnte es scheinen, dass die Blutkörperchen schneller als gewöhnlich nach dem Tode zerfallen (Lewin, Wagner). — Hämorrhagien in verschiedenen Organen werden überaus häufig beobachtet. Lewin findet in 20 Fällen unter 44 ausdrücklich das

Vorhandensein von Blutextravasaten erwähnt. Unter den neueren Fällen, welche ich zusammengestellt habe, sind dieselben nur in einem Falle (XXXIV) nicht angegeben. In allen übrigen Fällen finden sie sich ausdrücklich verzeichnet; und unter diesen 19 Fällen ist wiederum nur einer, bei welchem die Extravasation nur den Magen und Darmkanal und nicht auch andere Organe betroffen hatte. Da auch in anderen nur kurz angedeuteten Fällen Hæmorrhagien ausdrücklich angeführt werden [1]), so ist die hæmorrhagische Diathese als eine constante Eigenthümlichkeit der Phosphorvergiftung zu bezeichnen.

In Betreff der Schmerzhaftigkeit in der Gegend des Magens und der Leber, welche bei Phosphorvergiftung fast niemals fehlt, ist es schwer die Grenze zu ziehen und zu entscheiden, wie weit sie von den örtlichen Wirkungen des Giftes, und wie weit sie von den anderen Folgen der Vergiftung abhängt. Da in manchen Fällen die Schmerzhaftigkeit in den ersten Tagen nach der Einverleibung des Giftes vollständig fehlte, in der späteren Zeit dagegen deutlich hervortrat, zuweilen auf die Lebergegend beschränkt, zuweilen aber auch über den ganzen Unterleib verbreitet, so unterliegt es keinem Zweifel, dass sie nicht allein von der Einwirkung des Giftes auf die nächste Applicationsstelle abhängt. — Aehnlich verhält es sich mit der Deutung des Erbrechens. Lewin fand in 26 Fällen Erbrechen angeführt; in 4 Fällen wurde es ausdrücklich als fehlend angegeben. Unter den von mir zusammengestellten Fällen sind nur zwei, bei welchen Angaben darüber fehlen; in allen anderen Fällen war zu irgend einer Zeit während des Verlaufs Erbrechen eingetreten. Unzweifelhaft ist das Erbrechen zum Theil die Folge der directen Einwirkung

---

1) Gaz. des hôp. 1860. Nr. 47 findet sich die Notiz, dass Pidoux schon in mehreren früheren Fällen multiple Hæmorrhagien beobachtet habe. — Vgl. auch die Erwähnung zweier Fälle von Millard, Union méd. 1863. Nr. 81. p. 45, so wie einen Fall von Ogston (Brit. Rev. Oct. 1861, cit. nach Schmidt's Jahrb.). Auch in dem oben erwähnten Falle von Metz waren Hæmorrhagien vorhanden.

des Giftes; in dieser Weise ist es zu deuten, wenn es bald nach der Einführung des Giftes auftritt. Wenn aber später, oft erst kurz vor dem Tode, nach Auftreten des Ikterus und der Gehirnerscheinungen, Erbrechen erfolgt, durch welches nicht selten bluthaltige Massen entleert werden, so ist es in gleicher Weise aufzufassen wie das Erbrechen bei nicht-toxischer parenchymatöser Degeneration der Leber. Sehr häufig findet Erbrechen bald nach der Einführung des Giftes statt, setzt dann mehrere Tage aus und beginnt wieder mit dem Eintritt der schweren Erscheinungen.

Im Gesammtverlauf der Krankheit zeigt sich in der Mehrzahl der Fälle in deutlichster Weise die Remission, welche die erste von der letzten Periode der Krankheit trennt; dieselbe ist oft so ausgesprochen, dass der Kranke und der Arzt alle Gefahr für beseitigt und die vollständige Genesung für nahe bevorstehend halten; aber nach kurzer Zeit treten die schweren von der Aufhebung der Leberfunction abhängigen Erscheinungen ein und führen schnell zum Tode. — Fieber ist zuweilen auch bei Phosphorvergiftung vorhanden, aber immer von geringer Intensität. Der Puls erreicht erst kurz vor dem Tode eine excessive Frequenz.

Wir sehen somit, dass die materiellen und functionellen Veränderungen bei der Phosphorvergiftung bis in's Einzelne genau mit den Veränderungen bei nicht-toxischer parenchymatöser Leberdegeneration übereinstimmen. Diejenigen Eigenthümlichkeiten, welche bei der nicht-toxischen Degeneration constant sind, finden sich auch constant bei der Phosphorvergiftung; die anderen nicht ganz constanten, aber doch charakteristischen Eigenthümlichkeiten finden sich annähernd in der gleichen relativen Häufigkeit wie bei den nicht-toxischen Fällen von kurzer Dauer. Wenn überhaupt, so weit bisher unsere Kenntnisse reichen, ein Unterschied vorhanden ist, so ist es der, dass die Phosphorvergiftung, ebenso wie das Gelbfieber, in verhältnissmässig mehr Fällen den kurzen Verlauf nimmt, bei welchem die Verkleinerung der Leber und oft auch einzelne der charakteristischen Krankheitserscheinungen nicht zur Ausbildung kommen. Aber einestheils wird dieser kurze Verlauf

auch bei der nicht-toxischen Form in manchen Fällen beobachtet, anderentheils hängt, wie schon bei Besprechung des Gelbfiebers erwähnt wurde, diese geringe Dauer der Affection wahrscheinlich nur davon ab, dass die Leber plötzlich und in ihrer ganzen Ausdehnung gleichzeitig von der krankmachenden Schädlichkeit betroffen wird.

Zu den Giften, welche eine acute parenchymatöse Degeneration der Leber hervorrufen können, scheint ausser dem Phosphor auch der Alkohol in concentrirter Form zu gehören. — Dass in Folge anhaltenden reichlichen Genusses alkoholischer Getränke chronische Lebererkrankungen, namentlich Fettleber und Cirrhose entstehen können, ist schon seit langer Zeit allgemein bekannt. Es sprechen aber auch zahlreiche Thatsachen dafür, dass der habituelle übermässige Genuss alkoholischer Getränke zu der acuten parenchymatösen Degeneration in einer gewissen Beziehung stehe. Unter den von mir zusammengestellten nicht von Phosphorvergiftung abhängigen primären Fällen liegt bei 16 Fällen die ausdrückliche Angabe vor, dass die betroffenen Individuen Gewohnheitstrinker waren. Unter den von mir beschriebenen Fällen waren
14 39 40 drei bei Gewohnheitstrinkern vorgekommen. Diese Thatsachen würden zunächst wohl nur zu der Annahme berechtigen, dass der habituelle Genuss alkoholischer Getränke eine vermehrte Disposition zu parenchymatöser Degeneration der Leber bewirke. Aber
39 in mehreren der aufgezählten und in einem der von mir beschriebenen Fälle hatte gerade unmittelbar vor der Erkrankung ein aussergewöhnlich starker Excess im Trinken stattgefunden [1]). Endlich hat Leudet einen sehr interessanten Fall veröffentlicht (XLII), in welchem nach einer schweren acuten Alkoholvergiftung Erscheinungen des Icterus gravis auftraten und nach dem Tode der Be-

1) Hierher gehört auch ein nicht benutzter Fall von Worms, bei welchem die Zerstörung der Leberzellen nachgewiesen wurde. Gaz. des hôp. 1862. Nr. 49. — Vgl. auch den Fall von Bouchut (VIII).

fund der parenchymatösen Degeneration der Leber mit Verkleinerung des Organs nachgewiesen wurde:

Ein 39jähriger Böttcher, der schon seit langen Jahren gewohnheitsmässig grosse Mengen alkoholischer Getränke zu sich nahm, trank aus Versehen ein grosses Glas mit concentrirtem Alkohol, den er für Wein gehalten hatte, aus. Darauf ein drei Tage anhaltender Zustand der schwersten Trunkenheit, nachher Schmerzhaftigkeit des Bauches, anhaltendes Erbrechen, 7 Tage nach der Vergiftung Ikterus, grosse Adynamie bei freier Intelligenz und nach Ablauf des 9. Tages der Tod. Bei der Obduction die Leber wenigstens um $^1/_3$ verkleinert, die Zellen stellenweise vollständig zerfallen, der Darminhalt ohne gallige Färbung, in der Gallenblase wenig Galle, unter dem Epikardium kleine Ekchymosen, im Magen hæmorrhagische Erosionen, im Dickdarm schwarzgefärbte Massen.

Ich glaube diesen Fall den Fällen von Phosphorvergiftung zur Seite stellen und als Beweis dafür ansehen zu müssen, dass die acute Vergiftung mit concentrirtem Alkohol eine acute parenchymatöse Degeneration der Leber zur Folge haben kann. — Ich will aber auch nicht unterlassen zu erwähnen, dass Herr Stud. Kirchner, der durch seine Untersuchungen über Phosphorvergiftung eine besondere Uebung in der Beurtheilung der in Betracht kommenden histologischen Verhältnisse sich erworben hatte, bei Versuchen über Alkoholvergiftung an Kaninchen, die er, durch mich dazu veranlasst, nach seinem Weggange von Tübingen unternahm, bisher in Bezug auf die Leber nur negative Resultate erhalten hat, vielleicht, weil bei der bisher angewendeten Dosis und Concentration der Tod der Thiere immer zu schnell eingetreten ist.

Es erscheint keineswegs unwahrscheinlich, dass es auch noch andere Gifte gebe, welche acute parenchymatöse Degeneration der Leber zu bewirken im Stande seien. Entscheidende Thatsachen liegen darüber bisher nicht vor; doch verdient vielleicht Erwähnung, dass die Erkrankung in einem Falle (XXVIII) angeblich nach dem Genusse von Pilzen, in einem anderen (LXXb, 3. Fall), und zwar zunächst unter den Erscheinungen heftigen Magen- und Darmkatarrhs, nach dem Genuss von Würsten aufgetreten war.

Aus den bisherigen Erörterungen ergiebt sich unzweifelhaft, dass die ganze Reihe der anatomischen und functionellen Veränderungen, welche wir als besonders charakteristisch für die parenchymatöse Degeneration der Leber erkannt haben, von sehr verschiedenen Ursachen abhangen kann. In gewissen Fällen entstehen diese Veränderungen in Folge einer specifischen Infection (Gelbfieber), in anderen Fällen in Folge der Einverleibung chemischer Gifte (Phosphor, Alkohol), in anderen Fällen endlich durch unbekannte Ursachen. Diese Thatsache ist von der grössten Bedeutung für die theoretische Auffassung des ganzen Krankheitsprozesses und des Verhältnisses, in welchem die einzelnen Veränderungen zu einander stehen. Aus der Gleichheit der Wirkungen auf eine Gleichheit oder auch nur Aehnlichkeit der Ursachen zu schliessen, ist in diesem Falle nicht möglich, da wir die Ursachen zum Theil als durchaus verschiedenartige kennen. Es bleiben daher für die Deutung der Thatsache nur zwei Möglichkeiten. Entweder: die verschiedenen Ursachen haben bei ihrer Einwirkung auf sämmtliche oder wenigstens auf die meisten Gewebe und Organe des Körpers in diesen die gleichen Veränderungen zur Folge; in diesem Falle müssten wir annehmen, dass mindestens vier unter einander wesentlich differente Schädlichkeiten in gleicher Weise auf das Blut und die Gefässe, auf die Leber, die Nieren, das Herz, den Darmkanal, das Nervensystem u. s. w. einwirken. Oder: die verschiedenen Krankheitsursachen üben auf ein Gewebe oder auf ein Organ oder wenigstens nur auf eine beschränkte Zahl von Geweben oder Organen die gleiche Wirkung aus, und alle Veränderungen anderer Gewebe oder Organe sind erst secundäre Folgen der Veränderung des einen oder der wenigen Gewebe oder Organe. — Bei einem solchen Dilemma wird man im Allgemeinen a priori geneigt sein, sich für die zweite Möglichkeit zu entscheiden; denn offenbar ist es, wenn auch vielleicht zunächst unerklärlich, doch immerhin leichter denkbar, dass Einwirkungen verschiedener Art in Betreff der Veränderungen, welche sie in einem oder in wenigen Organen hervorbringen, übereinstimmen, als dass diese Uebereinstimmung ihrer

Wirkungsweise sich auf alle oder die meisten Organe des Körpers erstrecke.

Das Organ, dessen Veränderungen jedenfalls als relativ primäre angesehen werden müssen, ist die Leber. Ob dieselbe das einzige primär erkrankte Organ sei, werden wir demnächst erörtern; doch hat sich schon aus der bisherigen Analyse der verschiedenen Anomalien ergeben, dass wenigstens einige der wichtigsten und constantesten Eigenthümlichkeiten der hierher gehörigen Erkrankungen aus primären Veränderungen der Leber abgeleitet werden können. Und da für die Leber selbst nur das Endresultat, die Zerstörung der Leberzellen, oder genau genommen sogar nur die vollständige Aufhebung der Function derselben als übereinstimmende Folge der verschiedenartigen Schädlichkeiten angenommen zu werden braucht, während der Weg, auf welchem dieses Endresultat erreicht wird, für die verschiedenen Ursachen verschieden sein kann, so würde selbst das Auffallende, welches in einer Nichtcorrelation von Ursache und Wirkung zu liegen scheinen könnte, grossentheils wegfallen. — Die Lebererkrankung selbst möchte ich, nach dem Vorgange von Bright, Wedl, Bamberger, Frerichs, Förster, und gemäss der in neuester Zeit gebräuchlichen Bezeichnung analoger Prozesse in anderen Organen, als eine acute parenchymatöse Hepatitis bezeichnen; und zwar würde in allen den Fällen, auf welche die bisherigen Erörterungen sich beziehen, die Affection als primäre parenchymatöse Hepatitis aufzufassen sein [1]).

---

1) Wollte man den Ausdruck primär desshalb beanstanden, weil jedenfalls beim Gelbfieber und bei der Phosphorvergiftung, wahrscheinlich auch bei den nicht-toxischen Fällen die Einwirkung der Schädlichkeit nicht direct auf die Leber, sondern nur durch Uebertragung vermittelst des Blutes stattfindet, oder weil dieselbe möglicherweise gar nicht auf die Leber, sondern nur auf das Blut einwirkt und durch dessen Veränderungen erst die Veränderungen der Leber herbeiführt, so dürfte man überhaupt nur in den Fällen von primären Organerkrankungen reden, in welchen mechanische oder chemische Schädlichkeiten durch directe Berührung eines Organs dasselbe verletzt haben; dann hätte aber die gebräuchliche Unterscheidung von primären und secundären Erkrankungen überhaupt keine Bedeutung. Die Begriffe »primär« und »secundär« haben immer nur einen relativen Sinn, und die Erkrankung der

Die Frage, ob die Leber, von deren Erkrankung die wichtigsten der vorkommenden Krankheitserscheinungen abzuleiten sind, das einzige Organ sei, welches durch mehr oder weniger directe Einwirkung der Schädlichkeit erkrankt, oder ob noch andere Organe gleichzeitig mit der Lebererkrankung und unabhängig von derselben afficirt werden, ist sehr schwer zu entscheiden. Rokitansky und nach ihm auch andere Schriftsteller scheinen geneigt, die Nierenerkrankung als die Folge der Lebererkrankung anzusehen, und der Umstand, dass die Nierendegeneration gewöhnlich weniger weit vorgeschritten ist als die Leberdegeneration, könnte dieser Auffassung günstig scheinen; besonders aber würden zur Stütze dieser Ansicht Fälle angeführt werden können, in welchen neben einer parenchymatösen Degeneration der Leber, die von einem anderen Leberleiden abhing, also durchaus local begründet war, ebenfalls die analoge Nierendegeneration sich fand [1]). Wenn ich trotzdem für die Mehrzahl der Fälle eine gleichzeitige primäre Affection der Nieren annehmen zu müssen glaube, so geschieht diess einerseits, weil nicht abzusehen ist, aus welchem Grunde die Erkrankung der Leber eine secundäre Erkrankung der Nieren nothwendig im Gefolge haben müsse, andererseits und hauptsächlich aber, weil beim Gelbfieber, bei Phosphorvergiftung, und auch in manchen anderen Fällen (vgl. die später mitzutheilenden Beobachtungen) die Nierenerkrankung schon zu einer Zeit besteht, während welcher die Lebererkrankung noch nicht so weit vorgeschritten ist, dass eine secundäre Erkrankung eines anderen Organs von derselben ab-

---

Leber beim Gelbfieber ist in demselben Sinne die primäre Erkrankung, wie die Erkrankung der Darmschleimhaut bei der Dysenterie und bei der Cholera, und vielleicht sogar in demselben Sinne, wie die Erkrankung der Lunge bei der genuinen acuten croupösen Pneumonie. Der Auffassung des Gelbfiebers, der Dysenterie und der Cholera als von specifischen Ursachen abhängiger Infectionskrankheiten geschieht durch diese Bezeichnung kein Eintrag.

1) Pleischl und Folwarczny beschreiben einen derartigen Fall, bei dem die Leberdegeneration in Folge von Gallenstauung bei Einklemmung eines Gallensteines im Ductus choledochus entstanden war. Zeitschr. der Ges. der Aerzte zu Wien. 1858. Nr. 39, 1. Fall.

geleitet werden könnte. Die schon mehrfach hervorgehobene Thatsache, dass Leber und Nieren sehr häufig durch die gleiche Schädlichkeit gleichzeitig in analoger Weise afficirt werden (S. 71 und 134), würde dieser Auffassung günstig sein. — Wenn aber diese Ansicht die richtige ist, so ist es offenbar eine ungenaue Ausdrucksweise, wenn wir bisher nur von parenchymatöser Degeneration der Leber geredet haben; wir müssten in den anatomischen Krankheitsnamen eigentlich auch die nach dieser Auffassung ganz coordinirte parenchymatöse Degeneration der Nieren aufnehmen. Da aber die Lebererkrankung und deren Folgen entschieden in den Vordergrund treten, so werden wir auch noch fernerhin diese Ungenauigkeit beibehalten.

Ob man endlich noch weiter gehen und auch die Erkrankung des Herzens so wie die analogen Degenerationen, die zuweilen in anderen Organen gefunden worden sind, als primäre und der Lebererkrankung coordinirte Erkrankungen auffassen darf, lässt sich bisher auch nicht mit Wahrscheinlichkeitsgründen entscheiden. Ohne Zweifel liegt nach den unvollkommenen bisher bekannten Thatsachen sogar die Möglichkeit vor, dass die multiplen Hæmorrhagien von einer analogen primären Degeneration der Wandungen der kleineren Gefässe abhangen, und gegen eine solche Annahme würde bisher fast nur die Thatsache sprechen, dass diese Hæmorrhagien meist erst verhältnissmässig spät auftreten. Weitere unter Berücksichtigung dieser Gesichtspunkte anzustellende Untersuchungen könnten vielleicht auch diese Verhältnisse bald zu einer auf Thatsachen gestützten Erörterung fähig machen. Vorläufig will ich nur darauf aufmerksam machen, dass die Vorgänge, welche nach Injection gallensaurer Salze beobachtet werden, auf die Vermuthung führen könnten, dass manche materielle Gewebsveränderungen, die im Gefolge der parenchymatösen Degeneration der Leber auftreten, auf der Wirkung der im Blute retinirten Gallenbestandtheile resp. der nächsten Vorstufen derselben beruhen mögen.

Der Umstand, dass acute primäre parenchymatöse Hepatitis sowohl in Folge einer specifischen Infection als in Folge von Intoxi-

cation mit gewissen chemischen Giften entstehen kann, legt die Vermuthung nahe, dass auch in den Fällen von parenchymatöser Hepatitis, bei welchen eine Ursache der Erkrankung in keiner Weise nachgewiesen werden kann, die Einwirkung irgend eines unbekannten specifischen Giftes stattgefunden habe. Ein solches specifisches Gift von miasmatischem Charakter ist auch schon häufig als Ursache der Erkrankung vorausgesetzt worden, und man hat diese Annahme ausser durch den Hinweis auf die intoxicationsartige Form der Erkrankung hauptsächlich durch die Aufführung der Beobachtungen gestützt, bei welchen an dem gleichen Orte mehrfache Fälle der Krankheit vorkamen. Griffin (XXV) und Hanlon (XXVII) sahen nacheinander mehrere Glieder der gleichen Familie von der Krankheit ergriffen werden. Budd berichtet, dass neben einem Schiffsträger, der an Icterus gravis starb, und bei dem die parenchymatöse Degeneration der Leber nachgewiesen wurde (XVI), noch mehrere andere Personen von demselben Schiffe an Ikterus erkrankten, darunter ein Mann mit den Erscheinungen des Icterus gravis (Sopor, blutige Stuhlgänge), aber mit günstigem Verlauf. Christian Budd [1]) sah mehrere Kinder der gleichen Familie bald nacheinander an Ikterus ohne perniciöse Symptome erkranken. Hérard (XXX) beobachtete Icterus gravis bei zwei Männern, die das gleiche Zimmer bewohnten; die Erkrankung begann bei Beiden gleichzeitig, verlief unter fast gleichen Erscheinungen, und bei der Obduction wurde bei Beiden das gleiche Verhalten der Organe gefunden; gleichzeitig mit beiden Fällen sollen mehrere Fälle von Icterus gravis in verschiedenen Pariser Hospitälern zur Beobachtung gekommen sein. — Endlich sind wiederholt Epidemien von Ikterus beobachtet worden, in welchen einzelne Fälle die ausgesprochenen Erscheinungen und den bösartigen Verlauf des Icterus gravis zeigten. — In der von Kercksig [2]) im Jahre 1794

---

1) Budd, l. c. S. 234.

2) Hufeland's Journal, 7. Band. 3. Stück. 1799. S. 94 ff. — Ueber die von Brüning in Essen (1772) beobachtete Epidemie vgl. Frerichs, Bd. 1.

in Lüdenscheid beobachteten Epidemie starben von 70 Erkrankten drei, darunter zwei schwangere Frauen, die nach Auftreten des Ikterus abortirten, dann nach zweitägigem relativem Wohlbefinden in Delirium und Sopor verfielen und am 4. resp. 5. Tage nach dem Abortus zu Grunde gingen. — Mende (L) theilt bei der Beschreibung der in den Jahren 1807 und 1808 in Greifswald beobachteten epidemischen Gelbsucht zwei tödtlich verlaufene Fälle, bei denen freilich die Obduction unterblieb, ausführlich mit. Ein Fall betraf einen jungen Mann, der schon mehrmals wegen Syphilis Quecksilber genommen hatte und dem Branntweingenuss ergeben war; derselbe starb nach 7tägiger Erkrankung, nachdem in den letzten drei Tagen Ikterus, sehr heftiges und mehrmals sich wiederholendes Nasenbluten, Klagen über Druck in der Magengegend, Brechneigung, grosse Angst, später stille und endlich furibunde Delirien vorhergegangen waren. Der andere Fall betraf eine Frau, die etwa 5 Wochen nach der Geburt eines Kindes erkrankt und am 7. Tage von heftigem Erbrechen, Delirien, Ikterus, Abgang von Blut mit dem Stuhl und mit dem Erbrochenen, endlich von Sopor und Koma ergriffen worden war; die ganze Krankheitsdauer betrug ungefähr 15 Tage. — Carville [1]) beobachtete 1859 eine Epidemie von Ikterus unter den Gefangenen der Maison centrale de Gaillon (Eure). Von 47 Fällen verliefen 11 Fälle tödtlich. Unter den letzteren wurde nur 2 Mal eine Erweichung der Leber constatirt; doch war das Organ in allen Fällen gleichmässig gelb gefärbt und sehr blutarm; die mikroskopische Untersuchung wurde nicht vorgenommen. Die Nieren wurden vergrössert, das Gewebe zerreisslich, entfärbt gefunden, die Harnsecretion war vermindert und zuweilen fast ganz aufgehoben gewesen, der Harn hatte Gallenfarbstoff, aber niemals Eiweiss enthalten; Hæmorrhagien waren in der Hälfte der 47 beobachteten Fälle wahrgenommen worden. — Adolphe Dumas [2])

S. 195, über die von Chardon in Chasselay (1841) beobachtete Lebert, l. c. Bd. 7. S. 387.

1) Union méd. 1862. Nr. 132. Commun. par Bergeron.

2) Union méd. 1862. Nr. 143.

beobachtete 1854 ungefähr 30 Fälle von Ikterus unter einer kleinen Militär-Garnison von 140—150 Mann; darunter waren 3 schwere Fälle, von denen 2 tödtlich endeten, während der Ausgang des dritten unbekannt blieb. — Auf Martinique wurde im Jahre 1858 eine ausgedehnte Epidemie von Ikterus beobachtet, und zwar zu einer Zeit, als seit beinahe Jahresfrist keine Fälle von Gelbfieber vorgekommen waren. Dieselbe wurde beschrieben von Ballot [1]) und von Saint-Vel [2]). Die Fälle nahmen meist einen leichten und günstigen Verlauf. Nur schwangere Frauen waren im höchsten Grade gefährdet; bei denselben erfolgte einige Zeit nach dem Auftreten des Ikterus gewöhnlich Abortus oder Frühgeburt, unmittelbar darauf hochgradige Prostration, Erbrechen, Delirium, Somnolenz, Koma und endlich, und zwar oft nur wenige Stunden nach der Geburt, der Tod. Saint-Vel berichtet von 20 Frauen, die auf diese Weise zu Grunde gegangen seien. Nach Ballot's Angaben scheint schon im Jahre 1832 eine ähnliche Epidemie auf Martinique vorgekommen zu sein.

In Betreff der angeführten Epidemien erscheint es kaum zweifelhaft, dass es bei denselben um eine primäre parenchymatöse Hepatitis sich gehandelt habe. Ich glaube nicht, dass der günstige Ausgang, welchen die Mehrzahl der Fälle nahm, als ein Argument gegen die Annahme der Gleichartigkeit der Fälle mit den Fällen von sporadischer parenchymatöser Hepatitis benutzt werden kann. Zunächst ist nicht wohl denkbar, dass die günstig verlaufenden Fälle von ganz anderer Art gewesen seien, als die in den gleichen Epidemien vorkommenden tödtlich endenden Fälle; für manche der letzteren aber geht das Vorhandensein einer parenchymatösen Degeneration der Leber mit genügender Sicherheit aus den angeführten Thatsachen hervor, und der schnelle Verlauf der einzelnen Fälle beweist zugleich, dass die Degeneration in Bezug auf die Leber eine primäre war. Aber selbst abgesehen von dieser Zusammen-

1) Gaz. des hôp. 1859. Nr. 66.
2) Gaz. des hôp. 1862. Nr. 135.

gehörigkeit der schweren und der leichten Fälle würde es auch schwer denkbar sein, dass in epidemischer Ausbreitung vorkommende Fälle von Gelbsucht etwa nur auf einem Katarrh der Gallenwege oder auf einem durch andere Ursachen bewirkten Verschluss derselben beruhen sollten, da die Annahme des epidemischen Auftretens einer zu Verschluss der Gallenwege führenden Affection, wenn man nicht vielleicht Parasiten voraussetzen wollte, zu sehr der Analogien entbehren würde, während anderseits das Gelbfieber zeigt, dass epidemische Einflüsse wohl im Stande sind primäre Erkrankungen der Leber hervorzurufen. Und gerade wegen dieser Analogie könnte die Frage, welche besonders bei Gelegenheit der Epidemie auf Martinique aufgeworfen wurde, ob nämlich diese Epidemien nicht etwa nur modificirte Gelbfieberepidemien darstellen, sehr nahe zu liegen scheinen. Das Vorkommen solcher Epidemien an Orten, an welchen Gelbfieber niemals vorkommt, lässt jedoch eine Abhängigkeit derselben von der specifischen Ursache des Gelbfiebers mit Bestimmtheit ausschliessen; vielmehr würde das Verhältniss derselben zu den Gelbfieberepidemien etwa in der Weise aufzufassen sein, wie das Verhältniss von epidemisch vorkommender Cholera nostras zu den Epidemien von Cholera asiatica. — Endlich aber giebt es auch sonst noch zahlreiche unzweifelhafte Fälle von parenchymatöser Hepatitis mit günstigem Ausgange.

Freilich kann es wohl auf den ersten Blick überraschen, dass eine Affection der Leber, bei welcher, wenn sie abgelaufen ist, die Leberzellen vollständig zerstört gefunden werden, unter Umständen auch einen günstigen Verlauf nehmen soll. Wenn wir aber voraussetzen, dass in den Fällen mit günstigem Ausgange die zur Zerstörung der Zellen tendirende Affection nur bis zu einem Stadium gelangt sei, in welchem, obwohl bereits eine schwere Störung der Function der Leberzellen stattgefunden hat, doch noch eine Rückbildung des Processes mit vollständiger oder theilweiser Erhaltung der Zellen möglich ist, so werden auch diese Fälle dem Verständniss zugänglich. Als solche Fälle würden, abgesehen von den günstig verlaufenen Fällen in den besprochenen Gelbsuchtepidemien,

zu betrachten sein die Fälle von Gelbfieber, in welchen, zuweilen selbst nachdem Ikterus, Hæmorrhagien und schwere Nervenstörungen aufgetreten sind, Genesung erfolgt, so wie ferner die Fälle von Phosphorvergiftung, welche trotz des Auftretens von Ikterus und von Gehirnerscheinungen dennoch einen günstigen Ausgang nehmen (LXXIV). Aber auch bei sporadischer und nicht-toxischer parenchymatöser Hepatitis sind solche Fälle keineswegs so selten, als man gewöhnlich annimmt. Neben den weniger sicheren Fällen, die von Budd [1]), Andral [2]), Rayer [3]), Baudon [4]) beschrieben wurden, möchte ich als unzweifelhafte Beispiele dieses Verhaltens einige Fälle anführen, welche von Bouchut, Frerichs (b, Nr. 4), Fritz (XXIIa), Griffin, Hanlon, Oppolzer (Schnitzler, LXV), Siphnaios, Wunderlich (a, 12. Beob.) beobachtet wurden. Ich halte es für sehr wahrscheinlich, dass zu diesen Fällen auch noch sporadische Fälle von Ikterus gehören, die man wegen des günstigen Verlaufs und des Mangels der schweren Erscheinungen zu den Fällen von katarrhalischem Ikterus rechnet; doch ist es zur Zeit unmöglich, für dergleichen leichte Fälle ein diagnostisches Merkmal anzugeben, durch welches sie von katarrhalischem Ikterus sich mit Bestimmtheit unterscheiden liessen.

Nach den angeführten Thatsachen ist es sehr wahrscheinlich, dass auch manche sporadische Fälle von nicht-toxischer parenchymatöser Hepatitis auf einer Infection beruhen. Und insofern man die von einer Infection mit Miasmen oder Contagien abhängigen Krankheiten, auch dann, wenn sie sehr bestimmt und sehr bald sich localisiren, als Allgemeinerkrankungen oder als constitutionelle Erkrankungen zu bezeichnen pflegt, würde Nichts dagegen einzuwenden sein, wenn man diese Affectionen zu den bösartigen Constitutionskrankheiten rechnen wollte. Insofern aber eine solche

---

1) Budd, l. c. S. 234.

2) Journal des connaissances méd.-chir. Octbr. 1845. pag. 135.

3) Ibid. pag. 136.

4) Bulletin général de therapeutique. Tom. 33. 1847. pag. 299. — Lebert, l. c. 5. Beobachtung.

Bezeichnung die Ansicht einschliessen würde, dass die eigentlich perniciösen Erscheinungen die directen Folgen einer primären Constitutionsanomalie seien, müssten wir, da wir nach den früheren Auseinandersetzungen diese Erscheinungen vielmehr als Folgen der Organerkrankung auffassen, diese Bezeichnung für nicht zulässig halten. — Gewiss aber würde es nach dem heutigen Stande unserer Kenntnisse nicht gerechtfertigt sein, wenn man etwa für alle Fälle die gleiche specifische Infection voraussetzen wollte. Gerade das Verhältniss des Gelbfiebers und der Phosphorvergiftung zu der sporadischen und nicht-toxischen parenchymatösen Hepatitis lehrt, dass sehr verschiedene Ursachen die gleiche Affection oder wenigstens die gleichen terminalen Veränderungen in einem Organ nebst den davon abhängigen Folgezuständen hervorrufen können: und mit Recht warnt desshalb schon Budd [1]) vor einer zu grossen Verallgemeinerung in Betreff der Aetiologie der in Rede stehenden Affection. Vielleicht erklären sich sogar manche Verschiedenheiten, welche unter den im Wesentlichen übereinstimmenden Fällen in Bezug auf manche Einzelheiten bestehen, aus Verschiedenheiten der zu Grunde liegenden Ursachen. Bisher aber ist die Zeit für eine weitere Scheidung nach ætiologischen Gesichtspunkten noch nicht gekommen; vielmehr scheint mir die Erkenntniss der Zusammengehörigkeit der bisher getrennt betrachteten Fälle die nächste Bedingung für die Anbahnung eines Verständnisses derselben zu sein, und aus diesem Grunde habe ich diese Zusammengehörigkeit besonders hervorgehoben.

Wie weit manche unter verschiedenen ætiologischen Verhältnissen vorkommende Fälle von Ikterus, z. B. der Ikterus nach Schlangenbiss, manche Fälle von Icterus neonatorum malignus hierher zu rechnen seien, lasse ich ganz unerörtert, da mir weder eigene noch fremde hinreichend genaue Untersuchungen über das Verhalten der Leber bei diesen Zuständen vorliegen [2]). Dass aber

1) l. c. S. 233.

2) Ein einzelner hierher gehöriger Fall ist der von Politzer beschriebene Fall von Icterus neonatorum malignus (LX).

noch manche einzelne in der Literatur verzeichnete und anders gedeutete Fälle [1]) zur parenchymatösen Hepatitis gehören, halte ich für unzweifelhaft. Häufig ist in diesen Fällen, in welchen, weil die für die Lebererkrankung charakteristischen Erscheinungen nicht vollständig ausgebildet waren, das Verhalten der Leber keine genügende Berücksichtigung gefunden hat, die Leber als Fettleber bezeichnet worden; da aber bei diesen Fällen zuweilen noch anderweitige Affectionen vorhanden waren, so bleibt es oft zweifelhaft, ob eine primäre oder eine secundäre Leberaffection anzunehmen sei.

Unter den von mir untersuchten und oben beschriebenen Fällen findet sich nur einer, der mit Bestimmtheit zur primären parenchymatösen Hepatitis gerechnet werden kann. In allen anderen Fällen waren gleichzeitig anderweitige schwere Erkrankungen vorhanden, von denen die Lebererkrankung abhängig sein konnte, und neben welchen dieselbe, wenn sie auch vielleicht in einigen Fällen für den letalen Ausgang von Bedeutung war, mehr oder weniger in den Hintergrund treten musste. — In dem einen un-
39 zweifelhaft primären Falle waren die meisten der charakteristischen Eigenthümlichkeiten vollständig entwickelt: der Kranke war Gewohnheitstrinker, die Erkrankung war unmittelbar auf einen besonders starken Excess gefolgt; die Leber war während des Lebens vergrössert, nach dem Tode, der am 7. Tage erfolgte, von nor-

---

1) Vgl. den von Duménil und Pouchet beschriebenen Fall (Gaz. hebd. 1862.), Schmidt's Jahrb. 1862. Bd. 114. S. 192. — Mit einiger Wahrscheinlichkeit möchte auch in dem folgenden Falle eine parenchymatöse Degeneration der Leber anzunehmen sein: Im vorigen Jahre starb in Heilbronn im Alter von 34 Jahren der praktische Arzt Dr. Roman an einer im höchsten Grade bösartig verlaufenden Krankheit. Schon früher war mehrmals Erysipelas faciei, begleitet von ikterischen Symptomen, aufgetreten. »Auf gleiche Weise begann auch seine letzte Krankheit, von der er übrigens das sichere Vorgefühl hatte, dass sie seinen Tod herbeiführen werde. Und in der That entwickelte sich auch am 3. Tage mit grösster Intensität eine Bright'sche Krankheit, zu der sich dann im weiteren Verlaufe noch Pneumonie und pleuritisches Exsudat gesellten. So erfolgte nach einem furchtbaren Todeskampfe, wobei aber das Bewusstsein ziemlich ungetrübt blieb, am 12. Tage der Krankheit der Tod . . . Bei der Section fand man vollständige Fettleber.« Nekrolog im Würtemb. Corresp.-Bl. 1863. Nr. 3.

malem Volumen, der Zerfall der Leberzellen hatte in grösster Vollständigkeit stattgefunden; Leucin und Xanthin wurden in grosser Menge, Tyrosin nur spärlich in der Leber nachgewiesen; die Gallensecretion erschien vermindert; Ikterus und schwere Nervenstörungen waren sehr ausgebildet vorhanden; Kardialgie und Erbrechen traten im Beginne und dann wieder 2 Tage vor dem Tode auf; Fieber war nicht ausgesprochen vorhanden, vor dem Tode erfolgte eine excessive Steigerung der Pulsfrequenz. Nieren und Herz wurden nicht mikroskopisch untersucht; Hæmorrhagien fehlten. Besonders hervorzuheben ist noch die entschiedene Remission, welche den Kranken nach 4 Tagen fast genesen erscheinen liess, während bald darauf und nach dem Auftreten des Ikterus die schweren Erscheinungen folgten.

Einen Beitrag zur Lösung der Frage nach den Veränderungen der Leber im Beginn der primären parenchymatösen Degeneration liefert die Beobachtung eines Falles, bei welchem eine Zerstörung der Leberzellen noch nicht stattgefunden hatte, während gewisse Veränderungen derselben mit Sicherheit nachgewiesen werden konnten. Das tödtliche Ende war in diesem Falle, wie es scheint, weit weniger durch die Lebererkrankung, die noch nicht zu bemerkbaren weiteren Störungen geführt hatte, als vielmehr durch die gleichzeitig bestehende analoge Erkrankung der Nieren und die Folgen dieser letzteren herbeigeführt worden. Zugleich gehört dieser Fall zu denjenigen, welche zeigen, dass die Nierenerkrankung gleichzeitig mit der Lebererkrankung auftreten kann und demnach wenigstens in manchen Fällen ebenfalls als eine primäre, der Lebererkrankung coordinirte Affection anzusehen ist.

Ein 23jähriges kräftiges Mädchen (Funk) war im September 1862, während sie im 6. Monat ihrer zweiten Schwangerschaft sich befand, wegen constitutioneller Syphilis (indolente Bubonen, breite Kondylome, Roseola, Rachenaffection) einer gelinden Schmiercur unterworfen und innerhalb 4 Wochen geheilt worden, ohne dass der Verlauf der Schwangerschaft gestört worden wäre. Fluor albus blieb zurück und nahm an Intensität zu, nach einiger Zeit entwickelten sich spitze Kondylome. Am 31. December gebar sie in der geburtshülflichen Klinik ein Kind, welches unmittelbar nach der

Geburt einige unvollständige Respirationsbewegungen machte, aber auch bei Anwendung des inducirten Stromes auf die Nn. phrenici nicht zu vollständigem Athmen gebracht wurde. (Die Obduction des Kindes ergab linksseitige Pleuritis, Perikarditis, Ekchymosen unter der Kopfhaut, am Rumpf, an den Extremitäten und im Peritonæum.) Nach der Geburt eine leichte Blutung; das Wochenbett von normalem Verlauf. — Am 8. Januar 1863 wurde die Kranke zur Behandlung der spitzen Kondylome und des Fluor albus in die medicinische Klinik transferirt. (Abschneiden der Kondylome, Plenck'sche Solution, Injection einer Lösung von Plumb. acet.) Am 18. Januar Molimina menstrualia und während des folgenden Tages Blutabgang aus den Genitalien. Ausser einem Gefühl von Mattigkeit und von Schwere in den unteren Extremitäten ganz normales Befinden. Am 22. Schmerzen beim Schlingen und leichte Anschwellung beider Tonsillen. Am 26. œdematöse Anschwellung der Beine, bis zum 28. ausgedehntes aber wenig hochgradiges Anasarka, nachweisbarer Erguss in beide Pleurahöhlen. Harn spärlich, dunkelroth, von sehr starkem Eiweissgehalt, frei von Blut. Herz normal. (Tartar. borax.) Am 29. Kurzathmigkeit, etwas Husten mit Auswurf schleimig-eiteriger Sputa, Gefühl von Beklemmung. Abends Temperatur (der Achselhöhle) 39°,3, Puls 124, Respiration 52. Am Thorax links hinten unten vereinzelte trockene Rasselgeräusche, sonst überall Vesiculärathmen. Die Kranke sitzt aufrecht im Bett; beim Liegen grössere Dyspnoe und mehr Husten. Harnmenge sehr gering, Harn von gleicher Beschaffenheit wie am vorigen Tage. — Am 30. der gleiche Zustand. Abends 8½ Uhr steigert sich plötzlich und unerwartet das Gefühl der Beklemmung zu einem äusserst hohen Grad, die Kranke schreit mehrmals, sie müsse ersticken. Gleichzeitig Auswurf flüssiger, schmutzig-blutig gefärbter Sputa unter leichtem Hüsteln. Bei der Auscultation überall laute feuchte grossblasige Rasselgeräusche. Puls sehr schwach, Extremitäten kalt, Nägel und Lippen blau; kalter Schweiss, Pupille auffallend eng. Um 10¼ Uhr, ohne dass vorher das Bewusstsein vollständig geschwunden wäre, der Tod.

11 Stunden nach dem Tode machte ich die Obduction: Mässige Todtenstarre, hochgradige Leichenhypostase. Sehr beträchtliche Fettentwickelung im Unterhautgewebe. An den unteren Extremitäten geringes Oedem, sonst kein Anasarka. In der Bauchhöhle 8—10 Unzen klarer Flüssigkeit, in der rechten Pleurahöhle etwa 1½ Liter, in der linken weniger, im Perikardium sehr wenig Flüssigkeit. — Volumen der linken Lunge wenig vermindert, auf dem Durchschnitt ein mässiger Grad von Oedem, das Gewebe überall lufthaltig. Die rechte Lunge durch einzelne alte schlaffe Adhäsionen angeheftet, Volumen beträchtlich vermindert, Gewicht vermehrt; überall hochgradiges Oedem, die Flüssigkeit nur zum geringen Theil leicht ausfliessend; Luftgehalt überall sehr vermindert, aber nirgend ganz fehlend. In den Bronchien schaumige Flüssigkeit. Lungenarterienäste frei. — Herz gross; im linken Ventrikel viel flüssiges Blut, die Ventrikel in geringem

Grade hypertrophisch und dilatirt; die Klappen normal. Rechter Ventrikel und Vorhof leer, von normalem Verhalten. — Die Milz auf das Doppelte vergrössert, sehr flach; das Gewebe weich, aber zäh, auf dem Durchschnitt von gesprenkeltem Aussehen, indem sehr blasse und stark roth gefärbte Stellen neben einander sich finden. — Beide Nieren gross, die Kapsel leicht trennbar, auf dem Durchschnitt auffallend reichlicher Blutgehalt. — Der Magen stark ausgedehnt. im Pylorustheile und in geringerem Grade auch an der grossen Curvatur partielle Verdickung der Schleimhaut. Im ganzen Dünndarm der Inhalt stark gallig gefärbt, im Dickdarm consistente grünliche Kothmassen. — Uterus und Adnexa, Harnblase und Ureteren von normalem Verhalten. — Gehirn nebst Umhüllungen blutreich, ohne Abnormität.

Die Leber in allen Durchmessern gleichmässig vergrössert. Gewicht 2400 Grms; Breite 10½ Zoll, davon 6½" auf den rechten Lappen; Höhe rechts 8¼", links 6"; grösste Dicke rechts 3", links 1¾". Die Gallenblase enthält nur wenig zähe Galle. An der Oberfläche der Leber einige strahlige Verdickungen des Ueberzugs. Die Consistenz fest. Auf dem Durchschnitt intensiv braunrothe Färbung, die Läppchenzeichnung deutlich durch die stark dunkelrothe Färbung der Centra. Die grösseren Gefässe enthalten sehr reichlich Blut. Bei der mikroskopischen Untersuchung von Durchschnitten zeigen die Gefässe sowohl im Centrum als auch in den peripherischen Theilen der Läppchen einen ausserordentlich grossen Blutgehalt, so dass die Capillarräume auf der Fläche mehr Raum einnehmen, als die Leberzellen. Dieses Verhalten ist sowohl an frischen Präparaten deutlich, als auch besonders in ausgezeichneter Weise an Präparaten, die in Chromsäure erhärtet und bei denen die rothen Blutkörperchen innerhalb der Gefässe erhalten sind. — Das interlobuläre Gewebe ist nicht vermehrt, doch finden sich vereinzelte Kernhaufen in demselben. — Sämmtliche Leberzellen sind sehr stark getrübt, enthalten mässig reichliche sehr feine Fettkörnchen; die Contouren der Zellen sind scharf, die Kerne meist noch erkennbar. Die Grösse der Zellen ist im Mittel aus 54 Messungen = 21,8 Mmm.

In der Corticalsubstanz der Nieren die Epithelien stark getrübt, zum Theil mit sparsamen Fettkörnchen; nirgend Zerfall der Epithelien. Die Glomeruli von normalem Verhalten.

Blut aus der Vena cava inferior wird mit dem doppelten Volumen absoluten Alkohols vermischt, filtrirt, das Filtrat eingedampft, mit Alkohol extrahirt, die alkoholische Lösung der freiwilligen Verdunstung überlassen. Im Rückstand keine Harnstoffkrystalle, bei Zusatz von Salpetersäure keine Spur von salpetersaurem Harnstoff. — Das Transsudat aus der Pleurahöhle ist sehr reich an Eiweiss. In gleicher Weise wie das Blut behandelt lässt es keinen Harnstoff nachweisen.

Der beschriebene Fall ist in mehrfacher Beziehung merkwürdig. Die nächste Ursache des Todes war offenbar das höchst acut

auftretende Lungenœdem, und dieses muss wiederum mit den übrigen hydropischen Erscheinungen in Parallele gestellt und von der Nierenerkrankung abgeleitet werden. Dabei ist aber besonders auffallend, dass das Lungenœdem und der Hydrothorax einen tödtlichen Grad erreichten, während die übrigen hydropischen Ergüsse ganz unbedeutend waren. — Die Veränderungen in den Nieren entsprachen dem ersten Stadium der parenchymatösen Nephritis; und da die Veränderungen der Leberzellen den Veränderungen der Niereuepithelien durchaus analog waren, so würden dieselben dem ersten Stadium der parenchymatösen Hepatitis entsprechen; auch stimmt das Verhalten der Leberzellen in diesem Falle im Wesentlichen mit der Beschreibuug überein, welche Virchow von der parenchymatösen Hepatitis entwirft (s. S. 170). Da, abgesehen von den hydropischen Ergüssen, die Nieren und die Leber die einzigen Organe waren, welche bei der Obduction als wesentlich erkrankt nachgewiesen werden konnten, so liegt die Frage nahe, ob nicht etwa neben den Folgen der Nierenerkrankung auch die Lebererkrankung in irgend einer Weise an dem unglücklichen Ausgange betheiligt gewesen sei; eine solche Annahme würde jedoch unwahrscheinlich sein, da über einen letalen Einfluss der parenchymatösen Hepatitis im ersten Stadium bisher Nichts bekannt ist. — Die Vergrösserung der Leber war in diesem Falle nicht durch eine Vergrösserung der einzelnen Drüsenzellen bewirkt, da diese, wie die Messungen darthun, im Mittel normale Grösse besassen; es kann demnach die Vergrösserung des Organs nur von dem abnorm grossen Blutgehalt abgeleitet werden. Lassen wir die Veränderung in diesem Falle als ein früheres Stadium der parenchymatösen Hepatitis gelten, so fehlt diesem Prozess in seinem ersten Stadium auch nicht die Hyperæmie, welche für Manche, und bis zu einem gewissen Punkte mit Recht, noch immer ein wesentliches Desiderat für die Annahme eines entzündlichen Prozesses ist, und welche in Wirklichkeit bei parenchymatösen Entzündungen anderer Organe, namentlich der Nieren, im Beginn des Prozesses gewöhnlich sich findet. Doch ist zu berücksichtigen, dass durch die in den letzten

Stunden des Lebens entstandene hochgradige Circulationsstörung im kleinen Kreislauf die Hyperæmie der Leber und der Nieren nicht unbedeutend gesteigert worden sein mag.

Es liegt kein Grund vor, in diesem Falle etwa an ein Puerperalfieber, welches ganz ohne die gewöhnlichen Localisationen verlaufen wäre, zu denken; aber immerhin ist trotz des ziemlich langen dazwischen liegenden Zeitraumes, während dessen normales Befinden bestand, die Möglichkeit vorhanden, dass die Leber- und Nierenerkrankung in einem gewissen Zusammenhange mit dem Puerperium stehe; wenigstens würden sowohl die oben angeführten Erörterungen von Virchow als auch mehrere später anzuführende Thatsachen der Annahme eines solchen Zusammenhanges günstig sein. — Für die Annahme einer Scarlatina sine exanthemate, an welche die leichte Angina und die nachfolgende Nierenerkrankung erinnern könnten, würde ausserdem kein Anhalt vorhanden sein. — Es müssen demnach die Nieren- und die Lebererkrankung als primäre Erkrankungen aufgefasst werden.

Wenn wir in der Deutung unseres Falles als einer acuten primären parenchymatösen Nephritis und Hepatitis nicht irren, so würden sich aus demselben die Veränderungen der Leber im ersten Stadium der parenchymatösen Hepatitis als analog den Veränderungen der Nieren im ersten Stadium der parenchymatösen Nephritis ergeben, und wir können nun, da über das Verhalten der Leber in den folgenden Stadien sehr zahlreiche Beobachtungen vorliegen, den Verlauf der Veränderungen in den Hauptzügen darstellen.

Im ersten Stadium der parenchymatösen Hepatitis ist die Leber vergrössert, vorzüglich in Folge einer hochgradigen in allen Gefässbezirken gleichmässig sich findenden Hyperæmie; gleichzeitig ist starke Trübung der Zellen vorhanden.

Im zweiten Stadium findet, gewöhnlich unter Auftreten von mehr oder weniger reichlichen Fettkörnchen, die Degeneration und endlich der Zerfall der Zellen statt. Die Vergrösserung der Leber in diesem Stadium hängt ab von der Vergrösserung der einzelnen in Degeneration begriffenen Zellen (vgl. S. 227); die Hyper-

æmie ist verschwunden, vielmehr ist, wahrscheinlich in Folge von Compression der Gefässe durch die Massenzunahme des Parenchyms, ein anæmischer Zustand eingetreten.

Im dritten Stadium endlich erfolgt Resorption des aus den zerfallenen Zellen hervorgegangenen Detritus und damit die Verkleinerung der Leber, welche die gelbe Atrophie darstellt.

Im Anschluss an den zuletzt beschriebenen Fall theile ich in Kürze noch einen Fall mit, der mit demselben eine gewisse Aehnlichkeit hat, dessen Deutung aber noch weniger sicher ist. Die Mittheilung dieses Falles erscheint hauptsächlich desshalb geboten, weil erst dann, wenn eine grössere Zahl ähnlicher Beobachtungen vorliegt, ein bestimmtes Urtheil über die Bedeutung der Veränderungen in der Leber möglich sein wird.

49 Eine kräftige gesunde 29jährige unverheirathete Person (Stielhammer) hatte in der hiesigen geburtshülflichen Klinik am 18. Januar 1863 ihr viertes Kind geboren. Die Geburt und das Wochenbett waren durchaus normal verlaufen; da aber das Kind an congenitaler Syphilis in der Klinik behandelt wurde, so wurde auch die Mutter zur Pflege des Kindes dort behalten. Am 18. Februar hatte sie sich noch ganz wohl befunden, auch wie sonst zu Mittag gegessen. Während sie bald nach Tisch, ihr Kind auf dem Schooss haltend, auf einem Bettrande sass und sich mit einigen Schwangeren unterhielt, liess sie plötzlich ihr Kind fallen, fiel selbst zu Boden, wurde am ganzen Körper blau und gab kein Lebenszeichen von sich. Herr Prof. Breit, der sogleich hinzugerufen wurde, fand sie ohne Puls und Herzschlag; angestellte Wiederbelebungsversuche blieben erfolglos. Die Daumen waren eingeschlagen und die Arme dem Thorax genähert. Ausser den angeführten Erscheinungen wurde über den Hergang Nichts eruirt.

25 Stunden nach dem Tode machte ich die Obduction: Kräftiger Körperbau, beträchtliche Fettentwickelung. Todtenstarre gering, keine Andeutungen von Fäulniss. In der ganzen Leiche nur flüssiges Blut, nirgend eine Spur von Gerinnung. — Schädel und Organe der Schädelhöhle von normalem Verhalten. In den Ventrikeln nur wenig Flüssigkeit. Gehirnsubstanz fest, mässig blutreich, Arterien an der Basis und Aeste derselben normal. — In beiden Pleurahöhlen und im Perikardium eine geringe Menge klarer seröser Flüssigkeit. Lungen retrahiren sich wenig, die linke an der Spitze adhärirend; in den grossen Gefässen viel flüssiges Blut, in den Bronchien schleimiges Secret. Lungenarterien und ihre Aeste frei. In der Spitze beider Lungen wenig umfangreiche, alte, stark pigmen-

tirte Verdichtungen mit narbigen Einziehungen an der Oberfläche; innerhalb der verdichteten Stellen einige kleine käsige Knoten. Lungengewebe sonst normal, feucht, nicht œdematös, von normalem Blutgehalt. — Herz gross, der linke Ventrikel etwas hypertrophisch, die Capacität wenig vermehrt; Klappen gesund; Musculatur fest, auch mikroskopisch normal. — In der Bauchhöhle eine geringe Menge etwas trüber Flüssigkeit; keine Zeichen von Peritonitis. — Milz etwas vergrössert, schlaff, auf dem Durchschnitt von dunkler Farbe. — Nieren gross, blutreich, etwas gelappt, die Kapsel stellenweise schwer trennbar, beide Substanzen von normalem Aussehen. Mikroskopisch die Harnkanälchen und deren Epithelien, die Glomeruli, das interstitielle Gewebe ganz normal. — Leber beträchtlich vergrössert. Gewicht 2700 Grms; Breite $10^3/_4$ Zoll, davon 7″ auf den rechten Lappen; Höhe rechts $8^1/_4$″, links $6^1/_4$″, grösste Dicke rechts $2^3/_4$″, links $2^1/_4$″. Auf der convexen Oberfläche leichte Verdickungen des Peritonæalüberzuges. Die Gallenblase fast ganz gefüllt mit einer grossen Zahl von Gallensteinen; manche derselben sind von Haselnussgrösse, manche kleiner bis zu Hanfkorngrösse, alle facettirt, meist annähernd tetraëdrisch; sie bestehen aus Cholesterin und Pigment; ausserdem nur spärliche dunkle Galle in der Blase. Die Leber von etwas verminderter Consistenz, auf dem Durchschnitt gleichmässig roth gefärbt, ohne wahrnehmbare Begrenzung der Läppchen; Blutgehalt gering. Die Leberzellen sind auffallend stark getrübt, enthalten sämmtlich feinste Fettkörnchen, aber nicht in übermässiger Menge. Die Zellen haben deutliche Contouren, die Kerne sind in den meisten deutlich sichtbar; die relative Zahl der Kerne nicht über die Norm vermehrt. Das auffallend granulirte Aussehen der Zellen findet sich sowohl bei der Behandlung mit Wasser als auch mit verschiedenen Lösungen. Die Grösse der Zellen beträgt im Mittel aus 50 Messungen 24,0 Mmm. Durchschnitte der Lebersubstanz zeigen keine Vermehrung des interlobulären Gewebes, keine Vermehrung der Kerne. Nur in einem Läppchen wird im Inneren ein rundlicher ziemlich scharf begrenzter Kernhaufen von 0,19 Mm. Durchmesser gefunden; die Kerne, aus welchen der Haufen besteht, liegen dichtgedrängt, sind den Kernen der Leberzellen ähnlich; in der Umgebung keine Vermehrung der Bindesubstanz, die benachbarten Leberzellen zeigen nichts Besonderes. — Därme sämmtlich durch Gas stark aufgetrieben. Magen sehr gross, enthält neben Gas ausserordentlich viel breiige Speisereste. — Uterus kaum von der Grösse einer Faust, die innere und äussere Fläche sowie die Adnexa normal, Harnblase leer.

In diesem Falle waren die Veränderungen in der Leber die einzigen wesentlichen Veränderungen neueren Ursprungs, welche bei der sorgfältigsten grob-anatomischen und mikroskopischen Untersuchung gefunden wurden. Aber selbst wenn wir die genannten Veränderungen als das erste Stadium der parenchymatösen Degeneration auffassen wollen — eine Auffassung,

gegen die freilich das Fehlen analoger Veränderungen in den Nieren angeführt werden könnte — , so würde bei dem jetzigen Stande des Wissens der plötzliche Tod in diesem Falle durchaus unerklärt bleiben. — Durch Herrn Prof. Breit veranlasst, der an die Möglichkeit eines eklamptischen Anfalles dachte, untersuchte ich das Blut in der früher (S. 293) angegebenen Weise auf übermässigen Gehalt an Harnstoff; das Resultat war negativ.
48 Vielleicht ist noch hervorzuheben, dass in dem vorigen Falle die Kranke selbst constitutionell syphilitisch gewesen war und in diesem Falle das Kind unzweifelhafte Erscheinungen congenitaler Syphilis darbot; bei der Mutter waren niemals Zeichen constitutioneller Syphilis beobachtet worden und fehlten auch bei der Obduction; über den Gesundheitszustand des Vaters konnten keine Erkundigungen eingezogen werden.

In neun Fällen von den oben beschriebenen zehn Fällen glaube ich die parenchymatöse Degeneration der Leber als secundäre Erkrankung betrachten zu müssen. Nach den Erkrankungen, welche gleichzeitig vorhanden waren, zerfallen sie in mehrere Gruppen; zwei Fälle betrafen Kranke der chirurgischen Klinik, bei welchen ausgedehnte Eiterungen bestanden zu einer Zeit, als häufigere Erkrankungen und Todesfälle an Pyæmie vorkamen; drei Fälle kamen bei Kranken vor, die in der geburtshülflichen Klinik kurze Zeit nachdem sie geboren hatten unter den Erscheinungen des Puerperalfiebers erkrankt und gestorben waren, und ein Fall bei einer Frau, die in der geburtshülflichen Klinik an allgemeiner Peritonitis erkrankt war; in zwei Fällen hatte acute Miliartuberculose und in einem Falle ein schwerer Abdominaltyphus bestanden.

Schon seit längerer Zeit weiss man, dass bei den genannten Krankheiten, namentlich bei Pyæmie und bei Puerperalfieber, nicht selten Ikterus und zwar in einzelnen Fällen mit manchen Eigenthümlichkeiten des Icterus gravis auftritt; aber auch, dass bei den genannten und bei einigen anderen Krankheitsprocessen eigenthümliche Veränderungen der Leber häufig vorkommen, ist schon seit längerer Zeit bekannt, wenn auch freilich bisher nur wenig berücksichtigt worden.

Rokitansky erwähnt solche Veränderungen der Leber schon

in den älteren Auflagen seines Handbuchs [1]): »Wir haben hier ... aufmerksam zu machen auf eine Abnahme der Consistenz des Organs in Form von Erschlaffung desselben, wie solche ohne weitere Texturveränderung in der Regel bei allen acuten dyskrasischen Prozessen mit Zersetzung des Faserstoffs im Blute oder nach übermässigen Ausscheidungen desselben, wie bei Typhus und allen typhoiden Zuständen, Eitervergiftung der Blutmasse, acuten Tuberculosen, nach grossen Exsudationen zumal auf serösen Häuten, vor Allem dem Peritonæum bei den puerperalen Exsudationsprozessen auf demselben stattfindet. Die Leber erscheint auf eine eigenthümliche Weise erschlafft, collabirt, matsch, in ihrem Parenchym gelockert und von Blutserum durchfeuchtet, mehr weniger, in der Regel aber auffallend blass, blutleer oder doch nur mit einem blassrothen dünnflüssigen, wässerigen Blute versehen.«

Buhl [2]) sagt über das Verhalten der Leber bei Typhus und bei Pyæmie: »Ich habe die Leber bei einer grossen Anzahl von Typhen und Pyæmien untersucht. Ihr Volum ist hier gewöhnlich unverändert, das Parenchym turgescent, mehr oder weniger brüchig, in anderen Fällen welk, die Farbe je nach dem Blutgehalte braunroth oder blass. Bei mikroskopischer Untersuchung habe ich in der Regel die Leberzellen mit einer das Normal übersteigenden Menge von Farbstoff- und moleculären Fettkörnchen gefüllt gefunden; die Durchschnittsfläche der Leber gewinnt auf diese Weise, und zwar um so mehr, je ausgesprochener die Affection und die Blutarmuth ist — eine leichtere oder intensivere gelbe Färbung ... Aus diesen Beobachtungen geht hervor, dass in den Typhen und Pyæmien eine durch das Mikroskop nachweisbare Lebererkrankung zugegen, und dass dieselbe nichts Anderes als eine mehr oder weniger weit gediehene Vorstufe, ein niedrigerer Grad der acuten gelben Leberatrophie sei.« — Diese Angaben enthalten schon die bestimmt ausgesprochene Ansicht, dass bei Typhus und bei Pyæmie Verände-

1) Bd. III. 1842. S. 321. — Vgl. die neue Aufl. Bd. III. 1861. S. 271.
2) Zeitschrift für rat. Med. Neue Folge. Bd. 8. 1857. S. 44.

rungen in der Leber vorkommen, welche im Wesentlichen mit den Veränderungen gleichartig sind, welche die acute gelbe Atrophie ausmachen. Gewiss würde eine weitere Verfolgung dieser Untersuchungen zu der Entdeckung des verhältnissmässig häufigen Vorkommens einer ausgebildeten parenchymatösen Degeneration der Leber bei jenen Krankheiten geführt haben, da voraussichtlich bald auch solche Fälle zur Untersuchung gekommen sein würden, in welchen die Veränderungen schon bis zum Zerfall der Leberzellen vorgeschritten waren, bei denen demnach ein Zweifel über die Deutung des Befundes nicht mehr hätte bestehen können. — Sehr auffallend muss es erscheinen, dass die Mittheilungen von Buhl keineswegs die Beachtung gefunden haben, welche der Wichtigkeit des Gegenstandes entsprochen haben würde. Vielleicht mochte diese geringe Beachtung zum Theil darauf beruhen, dass, da der Zerfall der Leberzellen nicht nachgewiesen worden war, die Bedeutung der gefundenen Veränderungen noch unsicher erscheinen konnte. Vielleicht lag eine andere Ursache auch darin, dass Buhl selbst seinen Resultaten einigermassen die Spitze abgebrochen hatte, indem er seine Erfahrungen fast nur dazu benutzte, um eine offenbar vorzeitige und einseitige Theorie, nach welcher »die verminderte Herzkraft die Ursache der acuten Leberatrophie sein« sollte, zu stützen.

Jedenfalls aber ergiebt sich aus dem Angeführten, dass meine im Obigen mitgetheilten Beobachtungen keineswegs so allein stehen, als es auf den ersten Blick erscheinen könnte, sondern dass sie an andere theilweise allgemein bekannte, theilweise bisher vernachlässigte Thatsachen anschliessen.

Betrachten wir die einzelnen Fälle von secundärer parenchymatöser Degeneration unter Berücksichtigung der zu Grunde liegenden Krankheiten, so werden für manche derselben noch zahlreichere Beziehungen zu gewissen Thatsachen sich ergeben, welche schon seit längerer Zeit bekannt sind, die ich aber nach den oben mitgetheilten Beobachtungen zum Theil wesentlich anders deuten zu müssen glaube, als es bisher zu geschehen pflegte.

Die Theorie des Ikterus bei Pyæmie ist bisher kaum über das Bereich der einfachen Thatsache hinausgekommen. Dass derselbe wenigstens in der Mehrzahl der Fälle nicht von Verschliessung der Gallenwege abgeleitet werden könne, ergiebt sich aus dem Umstande, dass eine solche Verschliessung nicht nachzuweisen ist, und dass eine Anhäufung von Galle in den Gallenwegen fehlt. Dagegen muss die Erfahrung, dass die Gallenblase meist leer oder nur wenig Galle enthaltend gefunden wird, und dass zuweilen noch andere mehr oder weniger deutliche Anzeichen einer beträchtlichen Verminderung der Gallensecretion vorhanden sind, die Annahme nahe legen, dass es sich, ähnlich wie bei dem Ikterus nach primärer parenchymatöser Degeneration der Leber, um eine Aufhebung oder Verminderung der Leberfunction und damit um eine Retention von Gallenfarbstoff im Blute handle.

Unter den oben mitgetheilten Beobachtungen finden sich zwei
40 Fälle, in welchen bei Kranken, die an Pyæmie zu Grunde gegan-
41 gen waren, durch die mikroskopische Untersuchung eine so hochgradige parenchymatöse Degeneration der Leber nachgewiesen wurde, dass nothwendig eine vollständige Aufhebung jeder Function der Leberzellen stattgefunden haben musste. Wenn in den Fällen von Pyæmie, in welchen Ikterus auftritt, ohne dass Gallenstauung als Ursache desselben mit Grund vorausgesetzt werden könnte, ein ähnliches Verhalten der Leberzellen constant gefunden würde, so würde der pyæmische Ikterus in der Degeneration der Leber eine ausreichende Erklärung finden.

In der That glaube ich annehmen zu dürfen, dass, wenn auch keineswegs constant, doch sehr häufig eine secundäre parenchymatöse Degeneration der Leber bei Pyæmie vorkommt. — Die dieser Annahme günstigen Angaben von Rokitansky und von Buhl wurden bereits erwähnt. Von anderen Beobachtern werden einzelne Fälle mitgetheilt, welche ebenfalls, wie ich glaube, in entsprechender Weise gedeutet werden müssen [1]). Endlich werden ausser den

1) Vgl. z. B. einen Fall von Rühle in Günsburg's Zeitschr. für klin. Med. 1853 (»Pyæmie, 3. Fall«), ferner zwei ausführlich beschriebene Fälle von

früher mitgetheilten auch die nachstehenden Fälle von Pyæmie, die in der hiesigen chirurgischen Klinik vorkamen, und bei welchen ich Veränderungen der Leberzellen nachweisen konnte, zur Bestätigung dieser Annahme beitragen.

50 Bei einem 27jährigen Manne (Vosseler) wurde wegen einer eiterigen Entzündung des Kniegelenks die Amputation des Oberschenkels ausgeführt. — Schon während 8 Tagen vor der Operation war heftiges Fieber vorhanden gewesen; die Temperatur der Achselhöhle schwankte gewöhnlich zwischen 39°,5 und 40°,5, am Abend vor der Operation wurde nach einem Schüttelfrost eine Temperatur von 41°,5 beobachtet; die Pulsfrequenz hatte 108 bis 132 betragen. Der Blutverlust bei der Operation wurde auf 6—8 Unzen geschätzt. Am Abend nach der Operation betrug die Temperatur nur 38°,4, die Pulsfrequenz 104, am folgenden Morgen die Temp. 38°,2, die Pulsfrequenz 120. In den nächstfolgenden Tagen traten mehrere Schüttelfröste ein, auf welche wieder beträchtliche Temperatursteigerungen folgten. Am 2. Tage nach der Operation wurde ein Decubitus am Kreuzbein bemerkt, der sich sehr rasch ausbreitete. In der Nacht vom 2. zum 3. Tage traten Delirien ein. Am 4. Tage war die Conjunctiva ikterisch gefärbt, und bald zeigte sich auch Ikterus der Haut. Am Morgen des 7. Tages war der Kranke im höchsten Grade collabirt; dabei betrug die Temperatur 40°,6, die Pulsfrequenz 160. Am Abend wurde der Puls unzählbar, die Temperatur stieg bis 41°,1, und bei erhaltenem Bewusstsein erfolgte der Tod. — In der letzten Zeit des Lebens war starker Eiweissgehalt des Harns nachgewiesen worden.

»pyæmischem Ikterus« bei Frerichs, Bd. I, S. 170 ff.: In dem einen Falle war die Leber gross, mürbe, blutarm und schlaff, die Zellen reich an feinkörnigem Inhalt, zum Theil auch an Fetttropfen; in dem anderen Falle war die Leber gross, blass und schlaff, von hell-graugelber Farbe, ohne Läppchenzeichnung, die Zellen mit granulirter Masse und zum Theil auch mit Fetttröpfchen gefüllt. Dieser zweite Fall ist vielleicht nicht zur Pyæmie im engeren Sinne zu rechnen, da derselbe ohne äussere Verletzung nach einem acuten Gelenkrheumatismus mit Endokarditis entstanden war; er ist auch vielleicht in Betreff der Veränderungen in der Leber insofern nicht ganz rein, als in dem in der Pfortader befindlichen flüssigen Blut schon mit blossem Auge sichtbare kleine Gerinnsel, wahrscheinlich älteren Datums, sich fanden. In beiden Fällen waren die Nieren von weicher Consistenz, in einem »der Cortex graugelb infiltrirt; der Harn war in einem Falle bluthaltig, in dem anderen eiweisshaltig. In einem Falle war (neben Endokarditis) die Museulatur des Herzens sehr blass und mürbe. In beiden Fällen waren schwere Nervenstörungen dem Tode vorhergegangen. In einem Falle wurde Leucin im Harn und in der Leber gefunden, in dem anderen waren Extravasate in verschiedenen Organen vorhanden.

Bei der Obduction, 14 Stunden nach dem Tode, fand sich deutlicher Ikterus der äusseren Haut und der meisten inneren Organe; in der linken Pleurahöhle etwa 400 CC. eiteriger Flüssigkeit, an der Basis der linken Lunge mehrere keilförmige noch nicht zerfallene metastatische Heerde, in der Vena cruralis der amputirten Seite ein 2 Cm. langer, adhärirender, an dem oberen Ende entfärbter und erweichter Thrombus; die Milz von normaler Grösse.

Die Leber in allen Durchmessern etwas vergrössert, wiegt 2000 Grms. Consistenz fest, die Oberfläche glatt; auf dem Durchschnitt sehr geringer Blutgehalt, blassrothgelbe Farbe, die Läppchenzeichnung undeutlich, nur die Peripherie noch etwas blasser als das Centrum. Mikroskopisch sind die Zellen sämmtlich mit reichlichen kleinen und feinsten Fetttropfen gefüllt; nur in wenigen finden sich mittelgrosse Fetttropfen; manche enthalten auch körnige Ablagerungen von Gallenfarbstoff. Die Contouren der Zellen sind bei allen deutlich, in den meisten auch die Kerne. — In der Gallenblase nur etwas dünne, hellgelbe Flüssigkeit; die grossen Gallengänge durchgängig, leer; der Darminhalt wenig gallig gefärbt.

Die Nieren blutarm, ikterisch gefärbt. Die Epithelien der gewundenen Harnkanälchen stark getrübt, enthalten geringe Mengen feiner Fettkörnchen. — Der in der Blase enthaltene Harn ist dunkel gefärbt, zeigt deutliche Gallenfarbstoffreaction und enthält sehr viel Eiweiss.

Die Herzmusculatur ist von fester Consistenz und normaler Färbung; die Primitivbündel enthalten sämmtlich feinste Fettkörnchen, die meisten in geringer, einzelne in beträchtlicher Menge; die Querstreifung ist verhältnissmässig deutlich.

51 Ein junger Mann von 21 Jahren (Doll), bei dem durch die Sectio alta ein umfangreicher Blasenstein entfernt worden war, zeigte seit dem 2. Tage nach der Operation anhaltendes Fieber. Später Harninfiltration, Gangrän der Haut des Penis. Wiederholte Frostanfälle. Am 14. Tage ikterische Färbung der Conjunctiva und am 15. Tage der Tod. In den letzten Tagen diarrhoische Stuhlgänge von galliger Färbung.

Bei der Obduction, 13 Stunden nach dem Tode, deutliche ikterische Färbung der Haut und der meisten inneren Organe. In den Lungen metastatische Heerde. In der Umgebung der Blase, besonders zwischen dieser und der Symphyse ausgedehnte Vereiterungen; die eiterige Infiltration erstreckt sich in dem intermusculären Bindegewebe der unteren Wand des kleinen Beckens bis zur vorderen Fläche des Kreuzbeins; die Symphyse perforirt, das Os pubis linkerseits cariös; die Urethra an mehreren Stellen ihres Verlaufs perforirt. — Die Harnblase klein, mit beträchtlich verdickter Wandung, die Schleimhaut stark gewulstet, an einzelnen kleinen Stellen diphtheritisch infiltrirt. Beide Uretheren beträchtlich erweitert, vom Nierenbecken bis zur Blase überall durchgängig. Die rechte Niere klein,

an der Oberfläche höckerig, mit tiefen Einziehungen. Nierenbecken und Kelche sehr erweitert, die Pupillen abgeflacht. Die linke Niere beträchtlich vergrössert, die Oberfläche höckerig; Nierenbecken und Kelche erweitert, die Schleimhaut stellenweise diphtheritisch infiltrirt. Im Nierenbecken liegen ältere Blutgerinnsel, die sich bis in den Ureter erstrecken, ohne irgendwo festzuhaften. Die Mehrzahl der Papillen ist in eine gelbrothe und braune nekrotische, fetzige Masse verwandelt. Auch im Innern der relativ erhaltenen Nierensubstanz nekrotische Heerde und stellenweise kleine, mit Eiter gefüllte unregelmässige Lücken im Gewebe. — Beiderseits das Nierenparenchym in hochgradiger fettiger Degeneration, rechterseits auch beträchtliche Vermehrung des interstitiellen Gewebes. — Die Milz vergrössert.

Die Leber von normaler Grösse, etwas verminderter Consistenz, auf der Schnittfläche die Läppchenzeichnung nur schwach angedeutet. Die Gallenblase collabirt, fast leer; der Darminhalt gallig gefärbt; die Gallengänge durchgängig. Die Leberzellen zum grössten Theil wohlerhalten, aber getrübt, enthalten viel körnigen Gallenfarbstoff, zeigen meist deutliche Kerne. Alle Zellen enthalten Fettkörnchen, die meisten nur in geringer Menge; einzelne Zellen aber sind mit kleinen Fetttröpfchen vollständig ausgefüllt, in Körnchenkugeln verwandelt, die nur noch von undeutlichen Contouren umgeben sind.

Die Musculatur des Herzens derb, fest. Mikroskopisch enthalten die Muskelfasern feine Fettkörnchen, aber nur in geringer Menge.

52 Bei einem 18jährigen Bürschen (Frey), der an Nekrose mit spontaner Fractur am unteren Theile des linken Femur litt, wurden durch Nekrotomie mehrere Sequester extrahirt. Während und nach der Operation starke Blutung aus einer kleinen Arterie in der Tiefe der Wunde. — In der nächsten Zeit das Allgemeinbefinden gut, die Eiterung reichlich, der Eiter von guter Beschaffenheit. — 17 Tage nach der Operation in der Nacht ein halbstündiger Frostanfall, am Abend des folgenden Tages Temperatur (Achselhöhle) 40°,7, Puls 160. An den folgenden Tagen besteht das Fieber mit auf den Morgen fallenden Remissionen fort (morgens Temp. 38°—39°, abends 40°—41°), ohne dass neue Frostanfälle eintreten. Am 20. Tage wird durch eine Incision an der hinteren Seite des Oberschenkels ein grösserer mit der Wunde communicirender Eiterheerd entleert. An demselben Tage nach einem Löffel voll Infus. Digital. Erbrechen; dasselbe wiederholt sich nicht trotz weiteren Gebrauchs des Infusum. In der Nacht zum 22. Tage Delirien, unbewusster Harnabgang. Bauch gespannt, hart, nicht aufgetrieben, in hohem Grade schmerzhaft. Am Morgen des 23. Tages der Tod.

Bei der Obduction, 29 Stunden nach dem Tode, schwache, aber deutliche ikterische Färbung der Haut, der Schleimhäute und mehrerer

innerer Organe. — In beiden Pleurahöhlen etwa 12 Unzen gelber eitriger Flüssigkeit, die Pleurablätter mit gelben fibrinösen Auflagerungen. Beide Lungen mit ausserordentlich zahlreichen metastatischen Heerden durchsetzt, die grösstentheils an die Oberfläche angrenzen, zum Theil aber auch im Inneren sich finden; die Heerde sind meist schon entfärbt, einzelne auch bereits erweicht. — Die Milz auf mehr als das Doppelte vergrössert, enthält am vorderen oberen Rande einen kleinen keilförmigen entfärbten Heerd. Die Serosa der Dünndarmschlingen im kleinen Becken injicirt, getrübt, mit spärlichen fibrinösen Auflagerungen. Die Därme stark aufgetrieben, leer, nur an wenigen Stellen dünnflüssiger, gallig gefärbter Inhalt.

Die Leber wiegt 1600 Grms, ist von fester Consistenz. sehr blutarm, von gelblich-brauner Farbe, lässt ziemlich deutliche Läppchenzeichnung erkennen, indem die Peripherie mehr gelblich, das Centrum mehr braun gefärbt ist. Die Gallenblase collabirt, enthält nur eine sehr geringe Menge dicker zäher Galle. — Die Leberzellen enthalten sehr reichlich kleine und feine Fetttröpfchen; fast in allen sind die Kerne unsichtbar, die Contouren bei den meisten deutlich; nur einzelne lassen keine deutlichen Contouren erkennen, und an einigen sind die Contouren nur nach einzelnen Seiten noch sichtbar. Die Bindesubstanz der Läppchen mit reichlichen Fettkörnchen durchsetzt.

Die linke Niere etwas vergrössert, die rechte von normaler Grösse. Beide Substanzen gleichmässig gelblich, trüb, blutleer. Mikroskopisch ausgedehnte fettige Degeneration der Epithelien. — Der aus der Blase entnommene Harn ist trüb, schmutzig-rothbraun, giebt schwache aber deutliche Gallenfarbstoffreaction, enthält eine Spur von Eiweiss. Im Sediment finden sich nur Epithelien der Harnwege, zum Theil in grösseren zusammenhangenden Fetzen.

Das Herz von normaler Grösse, fester Consistenz, die Musculatur braunroth. Die Mitralklappenzipfel verdickt, nicht merklich retrahirt, auf der oberen Fläche eine dichte Reihe kleiner kolbiger Excrescenzen. An zwei Zipfeln der Aortenklappe die Noduli verdickt, neben denselben einige ähnliche Excrescenzen. Mikroskopisch die Muskelfasern mit sehr reichlichen, meist in Längsreihen stehenden Fettkörnchen durchsetzt; die Querstreifung ist fast ganz verschwunden.

3 Ein Mann von 33 Jahren (Heilenmann) litt an einem Markschwamm in der Nähe des linken Kniegelenkes, welcher von der äusseren Haut aus das intermusculäre Bindegewebe und den Knochen ergriffen hatte. Es wurde die Amputation des Oberschenkels ausgeführt. Seit dem 3. Tage nach der Operation etwas Fieber; am 4. ein ausgedehntes Stück des Lappens brandig. Am 6. Tage zeigte die sonst blasse Haut des Kranken eine schwach gelbliche Färbung; die brandigen Theile waren in Abstossung begriffen. In der Nacht zum 8. Tage leichte Delirien, die auf die Dar-

reichung von Wein und Opium aufhörten. Am 14. Tage morgens früh und abends leichte Frostanfälle, nach denselben sehr beträchtliche Steigerung der Temperatur (bis zu 41°,5, bei einer Pulsfrequenz von 150) und profuser Schweiss. In der Nacht Delirien. Das Fieber dauerte an den folgenden Tagen in gleicher Heftigkeit fort. Es traten heftige Delirien auf, die seit dem 20. Tage ohne Unterlass fortdauerten; es stellte sich Sehnenhüpfen und anderweitige unwillkürliche Muskelcontractionen ein. Die gelbliche Färbung der Haut hatte sich allmälig zu einem intensiven Ikterus entwickelt, an dem auch die Conjunctiva und der Harn theilnahmen. Am Abend des 21. Tages erfolgte der Tod, nachdem ein soporöser Zustand vorhergegangen war.

Bei der Obduction, 18 Stunden nach dem Tode, zeigten sich die meisten Organe stark ikterisch gefärbt. In den Lungen ein mässiger Grad von Emphysem; zahlreiche metastatische Heerde von weissgelber Färbung, von roth infiltrirten Höfen umgeben, ausserdem mehrere erbsen- bis haselnussgrosse weiche Knoten von gleicher Textur wie der Markschwamm in der Nähe des Kniegelenks.

Die Leber vergrössert, besonders im Dickendurchmesser (Gewicht = 2150 Grms), von ziemlich fester Consistenz. Farbe der Oberfläche und der Schnittfläche gleichmässig blass-gelbbraun, die Läppchenzeichnung kaum angedeutet, der Blutgehalt äusserst gering. Gallenblase vollständig leer, die Schleimhaut derselben ohne gallige Färbung. Ductus cysticus, choledochus, hepaticus und die Wurzeln des letzteren, so weit sie verfolgt werden können, durchgängig, leer, die Schleimhaut gallig gefärbt. Auch der Darminhalt nur von schwach galliger Färbung. — Die Leberzellen gross, im Mittel aus 37 Messungen = 23,9 Mmm., stark getrübt, von gleichmässig ikterischer Färbung, ohne körnige Farbstoffablagerungen, mit reichlichen feinsten Fettkörnchen. Die Contouren der Zellen sind scharf, die Kerne in den meisten deutlich erkennbar; unter 368 Zellen mit deutlichen Kernen finden sich 83 zweikernige und eine dreikernige (= 100 : 123).

Die Milz auf das 1½fache vergrössert, von weicher Consistenz, blassrother Farbe, die Malpighi'schen Körperchen zum Theil vergrössert, blass, von rothem Hof umgeben. — Die Nieren gross, von normaler Consistenz, anæmisch, stark ikterisch. — Harnblase gefüllt; der Harn etwas trüb, schwach ikterisch, giebt deutliche Gallenfarbstoffreaction, enthält keine Spur von Eiweiss.

Die Venen des Amputationsstumpfes enthalten schlaffe, nicht adhärirende, dunkle Gerinnsel; nur unmittelbar an der Amputationsfläche in der Ausdehnung von einigen Linien adhärirende, theilweise entfärbte, nicht zerfallene Thromben. Der Knochen in der Nähe der Amputationsfläche nekrotisch, weiter aufwärts ausgedehnte Osteomyelitis. — Die übrigen Organe ohne wesentliche Abnormität.

In den bisher mitgetheilten Fällen von pyæmischem Ikterus waren die der parenchymatösen Hepatitis gewöhnlich zukommenden Eigenthümlichkeiten nur theilweise vorhanden, und namentlich die Hæmorrhagien, die in den vorgeschrittenen primären Fällen zu den häufigsten Vorkommnissen gehören, wurden in keinem Falle beobachtet. Ich reihe an diese Fälle noch einen Fall von pyæmischem Ikterus an, der besonders desshalb von Interesse ist, weil neben einem im Uebrigen ähnlichen Befund wie in den vorigen Fällen auch die Hæmorrhagien nicht fehlten.

4 Der Fall betraf einen Kranken (Angstenberger), bei welchem wegen Caries im linken Fussgelenk die Amputation des Unterschenkels gemacht worden war. Schon vorher war Fieber vorhanden gewesen; dasselbe steigerte sich am 3. Tage nach der Operation (abends Puls 160, Temperatur 40°,0); am 5. und 6. Tage stellte sich wiederholt, ohne jede subjective Kälteempfindung, heftiges Zittern und Schütteln ein, nach welchem jedesmal beträchtliche Steigerung der Temperatur und zuweilen auch Schweiss folgte. Am 7. Tage trat Ikterus der Haut und der Conjunctiva auf, während der Harn noch helle Färbung zeigte; es entwickelte sich ein soporöser Zustand, aus welchem der Kranke nur auf Augenblicke zu relativ klarem Bewusstsein erwachte, und am 8. Tage erfolgte der Tod.

Bei der Obduction, 22 Stunden nach dem Tode, mässige Todtenstarre, die äussere Haut und die Conjunctiva deutlich ikterisch; in der Haut an der vorderen Fläche der Oberschenkel ekchymotische Flecke. Unterhautfettgewebe reichlich.

In der rechten Pleurahöhle intensiv gelb gefärbte eitrige Flüssigkeit, die linke Pleurahöhle leer; beide Lungen mit ikterisch gefärbten fibrinösen Auflagerungen. In beiden Lungen zahlreiche metastatische Heerde von ikterischer Färbung, grösstentheils von fester Consistenz, einzelne erweicht; dieselben sind von luftleeren dunkelrothen Säumen umgeben; in den abhängigen Theilen beträchtlicher Blutreichthum und reichliches Oedem, so dass umfangreiche Stellen vollständig luftleer sind. — Die Herzmusculatur fest, von eigenthümlich homogenem Aussehen. In den Herzhöhlen umfangreiche stark ikterisch gefärbte Speckhautabscheidungen.

Die Milz auf das Doppelte vergrössert. — Die Nieren äusserst blutarm, gelb, von normaler Grösse; die Kapsel leicht trennbar. — Im Magen eine sehr reichliche Menge trüber, dunkel gefärbter, mit kaffeesatzartigen Massen untermischter Flüssigkeit. Im Jejunum eine geringe Menge kaffeesatzähnlicher Massen. Inhalt des Ileum sehr schwach gallig gefärbt. Im Dickdarm weiche Fäcalmassen von lehmartigem Aussehen, ganz ohne gallige Färbung.

Die Amputationswunde missfarbig; aus der Tibia ragt das Knochenmark als ein ziemlich fester cylindrischer Zapfen etwa einen Zoll weit hervor. In der Vena tibialis postica eine grünliche eiterähnliche Masse; die Umgebung der Vene infiltrirt, derb, stellenweise von grünlicher Farbe. — In der Inguinalgegend der gleichen Seite einige angeschwollene Lymphdrüsen; in einer derselben ein mehr als erbsengrosser Eiterheerd.

Die Leber gross, wiegt 1720 Grms, von verminderter Consistenz, mürbe, leicht zerquetschbar; an der Oberfläche ausgeprägte Rippenstreifen ohne Verdickung oder Trübung des Peritonæalüberzuges. Die Oberfläche so wie die Schnittfläche ohne jede Andeutung von Läppchenzeichnung, gleichmässig schmutzig-orangefarben, stellenweise auch grünlich-braunroth; der Blutgehalt äusserst gering, das Blut in den Lebervenen auffallend dünnflüssig, zeigt mikroskopisch normale rothe Blutkörperchen. — Die Gallenblase collabirt, enthält nur sehr wenig dünnflüssige Galle. — Die Leberzellen sind zum grössten Theil deutlich contourirt, blass; fast alle sind getrübt und enthalten reichlich äusserst feine Fettkörnchen; in vielen ist der Kern noch sichtbar. Einzelne mit feinen Fettkörnchen erfüllte Zellen haben nur undeutliche Contouren; stellenweise finden sich auch grössere Gruppen, die in ihrer Grösse 2, 3 oder mehreren Zellen entsprechen, und die nur dicht zusammengehäufte Fettkörnchen ohne jegliche deutliche Contour und ohne Kerne erkennen lassen. Die Bindesubstanz der Leberläppchen ist mit Fettkörnchen durchsetzt. — 20 Stunden nach der ersten Untersuchung zeigen die Leberzellen noch genau das gleiche Verhalten.

Die Epithelien der gewundenen Harnkanälchen enthalten reichlich sehr feine Fettkörnchen; dabei sind in den meisten die Kerne noch deutlich sichtbar. — Der aus der Blase entnommene Harn giebt schwache aber deutliche Gallenfarbstoffreaction, zeigt beim Erwärmen und bei Zusatz von Salpetersäure keine Spur von Trübung.

Die Muskelfasern des Herzens sind mit feinsten Fettkörnchen reichlich durchsetzt, aber an den meisten Stellen noch mit deutlicher Querstreifung.

Im Mageninhalt finden sich bei der mikroskopischen Untersuchung Speisereste und reichliche geschrumpfte, kaum sicher erkennbare rothe Blutkörperchen. Bei Anwendung der Heller'schen Probe unter Benutzung normalen Harns wird starke Blutfarbstoffreaction erhalten. Durch Behandlung mit Eisessig werden schöne Hæminkrystalle dargestellt.

In den eben mitgetheilten Fällen von Pyæmie war neben einer Degeneration der Leberzellen, die noch nicht zu ausgedehnterem Zerfall der Zellen geführt hatte, Ikterus vorhanden gewesen, und dieser Umstand hatte, auch abgesehen von anderen Erscheinungen,

darauf hingedeutet, dass eine gewisse Störung der Leberfunction auch schon bei dieser wenig vorgeschrittenen Degeneration stattgefunden hatte. Nicht selten kommen aber auch Fälle von Pyæmie vor, bei denen nach dem Tode die gleichen Veränderungen der Leberzellen gefunden werden, ohne dass dabei ein deutlicher Ikterus zur Ausbildung gekommen wäre. Die folgenden Fälle, die ebenfalls in der hiesigen chirurgischen Klinik vorkamen, mögen als Beispiele dienen.

55 Bei einem 11 Jahre alten kräftigen und gesunden Knaben (Hager) wurde eine cavernöse Geschwulst an der linken Seite des Gesichtes exstirpirt, die bis dahin stetig gewachsen war und nahezu Kindskopfsgrösse erreicht hatte. Bei der Operation sehr bedeutender Blutverlust, nachher grosse Erschöpfung. In den nächsten Tagen relativ gutes Befinden. — 10 Tage nach der Operation ein heftiger Frostanfall, auf welchen Hitze und starker Schweiss folgten. Während des Hitzestadiums Temperatur (der Achselhöhle) 40°,6, Puls 164. — An den folgenden Tagen heftiges Fieber (Temperatur 39°,5—40°,8), von Zeit zu Zeit Frostanfälle, die Remissionen nur gering. Am 15. Tage während des Tages laute Delirien. In der Nacht zum 19. Tage wieder heftige Delirien, die während des Tages fortdauerten; seit dem 20. Tage vollständiges Koma und am 21. Tage der Tod.

Obduction, 18 Stunden nach dem Tode: In der Umgebung der Operationswunde ausgedehnte eiterige Infiltration der Gewebe, eiterige Periostitis, Caries und Nekrose an den äusseren Flächen des Unter- und Oberkiefers und des Wangenbeins, circumscripte eiterige Pachymeningitis in der mittleren Schädelgrube linkerseits. — In der rechten Pleurahöhle einige Unzen blutig gefärbter Flüssigkeit, im oberen Lappen der rechten Lunge mehrere kleine croupös infiltrirte Heerde im Zustande der grauen Hepatisation, im unteren Lappen ein grösserer Heerd im Uebergange von der rothen zur grauen Hepatisation.

Die Leber von normaler Grösse und normaler Consistenz, Oberfläche und Durchschnitt von gleichmässig gelbröthlicher Färbung, nur an wenigen Stellen der lobuläre Bau deutlich markirt, indem das Centrum der Läppchen mehr roth, die Peripherie mehr gelb gefärbt ist. Sehr geringer Blutgehalt. — Die Leberzellen enthalten sämmtlich sehr reichliche kleine und sehr feine, stellenweise auch mittelgrosse Fetttropfen; das Fett ist auffallend hell und farblos. Sämmtliche Zellen haben scharfe Contouren; in einzelnen ist neben dem Fett der Kern noch deutlich zu erkennen. Auf Durchschnitten zeigen sich die verschiedenen Stellen in Bezug auf den Fettgehalt von sehr verschiedenem Verhalten: in der unmittelbarsten Nähe der Centralvenen findet sich weniger Fett und statt dessen körniger Gallenfarbstoff

in den Zellen, im Uebrigen zeigen die verschiedenen Bezirke der einzelnen Läppchen keine constanten Unterschiede; dagegen sind einzelne kleinere und grössere, zuweilen den Umfang mehrerer Läppchen erreichende Stellen durch einen grösseren Reichthum an mittelgrossen Fetttropfen ausgezeichnet. — Die Bindesubstanz der Läppchen ist mit reichlichen feinen Fettkörnchen durchsetzt.

Die Nieren sind etwas vergrössert, die Corticalsubstanz vermehrt, von blassröthlicher Färbung, stellenweise gelb gefärbt; der Blutgehalt gering. Die Epithelien der gewundenen Harnkanälchen enthalten zum grössten Theil mehr oder weniger reichlich kleine Fetttröpfchen, in einzelnen Harnkanälchen sind sie zu fettigem Detritus zerfallen. Die Glomeruli von normalem Verhalten.

56 Ein ähnliches Verhalten der Leber wurde gefunden bei einem 6jährigen Knaben (Wacker), der bald nach der Exstirpation einer sehr umfangreichen carcinomatösen Geschwulst am Halse [1]) gestorben war. Da fast alle grösseren Gefässe unmittelbar vor ihrer Durchschneidung unterbunden worden waren und die Operation zum Theil mit dem Ecraseur ausgeführt wurde, so war der Blutverlust verhältnissmässig gering gewesen. Auch hatte der Kranke, der überhaupt bis zur Zeit der Operation im Uebrigen ein normales Verhalten dargeboten hatte, unmittelbar nach der Operation sich noch ganz wohl befunden. Am folgenden Tage aber wurde er be-

---

1) Die Geschwulst war ein festes Lymphdrüsencarcinom mit sehr reichlichem Stroma. Sehr interessant war das Verhalten der grossen Gefässe am Halse, die mitten durch die Geschwulst verliefen und mit derselben entfernt wurden. Von der Vena jugularis war im Bereiche der Geschwulst trotz der sorgfältigsten Untersuchung keine Spur zu entdecken. Die Carotis zeigte ein Verhalten, wie es bisher vielleicht noch niemals bei einer durch ein Carcinom verlaufenden Arterie beschrieben worden ist. So weit die Arterie in die Geschwulst eingeschlossen war, auf einer Strecke von ungefähr 2½ Zoll, war ihre Wandung nur zu etwa ⅔ des Umfanges noch vorhanden; nach einer Seite fehlte dieselbe und wurde durch die mit der Arterie fest verwachsene Geschwulstmasse ersetzt, die als ein leistenartiger cylindrischer Vorsprung in die Arterie hineinragte, in der genannten Ausdehnung das Lumen derselben fast vollständig ausfüllte und in einige kleine seitlich abgehende Aeste dünue Fortsätze hineinschickte. Der beschriebene Vorsprung hing mit der übrigen Geschwulstmasse continuirlich zusammen; an der entsprechenden Stelle war die Arterienwand spurlos verschwunden. Mikroskopisch enthielt der leistenartige Vorsprung bis zu seiner äussersten Oberfläche die gleichen Elemente wie die übrige Geschwulst. Oberhalb und unterhalb der Geschwulst war die Arterie von normalem Verhalten; das untere Ende hatte bei der Operation deutlich pulsirt, und aus dem peripherischen Theile des oberhalb der Geschwulst gelegenen Stückes hatte nach dem Durchschneiden Blutung stattgefunden.

wusstlos, die Respiration war sehr beschleunigt, oberflächlich, der Puls äusserst frequent und schwach, und gegen Abend erfolgte der Tod, 30 Stunden nach der Operation.

Die Obduction wurde 21 Stunden nach dem Tode gemacht, während noch beträchtliche Todtenstarre bestand. — Das untere hintere Dritttheil beider Lungen ist durch croupöse Infiltration im Stadium der rothen Hepatisation fast vollkommen luftleer.

Die Leber ist verhältnissmässig sehr gross, von etwas verminderter Consistenz, die Schnittfläche blass-gelbroth, von geringem Blutgehalt, fast ohne Andeutung von Läppchenzeichnung. In der Nähe der Oberfläche finden sich mehrfache kleine Stellen von intensiv gelber Färbung. — Die Leberzellen sind gross, stark getrübt, mit kleinen Fetttropfen und feinsten Fettkörnchen erfüllt; das Fett ist gänzlich farblos; in vielen Zellen sind die Kerne noch zu erkennen; nur bei wenigen sind die Contouren undeutlich. In den kleinen gelben Bezirken in der Nähe der Oberfläche zeigen die Zellen das gleiche Verhalten wie an den anderen Stellen.

Die Nieren von normaler Grösse und Consistenz, blass, blutarm. Die Epithelien der Corticalsubstanz getrübt, enthalten zum grossen Theil feine Fettkörnchen; die Kerne sind in den meisten noch deutlich.

Das Herzfleisch von fester Consistenz, blasser Farbe. Die einzelnen Muskelbündel zeigen wenig deutliche Querstreifung, sind mit im Ganzen nicht reichlichen, stellenweise aber auch mit reichlichen, in Reihen stehenden feinsten Fettkörnchen durchsetzt. Die Kerne der Muskelfasern sind auffallend zahlreich.

In allen anderen Organen keine bemerkenswerthen Anomalien.

57 Einem 9jährigen Knaben (Haug), der im Uebrigen ganz gesund erschien, wurde durch den hohen Steinschnitt ein sehr umfangreicher Blasenstein extrahirt. — Am Tage nach der Operation stellte sich Erbrechen ein, welches sich sehr häufig wiederholte. Die Pulsfrequenz stieg auf 140. Am folgenden Tage war der Bauch aufgetrieben, schmerzhaft, das Erbrechen anhaltend, die Pulsfrequenz 160, endlich der Puls unzählbar. 56 Stunden nach der Operation erfolgte der Tod.

Bei der Obduction fand sich in der Umgebung der Schnittwunde eiterige Infiltration der Gewebe, das ganze Peritonæum mässig injicirt, auf der Serosa der Därme spärliche gelbliche fibrinöse Auflagerungen, beide Ureteren gleichmässig erweitert, das sie umgebende Bindegewebe bis in die Nähe der Nieren eiterig infiltrirt.

Die Leber gross, schlaff, zäh, die Schnittfläche blass-rothbraun mit leichtem Stich in's Gelbe, manche kleine Stellen stark gelb; keine Andeutung von Läppchenzeichnung: geringer Blutgehalt. — Die Leberzellen mit kleinen Fetttropfen erfüllt, nur in wenigen die Kerne sichtbar, die Contouren bei allen deutlich (Fig. 16, Taf. III.).

Nieren von normaler Grösse, schlaff, die Corticalsubstanz blassgelb. Epithelien der Harnkanälchen sämmtlich mit sehr zahlreichen kleinen Fetttröpfchen, im Uebrigen mässig getrübt, in den meisten die Kerne deutlich sichtbar. Glomeruli von normalem Verhalten.

Musculatur des Herzens von fester Consistenz, auf der Schnittfläche auffallend homogen, blassroth. Mikroskopisch die Muskelfasern trüb, die Querstreifen wenig deutlich, in allen Fasern vereinzelte feinste Fettkörnchen, nur in wenigen dieselben reichlicher.

In diesen acht Fällen von Pyæmie war die Veränderung der Leberzellen noch nicht bis zum vollständigen Zerfall derselben vorgeschritten. Wenn ich trotzdem kein Bedenken trage, den Befund in der Leber als ein früheres Stadium der parenchymatösen Degeneration zu deuten, so glaube ich dazu hauptsächlich desshalb berechtigt zu sein, weil das Verhalten der Leberzellen dem Verhalten entspricht, wie es in Fällen von unzweifelhafter parenchymatöser Degeneration mit theilweisem Zerfall bei den Zellen sich findet, welche noch nicht zerfallen sind. In mehreren Fällen, namentlich in denjenigen, in welchen bereits Ikterus aufgetreten war, liess der Befund auf eine beträchtliche Verminderung der Gallensecretion schliessen, und in einigen Fällen waren auch einzelne anderweitige Erscheinungen vorhanden, wie sie bei vollständiger Aufhebung der Leberfunction aufzutreten pflegen. Endlich trägt auch der Nachweis analoger Veränderungen in den Nieren und im Herzen zur Bestätigung dieser Auffassung bei. — Ich glaube demnach die zuletzt beschriebenen acht Fälle als vollkommen gleichartige, wenn auch anatomisch weniger ausgebildete, den beiden früher beschriebenen Fällen zur Seite stellen zu müssen.

Aber selbst wenn wir von jeder Deutung absehen und nur das Thatsächliche berücksichtigen würden, so wäre es immerhin eine sehr bemerkenswerthe Erfahrung, dass in vielen Fällen bei Individuen, die bis dahin kein Zeichen irgend einer Erkrankung eines dieser Organe darboten, nachdem nach einer grösseren chirurgischen Operation oder nach längerem Bestehen einer ausgedehnten Eiterung unter mehr oder weniger ausgesprochenen pyæmischen Erscheinungen der Tod eingetreten ist, in der Leber, in den Nieren

und im Herzen analoge Veränderungen, nämlich starke Trübung und Ansammlung feinster Fettkörnchen in den parenchymatösen Elementen, zuweilen mit ausgedehntem Zerfall dieser letzteren, gefunden wird. Gewiss ist dieser Gegenstand einer weiteren sorgfältigen Forschung werth, und es ist wohl zu erwarten, dass es anhaltend fortgesetzten Untersuchungen bald gelingen werde, über die Natur des Prozesses jeden Zweifel zu beseitigen und vielleicht auch die Frage, ob und wie weit diese Veränderungen an dem tödtlichen Ausgange Antheil haben, zu erledigen.

Sehr auffallend muss es erscheinen, dass diese Veränderungen in so überaus kurzer Zeit sich ausbilden können. Bei einem Kran-
56 ken waren von der Operation bis zum Tode nur 30, bei einem
57 anderen nur 56 Stunden verflossen. — Wenn ich an die Fälle von Cholera erinnere, in welchen exquisite fettige Degeneration der Nieren in wenigen Tagen zu Stande kommt [1]), ferner an die Fälle von Phosphorvergiftung, bei welchen in eben so kurzer Zeit eine mehr oder weniger vollständige Destruction der Leberzellen erfolgen kann [2]), und endlich an die Mittheilungen von Schuh [3]), welcher Fälle von Pyæmie beobachtete, die in 24—30 Stunden tödtlich endeten, bei denen Metastasen fehlten, aber Ikterus sich entwickelt hatte, so vermindert diess nicht das Auffallende der Thatsache, zeigt aber wenigstens, dass sie keineswegs allein steht. Jedenfalls war bei den beiden Individuen kein Grund zu der Voraussetzung vorhanden, dass schon vor dem Zeitpunkte der Operation die beschriebenen Anomalien bestanden haben sollten.

Die Frage, von welcher wir bei der Besprechung dieser Fälle von Pyæmie ausgingen, ob nämlich der bei Pyæmie häufig auftretende Ikterus auf einer parenchymatösen Degeneration der Leber

---

1) Vgl. Buhl, l. c. Bd. 8. S. 91.

2) Bei Thieren kann, wie die Versuche von Renz (l. c. S. 22 und 23) zeigen, wenn schon 3—4 Stunden nach der Vergiftung mit Phosphor der Tod erfolgt, bereits ausgedehnte Degeneration und theilweiser Zerfall der Leberzellen sich finden.

3) Ueber die Ursachen des pyæmischen Fiebers. Medic. Jahrb. Ztschr. der Ges. d. Aerzte zu Wien. 1862. 4. Heft.

beruhe, ist durch die mitgetheilten Thatsachen zwar noch nicht definitiv erledigt worden; doch möchte die Annahme eines solchen Verhaltens einen sehr hohen Grad von Wahrscheinlichkeit erlangt haben.

42 Drei der Fälle, bei welchen die parenchymatöse Degeneration
43 der Leber bis zum Zerfall der Zellen vorgeschritten war, kamen
44 bei Kranken vor, die an den Erscheinungen des Puerperalfiebers zu Grunde gingen.

Man hat häufig angenommen, dass die Schwangerschaft und das Wochenbett besonders zu Erkrankung an Ikterus disponire und man hat demgemäss von einem Icterus gravidarum und zwar von zwei Formen desselben, einer gutartigen und einer bösartigen geredet. Schon bald nach dem ersten Bekanntwerden der acuten gelben Leberatrophie als der anatomischen Grundlage mancher Fälle von bösartigem Ikterus glaubte man bemerkt zu haben, dass diese Affection bei Schwangeren und Wöchnerinnen häufiger als bei anderen Individuen vorkomme. Die Ursache des Ikterus suchte man seit van Swieten [1]) und Stoll [2]) meist in einer mechanischen Wirkung des ausgedehnten Uterus, und noch in neuester Zeit gilt für manche Geburtshelfer diese Theorie fast als eine ausgemachte Thatsache; man hat sogar, indem man diese Entstehungsweise des Ikterus als besonders häufig voraussetzte, gerathen, beim Bestehen eines bösartigen Ikterus die künstliche Frühgeburt einzuleiten [3]).

Aber schon Kiwisch, der freilich einen gewissen Zusammenhang von Leberaffectionen mit Puerperalfieber annahm, rechnete die ausgebildete acute gelbe Leberatrophie bei Schwangeren zu den grössten Seltenheiten. Späth (LXXb) giebt an, dass unter 33,000 Schwangeren nur zwei Mal acute gelbe Leberatrophie beobachtet

---

1) Commentaria in Boerhaave aphorismos. Tom. III. Hildburgh. 1754. pag. 95.

2) Ratio medendi. Tom. III. Viennae 1780. pag. 590.

3) Vgl. Scanzoni, Lehrbuch der Geburtshülfe. 2. Aufl. Wien 1853. S. 293.

worden sei, und C. Braun (X) beobachtete bei etwa 28,000 Schwangeren nur einen Fall. Der zuletzt genannte Autor meint, dass mit Einschluss dieses Falles überhaupt erst 13 Fälle von acuter Leberatrophie bei Schwangeren beobachtet worden seien.

Um die Frage nach der relativen Häufigkeit des bösartigen Ikterus bei Schwangeren und Wöchnerinnen zur Entscheidung zu bringen, habe ich die in der mir zugänglichen Literatur verzeichneten Fälle von tödtlich verlaufenem Ikterus bei Schwangeren oder Wöchnerinnen zusammengestellt. — Schon früher wurde erwähnt, dass bei Epidemien von Ikterus nach allen Erfahrungen Schwangere in besonders hohem Grade gefährdet sind, und dass namentlich auch in solchen Epidemien, bei welchen der Verlauf der Fälle bei anderen Individuen fast ausnahmslos ein günstiger ist, bei Schwangeren sehr häufig Abortus und unter schweren Erscheinungen der Tod eintritt (S. 285). In Bezug auf den epidemischen Ikterus ist mithin das häufigere Vorkommen schwerer Formen bei Schwangeren bereits erwiesen [1]). Für die folgende Vergleichung erscheint es dagegen zweckmässig, die bei der Beschreibung dieser Epidemien von Kercksig, Ballot, Saint-Vel summarisch angegebenen Zahlen von Todesfällen bei Schwangeren nicht mitzurechnen, da dieselben an und für sich zu bedeutend in's Gewicht fallen würden. Die folgende Zusammenstellung bezieht sich daher nur auf Fälle von sporadischem Ikterus mit tödtlichem Ausgang. Im Uebrigen habe ich alle, auch die nur kurz erwähnten Fälle von tödtlichem Ikterus während der Schwangerschaft oder des Wochenbettes berücksichtigt, so weit nicht etwa aus den Angaben mit Bestimmtheit hervorgeht, dass die Fälle aus der Reihe der nicht-toxischen und in Bezug auf die Leber relativ primären Erkrankungen auszuscheiden seien.

---

1) Aehnliche Verhältnisse wurden auch von Bardinet in Limoges (1860) bei einer Epidemie von Ikterus beobachtet. S. Arch. génér. Dcbr. 1863. pag. 758.

Bamberger, Va. — 3 Fälle.

C. Braun, X. — 1 Fall.

L. Caradec, De l'ictère grave des femmes enceintes. Archives génér. de méd. Mars 1863. pag. 289. — 2 Fälle.

Th. Caradec, ibid. pag. 299. — 1 Fall.

Daniel, ibid. — 1 Fall.

Frerichs, XXIa, Nr. 14, 15 u. 16. — 3 Fälle.

Hecker, XXVIII. — 1 Fall.

Horaczek, XXXIII, 19. Beobachtung. — 1 Fall.

Kiwisch, XXXVII. — 2 Fälle.

Koch, XXXIX. — 1 Fall (Verdacht der Phosphorvergiftung).

Mann, XLVI. — 1 Fall.

Marchand, Gaz. des hôpit. 1857. Nr. 112. — 1 Fall.

Mettenheimer, LII, 3. Beobachtung. — 1 Fall.

Ozanam, s. Lebert in Virchow's Archiv, Bd. 7. S. 388. — 1 Fall.

Scanzoni, Lehrbuch, 2. Aufl. 1853. — 3 Fälle erwähnt, 2 davon möglicherweise identisch mit denen von Kiwisch.

Sicherer, LXVII. — 1 Fall (Verdacht des Gebrauchs von Abortivmitteln).

Smoler, LXIX. — 2 Fälle.

Späth, LXX. — 6 Fälle.

Standthardtner, LXXII. — 2 Fälle.

Stoll, Rat. med. T. III. Viennae 1780. pag. 390. — 1 Fall (»Videbatur vitriolum cupri sumpsisse, quo foetum expelleret«).

Willigk, Prager Vierteljahrsschr. Bd. 38. 1853. — 1 Fall.

Wisshaupt, LXXIX. — 1 Fall.

— , Prager Vierteljahrsschr. Bd. 22. 1849. S. 97. — 1 Fall.

Woillez, LXXX. — 1 Fall.

Wunderlich, LXXXIa, Beob. 5. — 1 Fall.

Um zu entscheiden, ob die Schwangerschaft und das Wochenbett eine gesteigerte Disposition zu Erkrankung an Ikterus mit tödtlichem Ausgange bewirke, müsste die Zahl der während dieser Zustände vorgekommenen Fälle verglichen werden mit der Zahl der überhaupt vorgekommenen Fälle, und zwar unter Berücksichtigung des Verhältnisses der Zahl der schwangeren Individuen zur Gesammtzahl der Bevölkerung. Ausserdem aber würde zuvor noch die Frage zu entscheiden sein, ob nicht schon aus der Verschiedenheit des Geschlechts eine Verschiedenheit der Disposition hervorgehe.

Die meisten Autoren nehmen eine solche Verschiedenheit der Disposition nach dem Geschlecht an, und zwar soll nach der gewöhnlichen Ansicht das weibliche Geschlecht eine ungleich grössere Disposition haben. Frerichs findet unter den von ihm zusammengestellten Fällen mehr als doppelt so viel Frauen als Männer, und von den Frauen war die Hälfte bei der Erkrankung im Zustand der Gravidität (Bd. I, S. 243); doch ist die Zahl der für diese Statistik zusammengestellten Fälle zu gering, um irgend eine allgemeine Regel entnehmen zu lassen. — Andererseits aber fand Lebert bei seiner Zusammenstellung, dass bei Weitem mehr Fälle bei Männern als bei Frauen vorkommen; die Zahl der Fälle, aus welchen dieses Resultat gewonnen wurde, ist viel bedeutender, aber die Fälle sind weniger sorgfältig ausgewählt (l. c. Bd. 7, S. 383). — Unter 126 von mir zusammengestellten nicht-toxischen und in Bezug auf die Leber relativ primären Erkrankungen kamen 52 bei Männern und 74 bei Frauen vor; es würde demnach die Erkrankung bei Frauen etwas häufiger sein, aber bei Weitem nicht in dem Verhältniss, als gewöhnlich angenommen wird.

Die Zahl der oben aufgeführten Fälle von Ikterus bei Schwangeren oder Wöchnerinnen mit tödtlichem Ausgange beträgt vielleicht 40. Würden alle in der benutzten Literatur angeführten Fälle von sporadischem, nicht-toxischem, relativ primärem Icterus gravis mit tödtlichem Verlauf, auch diejenigen, bei welchen ausser dem Krankheitsnamen und der Angabe des tödtlichen Ausganges nur so viel angeführt ist, dass sich voraussetzen lässt, es werde eine etwa vorhandene Schwangerschaft nicht mit Stillschweigen übergangen worden sein, zusammengestellt, so würde die Zahl dieser Fälle kaum mehr als das Fünffache der obigen Zahl ausmachen. Es ist demnach unzweifelhaft, dass die Schwangerschaft und das Wochenbett eine grössere Disposition zu Erkrankung an Icterus gravis mit tödtlichem Ausgange verleiht. Immerhin aber ist die Zahl der bisher beschriebenen Fälle so gering, dass neben den mannichfachen anderweitigen Ge-

fahren, denen Schwangere und Wöchnerinnen besonders ausgesetzt sind, diese Disposition kaum Erwähnung verdienen würde.

Unter den gezählten Fällen sind alle diejenigen nicht mitgerechnet, welche einen günstigen Verlauf genommen haben. Wohl die meisten Fälle von sogenanntem Icterus gravidarum benignus gehören zum katarrhalischen Ikterus. Doch ist der günstige Ausgang allein nicht massgebend, und Scanzoni hält gewiss mit Recht auch manche Fälle von Ikterus bei Schwangeren mit günstigem Verlauf für wesentlich gleichartig mit den zu acuter gelber Atrophie führenden Fällen. Namentlich würde diess von den Fällen gelten, in welchen schwere Erscheinungen sich hinzugesellen, so wie von denjenigen, welche während einer Epidemie von Ikterus vorkommen [1]). — Im Ganzen scheint, so weit die bisherigen thatsächlichen Mittheilungen einen Schluss zulassen, Ikterus mit günstigem Ausgange bei Schwangeren nicht besonders häufig zu sein; und wenn C. Braun (X) angiebt, dass er unter 28,000 Schwangeren überhaupt nur 19 Fälle von Ikterus beobachtet habe, so könnte man vermuthen, dass der Ikterus bei Schwangeren nicht häufiger vorkomme, als bei anderen Individuen, und dass demnach der Icterus benignus »gravidarum« gänzlich zu streichen sei, wenn nicht andererseits auch Fälle vorkämen, bei welchen eine gewisse Abhängigkeit des Ikterus von der Schwangerschaft nicht wohl bezweifelt werden kann [2]). — In Betreff der Pathogenese des Icterus gravidarum benignus und malignus ist die Thatsache von Wichtigkeit, dass die Affection in zahlreichen Fällen in einer zu frühen Periode der Schwangerschaft auftritt, als dass eine mechanische Wirkung des Uterus vorausgesetzt werden könnte.

Anders, als nach den bisherigen Anführungen anzunehmen wäre,

---

1) Hieher gehört z. B. ein Fall von Kercksig (l. c.), ein Fall von Frerichs (Bd. II, S. 18, Nr. 4), ein Fall von Caradec (l. c.). — Vgl. Bardinet, l. c.

2) Vgl. z. B. van Swieten, Comment. III, pag. 95. — Ficinus, zur Casuistik des Icterus gravidarum. Monatsschrift für Geburtsk. Bd. 22. 1863. S. 146.

würde sich voraussichtlich das Häufigkeitsverhältniss einer parenchymatösen Lebererkrankung bei Schwangeren und bei Wöchnerinnen gestalten, wenn auch in solchen Fällen, in welchen aus irgend einer Ursache der Tod erfolgt ist, ohne dass Ikterus zur Ausbildung gekommen wäre, die Leber einer genaueren Untersuchung unterworfen werden würde. Nach Virchow (s. S. 170) kommt die Veränderung der Leber, welche der genannte Beobachter als parenchymatöse Hepatitis bezeichnet, mindestens eben so häufig als die analoge Veränderung der Nieren während der Schwangerschaft vor. — Besonders häufig aber scheint die parenchymatöse Degeneration der Leber mit oder ohne Ikterus als secundäre Erkrankung beim Puerperalfieber sich zu entwickeln. Rokitansky zählt die Peritonitis im Puerperium unter den Erkrankungen auf, bei welchen die von ihm beschriebene eigenthümliche Erweichung der Leber sich vorfindet. Andererseits giebt Späth (LXXa, S. 247) an, dass ikterisches Aussehen in Folge von Anæmie oder Pyæmie häufig bei kranken Wöchnerinnen vorkomme, nach deren Tod die Section keine andere Leberaffection nachweise, als bedeutenden Fettgehalt, der aber auch ein völlig gewöhnlicher Befund in den Leichen der Wöchnerinnen sei, ohne dass sie an Ikterus gelitten haben. Andere Autoren erwähnen als eine bekannte Thatsache, dass Icterus gravis und acute gelbe Leberatrophie als Theilerscheinung des Puerperalfiebers auftreten können.

Die Zahl der genauer untersuchten und beschriebenen Fälle von secundärer parenchymatöser Degeneration der Leber bei Puerperalfieber ist bisher eine äusserst geringe. Bamberger[1]) berichtet über drei Fälle von Puerperalfieber, in welchen Zerstörung der Leberzellen nachgewiesen wurde; in Betreff eines dieser Fälle, der ausführlicher mitgetheilt wird (Va), kann man zweifeln, ob derselbe als Puerperalfieber mit secundärer parenchymatöser Hepatitis oder vielmehr als primäre parenchymatöse Hepatitis, welche mit Endometritis und Peritonitis complicirt war, aufzufassen sei. —

1) Deutsche Klinik. 1850. Nr. 10.

Wunderlich [1]) erwähnt kurz einen Fall, der für uns ein grösseres Interesse hat, als viele ausführlicher erzählte aber weniger genau untersuchte Fälle; es ist diess »ein Fall von rasch tödtlichem Puerperalfieber, bei welchem die grob-anatomische Untersuchung auch nicht die geringsten Spuren einer Localisation zu entdecken vermochte, bei der mikroskopischen Analyse aber die Anfänge eines Untergangs der Leberzellen (obwohl kein Ikterus bestand), eines Zerfalls der Herzmusculatur und Verfettung in dem Nierenepithel sich erkennen liessen.«

Diese freilich nur spärlichen Anführungen scheinen doch im Anschluss an die drei von mir beobachteten Fälle von secundärer parenchymatöser Degeneration mit Zerstörung der Leberzellen bei Puerperalfieber zu genügen, um die Annahme zu rechtfertigen, dass die parenchymatöse Degeneration der Leber bei Puerperalfieber nicht selten vorkomme. Ueber den Grad der Häufigkeit dieses Vorkommens wird sich freilich erst dann etwas Bestimmtes angeben lassen, nachdem in ausgedehnterem Massstabe genaue Untersuchungen der Leber bei einer grossen Reihe von an der genannten Krankheit gestorbenen Individuen unternommen sein werden. Vorläufig hebe ich noch hervor, dass auch in den aus der Literatur angeführten Fällen von secundärer parenchymatöser Degeneration der Leber die charakteristischen Eigenthümlichkeiten, welche der primären parenchymatösen Hepatitis zuzukommen pflegen, nur sehr unvollständig ausgebildet waren.

Den drei beschriebenen Fällen reihe ich noch einen vierten Fall an, dessen Deutung weniger sicher ist, da der Prozess noch nicht bis zum Zerfall der Leberzellen vorgeschritten war.

58 Eine 37 Jahre alte kräftige Frau mit verengertem Becken, bei welcher, da schon bei zwei früheren Geburten schwere Zangenoperationen erforderlich gewesen waren und mit dem Tode des Kindes geendet hatten, in der geburtshülflichen Klinik die künstliche Frühgeburt eingeleitet und am Morgen des 8. Januar 1862 unter Anwendung der Zange beendigt worden war,

1) Archiv der Heilkunde. 1860. S. 217.

erkrankte am folgenden Tage an Puerperalfieber mit septischer Endometritis und starb am 7. Tage nach der Geburt. Das Fieber war sehr heftig gewesen (am Abend des zweiten Tages Temperatur in der Vagina = 41°,1, an den folgenden Tagen weniger hoch). Am 2. Tage war heftiges und anhaltendes Erbrechen eingetreten, am 6. Tage Sopor und nachher Koma, welches bis zum Tode anhielt.

Die Obduction machte ich 18 Stunden nach dem Tode.

Mässige Todtenstarre. Guter Ernährungszustand, das Unterhautfettgewebe sehr reichlich. Der Bauch sehr stark aufgetrieben, an den unteren Extremitäten eine Spur von Oedem. — Schädelinhalt von normalem Verhalten. — Bei Eröffnung des Thorax retrahiren sich die Lungen wenig. Die Pleurahöhlen leer, im Perikardium einige Unzen klarer Flüssigkeit. Beide Lungen zeigen an ihrer Oberfläche zahlreiche, leicht prominirende, luftleere Heerde von Erbsen- bis Haselnussgrösse und darüber; dieselben sind im Allgemeinen keilförmig, auf dem Durchschnitt dunkelroth, trocken, undeutlich granulirt; in mehreren derselben an umschriebenen Stellen im Inneren gangrænöser Zerfall des Gewebes. — Im Herzen einige kleine speckhäutige Gerinnsel. — Die Milz auf das Doppelte vergrössert, schlaff, weich, auf dem Durchschnitt schmutzig-blassroth. — Die Nieren von normaler Grösse, weicher Consistenz; Oberfläche und Durchschnitt sehr blass. — Die Magenschleimhaut an einzelnen Stellen schwach schieferig gefärbt, an anderen Stellen mit kleinen Ekchymosen. Die Därme sehr stark durch Gas aufgetrieben. Die Serosa leicht getrübt, an zahlreichen Stellen mit spärlichen gelblichen fibrinösen Auflagerungen. In der Bauchhöhle kein flüssiges Exsudat. Die Schleimhaut der Därme von normalem Verhalten, der Inhalt gallig gefärbt. — Das linke Ovarium einerseits mit der Flexura iliaca, andererseits mit der Tuba ziemlich fest verklebt, vergrössert, mit pseudomembranösen Fibrinauflagerungen; im Innern zahlreiche kleine Extravasate und Eiterheerde. Die linke Tuba verdickt, äusserlich von dunkler schmutziger Farbe; im Innern eiterige Massen, die innere Oberfläche fetzig, lässt keine Schleimhaut mehr erkennen. An Stelle des rechten Ovarium findet sich nur eine platte, auf der Oberfläche dunkel pigmentirte Masse, die auf dem Durchschnitt aus festem fibrösem Gewebe besteht. Die rechte Tuba mit eiteriger Masse gefüllt. — Die Schleimhaut der Harnblase an der hinteren Wand an mehrfachen umschriebenen Stellen verdickt und nekrotisch, in der übrigen Schleimhaut zahlreiche Hæmorrhagien. — In der Vulva und in den oberen Theilen der Vagina ausgedehnte oberflächliche Verschorfungen. Die Vaginalportion mit vielfachen Einrissen, der Cervicalkanal sehr weit, auf der inneren Fläche bis zu einer beträchtlichen Tiefe aus nekrotischem, mit Extravasaten durchsetzten Gewebe bestehend. Die innere Fläche des Uterus bis zur Tiefe von etwas mehr als 1 Linie in eine leicht zerreissliche, schmutzig-grün gefärbte Masse umgewandelt. Der Uterus auffallend gross, die Wandung an der dicksten Stelle 1¼ Zoll

dick, das Parenchym schlaff, sonst von normaler Beschaffenheit. — Die linke Vena spermatica enthält einen in jauchigem Zerfall begriffenen Thrombus.

Die Leber in der Flächenausdehnung sehr vergrössert, von verminderter Dicke; der linke Lappen erstreckt sich bis an die linke Thoraxwand, der linke Rand ist dort noch umgebogen; die untere Spitze des rechten Lappens reicht bis zur Crista ossis ilium. Das Gewicht = 2100 Grms. Die Consistenz ist ausserordentlich weich, auf der Oberfläche und auf dem Durchschnitt die Läppchenzeichnung fast verschwunden, die Farbe der Schnittfläche gleichmässig gelbgrau, der Blutgehalt sehr gering. Deutlicher Fettbeschlag der Klinge. Die Gallenblase wenig gefüllt. — Die Leberzellen gross, überall mit deutlichen Contouren, stark getrübt, mässig reichliche Fettkörnchen enthaltend, die Kerne in den meisten nicht sichtbar. — Auf Durchschnitten finden sich im interlobulären Gewebe zahlreiche Kernhaufen, die meisten annähernd rundlich, manche auch länglich, einer von 0,21 Mm. Länge bei 0,15 Mm. Breite, ein anderer von 0,49 Mm. Länge bei 0,10 Mm. Breite. Eine Vermehrung des interlobulären Gewebes ist, abgesehen von den Kernhaufen, an keiner Stelle nachzuweisen. — Die Leber geht auffallend schnell in Fäulniss über.

Ob in diesem Falle die Kernwucherung im interlobulären Gewebe, ähnlich wie bei den niedersten Graden der atrophischen Muscatnussleber (S. 115), als der Anfang einer interlobulären Bindegewebswucherung, oder ob sie, ähnlich wie in einem früher mitgetheilten Falle, als der Beginn von metastatischen Abscessen zu deuten sei, muss ich unentschieden lassen. Die übrigen Verhältnisse des Falles sprechen augenscheinlich mehr für die letztere Deutung.

An die Fälle von secundärer parenchymatöser Degeneration der Leber bei Puerperalfieber schliesst sich der Fall von parenchymatöser Degeneration an, der bei einer Kranken mit Peritonitis vorkam. Vielleicht hat für diesen Fall die Annahme eine genügende Wahrscheinlichkeit, dass die Leberaffection auch in ätiologischer Beziehung mit den drei anderen Fällen in gleiche Reihe zu stellen sei, dass nämlich die Kranke, die wegen einer von einem abgesackten Peritonæalexsudat ausgehenden und in die Vagina mündenden Fistel in der geburtshülflichen Klinik behandelt wurde, in

Folge der gleichen zu jener Zeit in der Anstalt endemischen Einflüsse erkrankt sei, wie sie, kurz vor oder nach der Geburt einwirkend, das Puerperalfieber erzeugen, dass mithin die Krankheit als ein Puerperalfieber aufzufassen sei, obwohl ein Puerperium nicht vorhergegangen war. Da aber dergleichen Fälle von Puerperalfieber ohne Puerperium meines Wissens bisher noch niemals beschrieben worden sind, so erscheint vielleicht eine solche Deutung als zu gewagt; und dann müsste die allgemeine Peritonitis als das Moment betrachtet werden, welches, ohne von Puerperalfieber abzuhangen, die Lebererkrankung hervorgerufen hätte.

Unter Annahme dieser letzteren Deutung würde aber die Frage nahe liegen, ob nicht etwa auch in den drei anderen Fällen die Leberdegeneration weniger von dem Puerperalfieber an sich, als vielmehr von der Peritonitis abhängig gewesen sei. Die directe Beziehung, welche zwischen dem Peritonæum und der Leber vermöge der Gefässverbindung besteht, könnte einer solchen Auffassung günstig erscheinen; aber selbst die Annahme eines directen Uebergreifens des entzündlichen Prozesses von dem Peritonæalüberzug der Leber auf das Gewebe derselben würde nicht ganz der Analogien entbehren. — Diese Fragen, auf die ich später nochmals werde zurückkommen müssen, verdienen gewiss bei späteren Untersuchungen Berücksichtigung. Vorläufig ist das thatsächliche Material viel zu gering, als dass eine Entscheidung gewonnen werden könnte. Ausser den 5 mitgetheilten Fällen, in welchen parenchymatöse Degeneration der Leber neben Peritonitis vorkam, und ausser den Fällen von Bamberger, in welchen parenchymatöse Degeneration der Leber bei Puerperalfieberkranken sich fand (Va), ist als ein unserem eben besprochenen Falle in mancher Beziehung sehr ähnlicher noch der von Bamberger mitgetheilte Fall zu nennen, bei welchem acute parenchymatöse Degeneration auftrat, nachdem seit einigen Monaten eine Perimetritis mit Entleerung von Eiter durch die Vagina bestanden hatte (Vb). Und endlich würden als Fälle von parenchymatöser Hepatitis, neben welcher die Residuen älterer oder frischer entzündlicher Prozesse

in der Umgebung der Leber sich fanden, noch eine grössere Zahl anderer Fälle aufzuführen sein [1]); bei einzelnen dieser Fälle, wie z. B. bei einem Falle von Andral und besonders bei dem von Christison, liegt freilich die Vermuthung nahe, dass die Perihepatitis erst die Folge der Hepatitis gewesen sei. — Der oben (S. 319) angeführte Fall von Wunderlich liefert übrigens den Beweis, dass die Lebererkrankung bei Puerperalfieber auch dann vorkommen kann, wenn Peritonitis fehlt.

Zwei unter den complicirten Fällen von parenchymatöser Degeneration der Leber kamen bei Kranken mit acuter Miliar-
14 tuberculose vor. In einem dieser Fälle waren während des Lebens so deutliche auf eine Degeneration der Leber zu beziehende Erscheinungen vorhanden, dass die Frage, ob nicht etwa eine acute gelbe Leberatrophie vorliege, ernsthaft in Erwägung gezogen wurde. Die Diagnose wurde nicht gestellt, weil die Verkleinerung der Leber unter das normale Volumen, die damals noch als pathognomonisch für die parenchymatöse Hepatitis angesehen wurde, nicht eintrat, und weil im Uebrigen die Krankheitserscheinungen ganz einem Abdominaltyphus entsprachen. Besonders merkwürdig ist der Verlauf des Fiebers in diesem Falle (vgl. S. 63). Von der parenchymatösen Hepatitis kann dasselbe nicht abgeleitet werden, da bisher kein Fall bekannt geworden ist, in welchem continuirliches Fieber von so bedeutender Intensität bestanden hätte. Wir müssen dasselbe daher wohl von der acuten Miliartuberculose ableiten; und dann würde dieser Fall den Beweis liefern, dass zur Unterscheidung der acuten Miliartuberculose vom Typhus in einzelnen Fällen auch die genaue Verfolgung des Fiebers nicht ausreicht. — Das Verhältniss der in diesem Falle gleichzeitig vorhandenen Cirrhose zu der parenchymatösen Degeneration wurde bereits früher

---

1) Vgl. Andral (IV, obs. 8.), Bouchut (VIII), Braun (X), Christison (XVIII), Förster (XX), Horaczek (XXXIII, 19. Beob.), Marcq (XLVIII), Späth (LXXb, 3. Fall, 6. Fall), Vigla (LXXVII).

erwähnt, und es wurde die Cirrhose, zu deren Entwickelung, so viel wir wissen, ein längerer Zeitraum erforderlich ist, als präexistirend angenommen; eben so muss nach unseren früheren Auseinandersetzungen (S. 178) vorausgesetzt werden, dass schon vor Beginn der parenchymatösen Degeneration eine Fettinfiltration bestanden habe. Die Annahme, dass der Zerfall der Zellen nur die Folge der Cirrhose gewesen sei, würde der Wahrscheinlichkeit entbehren, da bei einer Cirrhose in dem Stadium, welches in dem besprochenen Falle vorlag, eine ausgedehnte Degeneration der Leberzellen noch nicht stattzufinden pflegt; und eben so wenig würden die gewöhnlichen Erfahrungen dazu berechtigen, die Degeneration als eine Folge der Fettinfiltration zu betrachten. Andererseits lässt sich aber auch nicht behaupten, dass die Cirrhose und die Fettinfiltration bei dem Zustandekommen der Degeneration ganz unbetheiligt gewesen seien; vielmehr erscheint es sehr wohl annehmbar, dass durch diese Vorgänge die Ernährung und die Resistenz der Gewebselemente in einem gewissen Grade beeinträchtigt und damit eine Disposition zu der parenchymatösen Erkrankung gegeben worden sei.

Den beiden bereits mitgetheilten Fällen von secundärer parenchymatöser Degeneration bei acuter Miliartuberculose habe ich noch einen dritten hinzuzufügen, bei welchem die gleiche Degeneration der Leber vorhanden war, ohne dass es jedoch zu nachweisbarem Zerfall der Leberzellen gekommen wäre.

Ein Mädchen von 26 Jahren (Werner) starb am 11. August 1863, nachdem sie sich 6 Tage lang in einem halbbewusstlosen Zustande in der hiesigen medicinischen Klinik befunden hatte. Der Harn, der mehrere Tage vor dem Tode frei von Eiweiss befunden wurde, zeigte am letzten Tage starken Eiweissgehalt.

Die Obduction machte ich 19 Stunden nach dem Tode.

Beträchtliche Entwickelung des Unterhautfettgewebes. Starke Todtenstarre.

Schädeldach asymmetrisch, indem hinten rechts das Cavum weniger geräumig ist als links. — Im Sinus longitudinalis reichliches, schlaff geronnenes Blut. Das Gehirn füllt den Sack der Dura mater auffallend fest aus. Die weichen Gehirnhäute an der Convexität stellenweise etwas ge-

trübt; die Venen sehr stark gefüllt. Am vorderen Ende des vorderen Lappens, auf der Arachnoidea festsitzend und mit der Dura mater nur durch einige leicht zerreissliche Fäden zusammenhangend, mehrere kleine Knochenplättchen. Die Gyri breit, flach, die Sulci schmal. Nach dem Abtragen der oberen Theile der grossen Hemisphären (in situ) wölbt sich das Dach des Seitenventrikels stark vor und fluctuirt; beim Einschneiden entleert sich eine reichliche Menge wasserheller Flüssigkeit. Die Seitenventrikel beträchtlich dilatirt, die Erweiterung erstreckt sich auch auf die Hörner, deren Cavum die Dicke eines kleinen Fingers besitzt. Plexus chorioides sehr blass, das Ependym der Ventrikel fest. Das Dach des dritten Ventrikels erweicht, zerfliesst beim Aufgiessen eines schwachen Wasserstrahls. — An der Basis nahe der Mittellinie die weichen Gehirnhäute sehr stark getrübt, verdickt, aber nicht deutlich körnig. Die Trübung und Verdickung setzt sich, dem Verlauf der grossen Arterien folgend, in die Spalten, besonders stark in die Fossa Sylvii fort; in letzterer zeigen die Häute ein deutlich körniges Aussehen. Die Gehirnsubstanz wenig blutreich, feucht, von gewöhnlicher Consistenz.

Die Lungen retrahiren sich wenig. Die Pleurahöhlen leer, im Perikardium wenig klare Flüssigkeit. Mehrere Bronchialdrüsen geschwellt, zum Theil schwarz pigmentirt, zum Theil käsig. Die linke Lunge frei; im oberen Lappen sehr reichliche diserete miliare Knötchen, nur wenige zu kleineren Gruppen agminirt. Im unteren Lappen weniger zahlreiche miliare Knötchen. Die rechte Lunge fast im ganzen Umfange adhärirend, ebenso wie die linke mit reichlichen miliaren Knötchen durchsetzt. Beide Lungen neben den miliaren Knötchen überall lufthaltig, von mässigem Blutgehalt, an den abhängigen Stellen stark, sonst wenig ödematös. Nirgend ältere Verdichtungen. — Herz gross, der linke Ventrikel etwas dilatirt; in beiden Herzhöhlen wenig dunkles Blut und speckhäutige, intensiv gelb (ikterisch) gefärbte Gerinnsel. Musculatur etwas schlaff, von normaler Färbung.

Milz von normaler Grösse und Consistenz. — Nieren klein, von schlaffer Consistenz; die Kapsel nur mit Zerreissung des Gewebes trennbar; die Corticalsubstanz getrübt, gelblich; beide Substanzen blutarm. — Die Leber klein (Gewicht 1280 Grms), verhältnissmässig dick, die Oberfläche und die Schnittfläche gleichmässig blassroth, stellenweise blass-gelbroth; kein deutlicher Fettbeschlag der Klinge; Blutgehalt gering, die Läppchenzeichnung kaum angedeutet. Die Gallenblase enthält reichlich dünnflüssige Galle. — Im Magen gelbliche Flüssigkeit, die Schleimhaut an kleinen Stellen injicirt und imbibirt, nirgend deutliche Ekchymosen. Im Jejunum und im unteren Theil des Ileum stark gallig gefärbter Inhalt; im Dickdarm sehr feste, geballte Kothmassen. Nirgend Knötchen oder Substanzverluste. — Uterus retroflectirt mit Schiefstellung nach Rechts. — Harnblase leer.

Die Leberzellen sämmtlich mit feinsten Fettkörnchen gefüllt; in einzelnen auch mittelgrosse Fetttropfen; manche enthalten auch körnigen Gallenfarbstoff. Nur in wenigen Zellen ist der Kern sichtbar. Die Contouren der Zellen sind im Allgemeinen deutlich, nur an einzelnen stellenweise nicht scharf zu unterscheiden; manche mit Fettkörnchen gefüllte Zellen von auffallend rundlicher Form. Die Bindesubstanz der Läppchen mit sehr reichlichen Fettkörnchen durchsetzt.

Die Corticalsubstanz der Nieren in hochgradiger fettiger Degeneration; die Bindesubstanz stellenweise beträchtlich vermehrt.

Muskelbündel des Herzens meist deutlich quergestreift; die meisten enthalten feine Fettkörnchen, in vielen sind dieselben sehr reichlich vorhanden, in Längsreihen gestellt.

Auf eine allen drei Fällen von acuter Miliartuberculose mit parenchymatöser Leberdegeneration zukommende Eigenthümlichkeit möchte ich noch besonders aufmerksam machen. Bekanntlich setzt man gewöhnlich voraus, dass acute Miliartuberculose nur bei solchen Individuen sich entwickele, bei welchen bereits eine ältere chronische Erkrankung der Lungen vorhanden sei, und es wird sogar in Betreff der Diagnose auf diesen Umstand ein grosses Gewicht gelegt. Ich habe schon früher Gelegenheit gehabt, Fälle von acuter Miliartuberculose zu untersuchen, bei welchen diese Voraussetzung nicht zutraf; und die drei beschriebenen Fälle, bei denen ältere Erkrankungen des Lungengewebes vollständig fehlten, zeigen ebenfalls, dass die Regel zahlreiche Ausnahmen zulässt. Nur
46 bei dem zweiten Falle könnten vielleicht die kleinen käsigen Heerde und die kleinen Cavernen als das Resultat chronischer Prozesse älteren Datums erscheinen; aber der Umstand, dass die verschiedenen Umwandlungsstufen neben einander sich fanden — agminirte Miliartuberkel, die zum Theil schon die käsige Umwandlung erlitten hatten, feste käsige Heerde, erweichte Heerde und endlich Cavernen — zeigt, dass die Cavernen in diesem Falle wirklich ausschliesslich aus der Umwandlung von Miliartuberkeln hervorgegangen sind, und dass der Fall, abgesehen von dem weniger schnell tödtlichen Verlauf, ganz mit den beiden anderen Fällen übereinstimmt.

47 Ein Fall von secundär parenchymatöser Degeneration betraf einen Kranken, der an Abdominaltyphus in der dritten Woche zu Grunde ging.

Das häufige Vorkommen eines grob-anatomischen Verhaltens der Leber, wie es der parenchymatösen Degeneration entspricht, bei Individuen, die an Abdominaltyphus gestorben sind, wurde schon früher erwähnt, so wie auch, dass Buhl Veränderungen der Leberzellen fand, welche den niederen Graden der Degeneration entsprechen. Ausserdem aber finden sich in der Literatur, wenn auch äusserst sparsam, ausführlichere Beschreibungen einzelner Fälle, bei welchen ausgebildete parenchymatöse Degeneration der Leber nach Abdominaltyphus beobachtet worden war.

Andral (IV) beschreibt einen Fall, der nach dem unzweideutigen Befund im Darmkanal für einen Fall von Abdominaltyphus erklärt werden muss [1]), bei dem gleichzeitig die Leber im höchsten Grade der Erweichung gefunden wurde. Ikterus war nicht beobachtet worden, wohl aber Sopor, Koma und blutige Diarrhoe, Erscheinungen, die freilich auch von der ursprünglichen Erkrankung abhangen konnten. — Frerichs theilt unter den Fällen von »acuter gelber Atrophie« einen von Rühle beobachteten Fall mit [2]), in Betreff dessen jener Autor selbst zweifelhaft ist, ob derselbe als ein mit Ikterus complicirter schwerer Typhus zu deuten sei. Der Befund im Darmkanal setzt das Vorhandensein des Typhus ausser Zweifel; gleichzeitig aber waren die charakteristischen Eigenthümlichkeiten der parenchymatösen Hepatitis vorhanden, und der Zerfall der Leberzellen wurde durch die mikroskopische Untersuchung constatirt. Frerichs glaubt mit Buhl, dass die bei schweren Typhen nicht selten vorkommenden Anomalien in der Leber von

---

1) Der Fall wurde wegen eines Exanthems und anderer Eigenthümlichkeiten nicht nur während des Lebens, sondern zunächst auch nach der Obduction für einen Fall von Masern gehalten; erst in einer Anmerkung zur 4. Auflage erklärt auch Andral denselben für »un cas manifeste de dothinentérie.« l. c. pag. 367, obs. 9.

2) Bd. I. S. 222. Nr. 18.

der acuten Atrophie mehr dem Grade als dem Wesen nach verschieden seien. — Einen ganz ähnlichen, aber ohne Ikterus verlaufenen Fall von Abdominaltyphus, in welchem der Tod nach der Deutung des Autors durch »acute Uræmie« (Sopor, Koma) erfolgte, beschreibt Rühle [1]). Die Leber wurde welk, von homogener hellbrauner Schnittfläche, die Galle dünn, gelb, trüb gefunden. — Endlich beschreibt Frerichs als »Gelbsucht bei Typhus« noch einen ähnlichen Fall [2]), bei welchem in der Leber stellenweise eine fast breiige Erweichung mit nahezu vollständigem Zerfall der Zellen gefunden wurde; auch im Uebrigen entsprechen die Eigenthümlichkeiten des Falles der parenchymatösen Degeneration der Leber.

Aus den bisherigen Mittheilungen über die secundäre parenchymatöse Degeneration der Leber hat sich ergeben, dass bei manchen schweren Krankheiten in zahlreichen einzelnen Fällen Veränderungen der Leberzellen vorkommen, welche constant von analogen Veränderungen in den Nieren und wenigstens sehr häufig auch von analogen Veränderungen im Herzen begleitet sind. In manchen Fällen bestehen die Veränderungen der zelligen Elemente in einer übermässigen Anhäufung von kleinen und feinen Fetttropfen oder auch nur von trüber, wahrscheinlich eiweissartiger Masse im Innern derselben; in anderen Fällen sind die Zellen, und zwar häufig unter Auftreten reichlicher Fettkörnchen, zu Detritus zerfallen. Oft werden dabei mehr oder weniger ausgebildet die Eigenthümlichkeiten beobachtet, welche auch in primären Fällen von vollständiger Aufhebung der Function der Leber vorzukommen pflegen, und zuweilen tre-

1) Günsburg's Zeitschr. für klin. Medicin. 1853. S. 98.
2) Bd. I. S. 177, Nr. 13.

ten auch Erscheinungen auf, wie sie Störungen der Nierenfunction entsprechen.

Bisher habe ich diese als secundäre parenchymatöse Degeneration zu bezeichnenden Veränderungen in dem Stadium, in welchem der Zerfall der Leberzellen nachgewiesen werden kann, nur bei Pyæmie, Puerperalfieber, Peritonitis, acuter Miliartuberculose und Abdominaltyphus beobachtet. Ich glaube aber Grund zu der Vermuthung zu haben, dass auch bei gewissen anderen Krankheiten die gleichen Veränderungen nicht selten vorkommen. — Oppolzer beobachtete einen Fall von exanthematischem Typhus, bei welchem die Leberzellen vollständig zu Grunde gegangen waren [1]). Auch bei zweien der von Frerichs beschriebenen Fälle von »Gelbsucht bei Typhus«, welche Kranke mit exanthematischem Typhus betrafen, möchte ich den Befund in der Leber als ein früheres Stadium der parenchymatösen Degeneration deuten [2]). — Einen sehr interessanten Fall von »acuter gelber Atrophie«, den ich zu den secundären Fällen rechne, hat Fritz beschrieben (XXIIb): Ein 5jähriger Knabe, der eben eine Angina, aber ohne Scharlach-Exanthem überstanden hat, geht an Hydrops zu Grunde; bei der Obduction findet sich vorgeschrittene »Bright'sche Krankheit«; in der Leber sind an einer ausgedehnten Stelle die Leberzellen vollständig zerstört und in fettigen Detritus umgewandelt, das Parenchym an dieser Stelle eingesunken; Ikterus und cholæmische Erscheinungen waren nicht vorhanden gewesen. Ich glaube um so bestimmter diesen Fall als secundäre parenchymatöse Degeneration der Leber auffassen zu müssen, da ich selbst einen Fall von secundärer Degeneration in dem früheren Stadium, in welchem noch keine Zerstörung der Zellen stattgefunden hat, bei Scharlach beobachtet habe.

60 Eine 26jährige Frau, welche in einem benachbarten Dorfe eine Zeit lang als Wärterin bei Scharlachkranken fungirt hatte, erkrankte selbst, nachdem leichte Schlingbeschwerden vorausgegangen waren, mit heftigem Schüt-

1) Deutsche Klinik. 1859. Nr. 28. S. 286.
2) Bd. I. S. 175 ff. Nr. 11 u. 12.

telfrost, auf welchen starke Hitze und sogleich auch der Ausbruch eines ausgesprochenen Scharlachexanthems gefolgt sein soll. Am Abend des 4. Tages wurde sie mit einer Temperatur von 41°,9 (Rectum) und einer Pulsfrequenz von 160 in die medicinische Klinik aufgenommen und starb daselbst noch an demselben Abend.

Bei der Obduction, die ich 14 Stunden nach dem Tode machte, fand sich beträchtliche Entwickelung des Unterhautfettgewebes, die Haut mit ausgedehnten ekchymotischen Flecken durchsetzt, die Tonsillen beträchtlich geschwellt, kleine Eiterheerde enthaltend, in der linken Lungenspitze ein kleiner alter käsiger Heerd, von narbig retrahirtem Gewebe umgeben, im Herzen ziemlich reichliche speckhäutige Gerinnungen, die Milz mässig vergrössert, die Nieren anæmisch, im Magen schmutzig grün-rothe, krümliche Flüssigkeit, der Darminhalt wenig gallig gefärbt, die Gallenblase etwa zur Hälfte mit dunkelgrüner dünnflüssiger Galle gefüllt.

Die Leber wiegt 1520 Grms, ist von normaler Form, ziemlich weicher Consistenz, auf dem Durchschnitt ohne Läppchenzeichnung, von rothgelber Farbe, sehr blutarm, auffallend leicht zerdrückbar. Die Leberzellen fast sämmtlich mit kleinen und feinsten Fettkörnchen gefüllt; nur in wenigen auch mittelgrosse Fetttropfen; manche Zellen enthalten auch körnigen Gallenfarbstoff; die spärlichen, weniger fetthaltigen Zellen sind stark getrübt. Die Zellencontouren sind scharf. Die Grösse der Zellen beträgt im Mittel aus 42 Messungen = 25,0 Mmm. Auf Durchschnitten zeigen sich die Zellen in den Centren der Läppchen eben so fetthaltig wie die der Peripherie; der Gallenfarbstoff überwiegt im Centrum. — Drei Tage nach der ersten Untersuchung, nachdem die Leber meist an einem kühlen Orte gelegen hat, ist das Verhalten der Leberzellen noch das gleiche wie vorher; Fäulnisserscheinungen sind noch nicht vorhanden.

Die Epithelien der gewundenen Harnkanälchen sind getrübt, enthalten Fettkörnchen, aber nicht in besonders reichlicher Menge. — Der in der Blase enthaltene Harn ist hellgelb, trüb', enthält etwas Eiweiss.

Die Herzmusculatur ist in wenig hochgradiger fettiger Degeneration begriffen.

Der Mageninhalt lässt Gebilde erkennen, die für veränderte Blutkörperchen gehalten werden können. Durch Behandlung mit Eisessig werden sehr reichliche Hæminkrystalle erhalten.

Endlich würde wahrscheinlich noch bei manchen anderen schweren Krankheiten eine genauere Berücksichtigung des Verhaltens der Leberzellen wichtige Resultate ergeben [1]). So z. B. ist es bekannt,

---

1) Man könnte versucht sein, eine Andeutung der Bekanntschaft mit der secundären parenchymatösen Degeneration der Leber bei Infectionskrankheiten

dass bei Kranken, die an Pneumonie mit Ikterus gestorben sind, meist die Gallenblase und die Gallenwege keineswegs, wie es bei Behinderung des Abflusses der Galle der Fall sein müsste, übermässig gefüllt, sondern im Gegentheil leer oder doch nur geringe Mengen von Galle enthaltend gefunden werden, und dieses Verhalten scheint mir mit Bestimmtheit auf eine Entstehung des Ikterus in Folge von Aufhebung der Gallensecretion hinzudeuten. Drasche [1]), der den bei Pneumonie vorkommenden Ikterus zum Theil von Stauungshyperæmie der Leber, zum Theil von Katarrh der Gallenwege ableitet, unterscheidet doch noch eine dritte Form des Ikterus, bei welcher die Entstehungsweise unklar sei, die zuweilen bei wenig ausgedehnter pneumonischer Infiltration unter typhösen Erscheinungen auftrete, meist mit Albuminurie verbunden sei und häufig unter Delirien und Somnolenz zum Tode führe.

Während diese Bogen gedruckt werden, habe ich eine traurige Gelegenheit gehabt, einen Fall zu beobachten, welcher sich den zuletzt erwähnten Fällen nahe anschliesst und den Beweis liefert, dass auch solche fieberhafte Krankheiten, welche gewöhnlich leicht und günstig verlaufen, unter Umständen mit secundären parenchymatösen Degenerationen sich compliciren und dadurch zu bösartigen Affectionen werden können. Der Fall ist von besonderer klinischer Wichtigkeit, da es der erste Fall der Art ist, bei welchem es möglich war, während des Lebens die parenchymatöse Degeneration der Leber, der Nieren und des Herzens zu diagnosticiren; ich theile denselben daher ausführlich mit.

61 Dr. G. Str..... aus Mainz, ein Mann im Alter von 64 Jahren, von grosser Statur, der neben den liebenswürdigsten Eigenschaften des Geistes und Charakters eine ungewöhnliche körperliche Kraft und Rüstigkeit besass, befand sich im Anfange des Jahres 1864 in Tübingen. Die einzige Krankheit, deren er sich erinnerte, war ein Katarrhalfieber, an welchem er vor

---

darin zu finden, wenn Broussais behauptet: »Les gastroentérites primitives produisent toujours une irritation du foie, et quelquefois une véritable hépatite.« Hist. des phlegm. T. III. Ed. 3. 1822. pag. 268.

1) Oesterr. Zeitschr. für prakt. Heilk. 1860. Nr. 23.

mehr als 30 Jahren gelitten hatte. In der letzten Zeit war freilich, während er bisher beim schnellen Gehen, Bergsteigen u. s. w. es manchen jüngeren Leuten zuvorgethan hatte, zuweilen eine leichte Andeutung von Kurzathmigkeit bemerkt worden, die aber so geringfügig war, dass sie höchstens zu Scherzreden von Seiten der jüngeren Genossen, niemals zu irgend einer Besorgniss Veranlassung gegeben hatte. Nach Angabe der Angehörigen war auch in der letzten Zeit einige Zunahme des Körperumfanges eingetreten, die sich durch Zuengwerden der Kleider äusserte. In den sehr kalten Tagen im Anfange des Januar dieses Jahres vermied er die Einflüsse der Witterung eben so wenig als er diess sonst zu thun gewöhnt war.

Nachdem während einiger Tage ein leichtes Gefühl von Unbehagen, von Vollsein im Bauche bestanden hatte, erkrankte er am 10. Januar an Schnupfen und Husten, zu denen sich Appetitlosigkeit und Frösteln, welches gegen Abend in einen ausgesprochenen Frostanfall mit geringem Zittern überging, hinzugesellte. — Am Morgen des 11. blieb er auf Zureden der Angehörigen im Bette. Zu dem Kranken gerufen fand ich mässigen Katarrh der Schleimhaut der Respirationswege, keine Klagen über Schmerzen, nur beim Husten etwas Kopfschmerz, am Thorax vorn und hinten normales Respirationsgeräusch und vereinzelte Rhonchi sibilantes, mässige Steigerung der Hauttemperatur; dabei betrug aber die Pulsfrequenz ungefähr 160 Schläge in der Minute, der Puls war klein, unregelmässig sowohl in Betreff der Dauer der Intervalle als der Stärke der Schläge, aussetzend, die Herztöne rein, die Herzdämpfung nicht vergrössert. — Verordnung: Infus. Digital. (e gr. xii) ℥v, Ammon. muriat. ʒj. — Am Nachmittag, nachdem erst 3 Esslöffel des Infusum verbraucht waren, war die Pulsfrequenz beträchtlich geringer, nur wenig über 100, der Puls noch immer unregelmässig und aussetzend. Während des Tages gänzliche Appetitlosigkeit neben ziemlich starkem Durst, der durch grössere Mengen von Sodawasser befriedigt wurde. Am Abend war die Pulsfrequenz wieder auf etwa 140 Schläge gestiegen, der Puls von gleicher Beschaffenheit wie vorher.

Am 12. der Puls wieder ruhiger, weniger unregelmässig, etwa 110 Schläge in der Minute. — Das Infus. Digital., beinahe zur Hälfte verbraucht, wird ausgesetzt. — Auffallend ist eine grosse Schläfrigkeit: der Kranke bringt die ganze Nacht und den grössten Theil des Tages schlafend zu; übrigens erklärt er, dass er jedes leichte Unwohlsein zu verschlafen pflege. Er weigert sich, irgend welche Nahrung zu sich zu nehmen; dem als Getränk dienenden Sodawasser wird von Zeit zu Zeit warme Milch zugesetzt. Die Zunge etwas geschwellt, feucht, nicht belegt, die katarrhalischen Erscheinungen und die Temperatursteigerung mässig.

Am 13. wird, da seit 2 Tagen die Stuhlentleerung gefehlt hat, ein Theelöffel voll Natr. sulfuric. mit Sodawasser verabreicht; bald darauf mehr-

mals dünnflüssige, gallig gefärbte Entleerungen. Zunahme der Somnolenz, grosse Apathie, etwas Benommenheit, von Zeit zu Zeit leichte Delirien, aus denen er leicht erweckt wird. Am Abend die Temperatur (der Achselhöhle) 39°,5 C., Puls 108. Die Milzdämpfung nicht vergrössert. Die Leberdämpfung etwas tiefer beginnend, überragt in der Mammillarlinie nicht den Rippenbogen. — Verordnung: Chinin. sulfuric. in Lösung.

Am Morgen des 14. Temperatur 38°,3, Puls etwas über 100, noch unregelmässiger als früher. Gegen Mittag leicht ikterische Färbung der Conjunctiva; die Lebergegend und das Epigastrium auch bei stärkerem Druck nicht schmerzhaft; der Harn reichlich, gelbroth, ohne ikterische Färbung, lässt in der Kälte sehr reichliches harnsaures Sediment fallen. Die Stuhlentleerungen dünnflüssig, nicht entfärbt, werden unwillkürlich in's Bett entleert. Etwas mehr Delirien; doch kann sich der Kranke augenscheinlich leicht zusammennehmen und ganz klar denken. Am Abend, nachdem im Laufe von 24 Stunden beinahe 1 Scrupel Chinin. sulfuric. verbraucht worden ist, Temp. 38°,5, Puls 104.

Am 15. stärkere Somnolenz. mehr Delirien, der Kranke ist schwer zu erwecken, antwortet auf Fragen ganz richtig; aber während man noch mit ihm spricht, schliesst er die Augen wieder zum Schlaf oder spricht murmelnd von heterogenen Gegenständen. Der Ikterus der Conjunctiva ist stärker geworden, auch die Haut des Gesichts und der Hände zeigt eine schwache ikterische Färbung. Harn reichlich, gelbroth, sauer reagirend, enthält mässige Mengen (nach dem Augenmass etwa ½ %) von Eiweiss; schwache aber deutliche Gallenfarbstoffreaction; geringer Gehalt an Blutfarbstoff (Heller'sche Probe). Das Sediment besteht nur aus harnsaurem Natron und sehr spärlichen Pflasterepithelien, lässt weder Exsudatcylinder noch Blutkörperchen erkennen. Stuhl dünnflüssig, von gelber bis brauner Farbe. Der Bauch etwas aufgetrieben, in der ganzen Ausdehnung bei Druck nicht schmerzhaft; auch die Lebergegend ohne alle Empfindlichkeit; die Leberdämpfung klein, die obere Grenze im 6. Intercostalraum, die untere erreicht nicht ganz den Rippenbogen; doch kann nicht mit Bestimmtheit behauptet werden, dass im Laufe der letzten Tage eine Verkleinerung erfolgt sei. Temp. am Morgen 38°,15, Puls sehr unregelmässig, zwischen 84 und 100. Die Untersuchung des Thorax lässt ausser einigen Rhonchi sibilantes keine Abnormität nachweisen. Das Athmen erfolgt mit etwas vermehrter, aber nicht auffallender Frequenz. Tiefe Inspirationen können vollkommen gut ausgeführt werden, sind nur zuweilen von einem kräftigen Hustenstoss gefolgt, durch welchen weisses, etwas zähes Sputum entleert wird. Im Schlaf ist die Respiration schnarchend, während des Wachens augenscheinlich ganz frei. — Verordnung: Saturation mit Tinct. Nuc. vomic. gtt. xii. — Während des Tages nur eine dünnflüssige Stuhlentleerung. Am Abend Temp. 39°,2, Puls ungefähr 100.

In der Nacht zum 16. grosse Unruhe, laute, aber nicht furibunde De-

lirien. Harn reichlich, enthält Eiweiss, wenig Gallenfarbstoff und Blutfarbstoff. Bei Zusatz grösserer Mengen von concentrirter Salpetersäure zu dem nicht eingeengten Harn scheiden sich in der Kälte reichliche Krystalle von salpetersaurem Harnstoff aus. Stuhlentleerungen dünnflüssig, wenig reichlich, deutlich, aber vielleicht etwas schwächer gallig gefärbt. Am Morgen der Ikterus nicht intensiv. Viel Flockenlesen, etwas Sehnenhüpfen. Der Kranke kann sich nur auf kurze Zeit vollständig zusammennehmen, verfällt aber, sobald man aufhört die Aufmerksamkeit zu fesseln, sogleich wieder in Delirien oder Sopor mit schnarchendem Athmen. Temp. 38°,2, Puls gegen 140. Verordnung: Infus. Ipecac. (e gr. vi) ℥v, Acid. muriat. ℈i, Mucil. Gi arab. ℥j. — Am Abend Temp. 38°,8, Puls ungefähr 100. Da auf Sodawasser augenscheinlich mehr Durchfall erfolgt, so wird statt dessen Mandelmilch verordnet, die von dem Kranken gern genommen wird. Ausserdem hat er seit dem Beginn der Krankheit nur geringe Mengen von Fleischbrühe, zuweilen mit Zusatz von Eigelb, zu sich genommen.

Die Nacht zum 17. ruhiger. Am Morgen Temp. 38°,6, Puls etwa 90, Respiration 36. Am Abend Temp. 39°,5, Puls 90—100. — Verordnung: Obiges Infus. Ipecac. mit Zusatz von Chinin. sulfuric. ℈j. — Fast vollständiges Koma, aus dem der Kranke nur schwer auf Augenblicke zum Bewusstsein gebracht werden kann. Während bisher die Haut des ganzen Körpers trocken war, wird sie am Halse und auf der Brust etwas feucht; nach einiger Zeit wieder die frühere Trockenheit.

Am 18. der gleiche Zustand. Am Morgen Temp. 39°,5, Respiration 44. Harn reichlich, von gleichem Verhalten wie früher. Mit Salpetersäure in der Kälte reichliche Ausscheidungen von salpetersaurem Harnstoff. — Durch Anrufen wird der Kranke auf Augenblicke geweckt, erkennt auch den Anredenden, lallt aber nur unzusammenhängende oder unverständliche Worte, ist nicht im Stande die Zunge herauszustrecken, obwohl er augenscheinlich die Aufforderung dazu wohl verstanden hat. Der Ikterus der Haut scheint etwas abgenommen zu haben, die Conjunctiva ist noch stark ikterisch. — Nach Mittag beginnt Ausbruch eines leichten Schweisses auf Stirn, Gesicht, Hals und Brust; auch die Arme werden feucht; die untere Körperhälfte ist nicht feucht, aber die Haut etwas geschmeidiger. Dabei ist das Gesicht geröthet, die Temperatur der ganzen Haut gesteigert, die Extremitäten verhältnissmässig eben so warm als der Rumpf. Bis gegen Abend nimmt der Schweiss nicht zu, bleibt auf die obere Körperhälfte beschränkt; dabei keinerlei Besserung des übrigen Zustandes, das Koma wird noch vollständiger; doch nimmt der Kranke das dargereichte Getränk (Champagner, später wieder Mandelmilch) augenscheinlich gern an. — Während der Nacht bleibt der komatöse Zustand ununterbrochen, die Körpertemperatur ist anscheinend beträchtlich gesteigert, der Puls sehr frequent und unregelmässig, die Respiration sehr frequent, stertorös. Erst am Morgen des 19. beginnen die Extremitäten kühl zu werden, es tritt eine leichte Cyanose ein, während

der Puls neben grosser Frequenz sehr schwach wird; bei dem Versuch einer Venäsection am Arme springt momentan das Blut im Strahle, folgt aber dann nur tropfenweise, so dass nur etwa 3 Unzen entleert werden. Die Respiration ist mittlerweile äusserst frequent und oberflächlich geworden, bei der Auscultation werden vorn am Thorax namentlich bei der Exspiration reichliche Rhonchi sibilantes, aber keine Rasselgeräusche gehört. Das Schlucken, welches bis dahin nur etwas mühsam gewesen war, wird fast ganz aufgehoben. Gegen 10 Uhr tritt Trachealrasseln ein, und um 11 Uhr erfolgt der Tod, nach 9tägiger Dauer der Krankheit.

Die Diagnose der Krankheit war am 1. Tage einfaches Katarrhalfieber; die Unregelmässigkeit des Pulses aber, die viel bedeutender war, als sie sonst bei älteren Leuten häufig vorkommt, wenn sie an mit Fieber verbundenen Affectionen der Respirationsorgane erkranken, erregte schon Besorgniss und legte die Frage nahe, ob nicht etwa schon früher trotz scheinbarer vollkommener Gesundheit eine degenerative Erkrankung des Herzens bestanden habe. Die Somnolenz und die leichten Delirien, die bei dem verhältnissmässig niederen Grade des Fiebers nicht wohl nur von diesem abgeleitet werden konnten, in Verbindung mit dem auftretenden Ikterus liessen eine parenchymatöse Degeneration der Leber vermuthen. Am 15. endlich stellte der Nachweis der Albuminurie die Deutung der übrigen Erscheinungen ausser Zweifel, und ich konnte die bestimmte Diagnose einer parenchymatösen Degeneration der Leber, der Nieren und des Herzens stellen. Die Frage, ob primäre oder secundäre Degeneration vorliege, wurde, da die primäre Degeneration gewöhnlich nahezu fieberlos verläuft, in dem letzteren Sinne entschieden. Da aber Erscheinungen, welche auf solche secundäre Degenerationen bezogen werden könnten, bei einfachem Katarrhalfieber bisher niemals beschrieben worden sind, so konnte mit Rücksicht auf die Erfahrung, dass Pneumonien bei älteren Leuten oft ohne charakteristische Erscheinungen verlaufen, das Bestehen einer der physikalischen Untersuchung sich entziehenden acuten croupösen Pneumonie nicht mit Bestimmtheit ausgeschlossen werden: in den vorderen und den oberen hinteren Partien der Lunge liess sich freilich die Abwesenheit einer ausgedehnteren an die Thoraxwand angrenzenden Infiltration nachweisen; die Untersuchung der hinteren unteren Partien wurde aber in der späteren Zeit nur ungenau vorgenommen und endlich ganz unterlassen, da eine genauere Untersuchung für den Kranken mit wesentlichen Nachtheilen verbunden gewesen wäre, während sie voraussichtlich keine neuen therapeutischen Indicationen ergeben haben würde.

Die Obduction machte ich 23 Stunden nach dem Tode.

Ausgebildete Todtenstarre. Die Conjunctiva stark, das Gesicht wenig, die Haut des übrigen Körpers kaum merklich ikterisch.

Im Sinus longitudinalis schlaffe Gerinnsel. Die weichen Gehirnhäute an der Convexität stark œdematös, an der Basis frei von Oedem; die

Pacchioni'schen Granulationen mässig entwickelt. Die Arterien an der Basis stellenweise mit verdickten, leicht gelblich gefärbten Wandungen. In den Ventrikeln wenig Flüssigkeit. Die Gehirnsubstanz fest, mässig blutreich, feucht, ohne jede sichtbare Abnormität.

Sehr bedeutende Entwickelung des Unterhautfettgewebes. Beginnende Verknöcherung der Rippenknorpel, der Knorpel der ersten Rippe linkerseits vollständig verknöchert. — Nach Eröffnung des Thorax retrahiren sich die Lungen nur wenig. Perikardium und Pleurahöhlen leer. Die linke Lunge in den oberen Theilen adhärirend; in der Lungenspitze eine wenig umfangreiche schwielige Verdickung der Pleura, das darunter liegende Lungengewebe bis zur Tiefe von etwa 2 Linien in eine feste schwarze Masse verwandelt. Die ganze Lunge stark œdematös, überall lufthaltig. Die rechte Lunge voluminös, an der Spitze eine ähnliche schwielige Verdickung der Pleura. Im rechten unteren Lungenlappen eine nicht ganz hühnereigrosse Stelle croupös infiltrirt im Stadium der rothen Hepatisation, ausserdem eine kleinere Stelle von ähnlicher Beschaffenheit, aber noch etwas lufthaltig; im oberen Lappen eine wallnussgrosse infiltrirte, aber auch noch etwas lufthaltige Stelle; die infiltrirten Stellen erreichen nirgend die Oberfläche der Lunge. Die ganze übrige Lunge lufthaltig, stark œdematös, die vorderen Partien mit mässiger Alveolarektasie. Die Bronchien mit schaumiger Flüssigkeit gefüllt. — Das Herz vergrössert, sehr schlaff. Der linke Ventrikel mässig dilatirt, nicht hypertrophisch. Die Mitralklappen- und Aortenklappenzipfel stellenweise etwas verdickt, nicht retrahirt. Die aufsteigende Aorta mit kleinen gelblichen Verdickungen der Intima. Der rechte Ventrikel wenig dilatirt, nicht hypertrophisch. Im rechten Vorhof und im Anfangstheil der Lungenarterie speckhäutige, etwas ikterische Gerinnsel. Die Musculatur beider Ventrikel blass, mit einem Stich in's Gelbbräunliche.

Die Milz von normaler Grösse, weicher Consistenz. — Beide Nieren in sehr reichliches Fettgewebe eingebettet, von normaler Grösse, weicher Consistenz, die Kapsel mit wenig Zerreissung trennbar. Auf dem Durchschnitt geringer Blutgehalt, die Corticalsubstanz stark getrübt, grau, leicht gelblich gestreift und punktirt. — Auf der convexen Oberfläche der Leber eine seichte Exspirationsfurche mit geringer Verdickung des Peritonæalüberzuges im Grunde derselben, daneben mehrere Rippenstreifen ohne Verdickung des Ueberzugs. Nach Vorn Andeutung von Kaftenbildung. Das Volumen gering, unter Berücksichtigung der Körpergrösse mindestens um ein Drittel vermindert; die Verkleinerung betrifft alle Durchmesser ziemlich gleichmässig. Die Consistenz schlaff, weich, aber zäh. Die Schnittfläche auffallend gleichmässig gelbbraun, die Centra der Läppchen etwas mehr roth, aber wenig markirt. Der Blutgehalt gering, die Schnittfläche trocken, mattglänzend. Die Gallenblase collabirt, enthält sehr wenig dünnflüssige Galle. — Im Mesenterium und im Netz reichliche Fettentwickelung. Der Dickdarm durch Gas stark aufgetrieben, der Inhalt von galliger

Färbung. Im unteren Theile des Ileum auffallend wenig gallige Färbung; einige solitäre Follikel leicht geschwellt, die Peyer'schen Plaques von normalem Verhalten. Der Inhalt des Jejunum schwach gallig gefärbt. — Die Magenschleimhaut mit sehr ausgedehnten Ekchymosen, die zum Theil aus dicht zusammenstehenden kleinen Hæmorrhagien sich zusammensetzen. Im Mageninhalt kaffeesatzähnliche kleine Krümel. — Harnblase fast leer.

Die Leberzellen im rechten Lappen sehr stark getrübt, nur in wenigen die Kerne noch sichtbar. Die trübende Substanz ist nur zum kleineren Theile als aus feinsten Fettkörnchen und feinkörnigem Gallenfarbstoff bestehend zu erkennen. Die Contouren der Zellen sind an den meisten ziemlich deutlich, aber wenig scharf, an manchen undeutlich, an anderen ganz fehlend. Grosse Fetttropfen fehlen gänzlich, mittelgrosse sind nur vereinzelt in wenigen Zellen vorhanden. Detritus, der nur wenig Fett enthält, findet sich ziemlich reichlich. Durch verdünnte Essigsäure wird die Trübung der Zellen nur zum kleineren Theil aufgehellt, so dass nur in wenigen Zellen die Kerne deutlicher hervortreten. — Im linken Lappen sind die Zellen von gleichem Verhalten, nur etwas reicher an feinsten Fettkörnchen; einzelne Zellen sind in Körnchenkugeln umgewandelt. Im Allgemeinen sind im linken Lappen die Contouren der Zellen etwas schärfer, nur an wenigen Zellen und zuweilen nur partiell fehlend; weniger Detritus. — Die Grösse der noch deutlich contourirten Zellen ist im Mittel aus 42 Messungen = 28,2 Mmm.

Die Epithelien der Corticalsubstanz der Nieren sehr stark getrübt, enthalten sämmtlich, aber meist nur in geringer Menge, feinste Fettkörnchen. In einzelnen Harnkanälchen sind einzelne Stellen ganz mit fettigem Detritus gefüllt. Auch die Glomeruli zum Theil mit mässig reichlichen Fettkörnchen durchsetzt.

Im linken Herzen die Muskelprimitivbündel sämmtlich mit ziemlich reichlichen Fettkörnchen durchsetzt, die in länglichen Gruppen oder in Reihen liegen; daneben die Querstreifung in den meisten noch deutlich erkennbar. Vom rechten Ventrikel wurde aus Versehen Nichts zur mikroskopischen Untersuchung mitgenommen.

Der beschriebene Fall würde sich, da der Zerfall der Leberzellen durch die mikroskopische Untersuchung direct nachgewiesen werden konnte, als elfter Fall den zehn früher mitgetheilten Fällen anschliessen. Es waren in diesem Falle diejenigen Eigenthümlichkeiten, welche der parenchymatösen Degeneration der Leber zuzukommen pflegen, in weit vollständigerer Ausbildung vorhanden, als bei irgend einem der früheren Fälle von secundärer parenchymatöser Degeneration. Diese vollständigere Ausbildung, die wahr-

scheinlicherweise davon abhing, dass die zu Grunde liegende Krankheit zu wenig bedeutend war, um an und für sich übermässig schnell den Tod bewirken zu können, ermöglichte die bestimmte Diagnose der Veränderungen noch während des Lebens. Es fanden sich ausser der Degeneration der Leber die analogen degenerativen Prozesse in den Nieren und im Herzen, und auch in diesen beiden Organen hatten sie zu erkennbaren Functionsstörungen geführt; durch die mikroskopische Untersuchung wurde es auch für diese Organe ausser Zweifel gesetzt, dass der degenerative Prozess frischen Ursprunges war. Ausserdem waren die Zeichen einer Verminderung der Gallensecretion, Ikterus, schwere Nervenstörungen und Hæmorrhagie vorhanden. Es ist noch besonders hervorzuheben, dass in diesem Falle, in welchem der Tod nach 9tägiger Erkrankung eingetreten war, auch bereits die Verkleinerung der Leber begonnen hatte (vgl. S. 229); diese Verkleinerung fällt um so mehr in's Gewicht, als die einzelnen Leberzellen sehr beträchtlich vergrössert waren, und aus beiderlei Umständen zusammen ergiebt sich unzweifelhaft, dass bereits in ausgedehnter Weise eine Resorption des Detritus der zerfallenen Zellen stattgefunden hatte. — Die wenig umfangreichen pneumonischen Infiltrationen in der rechten Lunge waren, wie aus ihrer anatomischen Beschaffenheit hervorgeht, ohne Zweifel erst im späteren Verlaufe der Erkrankung zu Stande gekommen; das ursprüngliche Leiden musste demnach auch nach der Obduction für ein einfaches Katarrhalfieber erklärt werden. — Sehr auffallend bleibt es nach den bisherigen Erfahrungen über die secundäre parenchymatöse Degeneration, dass die secundären Erkrankungen, durch welche die Krankheit erst den bösartigen Charakter erhielt, in diesem Falle zu einer ursprünglich so wenig schweren Erkrankung hinzugetreten sind. Gewiss sind wir berechtigt, bei dem Kranken eine besondere Disposition zu diesen parenchymatösen Erkrankungen vorauszusetzen; doch dürfen wir nicht vergessen, dass eine solche Annahme keine Erklärung liefert, so lange wir nicht im Stande sind die Momente anzugeben, auf welchen diese besondere Disposition beruht haben sollte. Aber auch

die Obduction liess ausser den frischen Erkrankungen keinerlei wesentliche Anomalien nachweisen; es waren sogar gerade diejenigen unter den normalen Altersveränderungen, welche erfahrungsgemäss am Häufigsten zu schweren Störungen oder zu besonders schlimmem Verlaufe von an sich gutartigen Erkrankungen Veranlassung geben, in diesem Falle in auffallend geringem Masse ausgebildet. Doch ist vielleicht darauf hinzuweisen, dass, wie auch bereits Wunderlich angedeutet hat [1]), das Vorhandensein einer übermässigen Fettentwickelung eine gesteigerte Disposition zu derartigen parenchymatösen Erkrankungen mit ungünstigem Verlauf
14 zu bewirken scheint; namentlich möchte ich hier an den Fall erinnern, bei welchem, nachdem vorher in auffallender Weise schnell ein höherer Grad von Fettleibigkeit sich entwickelt hatte, eine secundäre parenchymatöse Degeneration der Leber eintrat, so wie
39 an den Fall, bei welchem primäre parenchymatöse Degeneration in einer präexistirenden Fettleber sich entwickelte. Die Analogie mit diesen Fällen ist zwar nicht ganz zutreffend, da bei denselben vorher Fettleber vorhanden war, während in dem vorliegenden Falle keine Spur einer präexistirenden Fettinfiltration sich vorfand; doch deuteten anamnestische Daten darauf hin, dass gerade in der letzten Zeit vor der Erkrankung eine Zunahme des Unterhautfettgewebes stattgefunden hatte.

Die Entstehungsweise der secundären Leberdegeneration ist bisher vollkommen unklar, und selbst Hypothesen sind nur mit grosser Zurückhaltung auszusprechen. Doch will ich erwähnen, dass mir das Zustandekommen einer gleichzeitigen Degeneration der Leber, der Nieren, des Herzens und vielleicht noch anderer Organe auch bei den Infectionskrankheiten zunächst noch keineswegs für die Abhängigkeit dieser Degeneration von einer directen Einwirkung des der Infection zu Grunde liegenden specifischen Giftes auf die genannten Organe zu sprechen scheint, sondern dass, wie

1) Archiv der Heilkunde. 1863. S. 154.

ich vielleicht bald bei einer geeigneteren Gelegenheit zu zeigen im Stande sein werde, zunächst andere ziemlich einfache Verhältnisse in Rechnung gezogen zu werden verdienen.

Ueber den Grad der Häufigkeit des Vorkommens der beschriebenen parenchymatösen Degeneration bei den genannten Krankheiten lässt sich bisher nur wenig Sicheres angeben, da zu einer auch nur annähernden Feststellung solcher Verhältnisse eine weit grössere Zahl von Thatsachen erforderlich ist, als sie ein einzelner Beobachter zu sammeln im Stande sein würde. Gewiss aber drängt sich nach dem bisher Mitgetheilten die Ueberzeugung auf, dass es sich um Vorgänge handle, die sehr häufig vorkommen und in zahlreichen Fällen die bisher unerkannt gebliebene Ursache eines besonders bösartigen Verlaufes einzelner Krankheiten darstellen mögen.

Die Zahl der von mir beschriebenen Fälle von secundärer parenchymatöser Degeneration der Leber beträgt 21. Wenn wir diese Fälle mit Rücksicht auf die Momente, welche wir früher als charakteristische Eigenthümlichkeiten der primären parenchymatösen Degeneration der Leber festgestellt haben, genauer vergleichen, so stellt sich heraus, dass diese Eigenthümlichkeiten den verschiedenen Fällen in sehr ungleichmässiger Weise zukommen, und dass die Ausbildung derselben überhaupt um Vieles unvollständiger ist als bei den Fällen von primärer parenchymatöser Degeneration. Wir haben schon früher angedeutet, dass diese unvollständige Ausbildung der der Lebererkrankung zukommenden Eigenthümlichkeiten wahrscheinlich nur auf dem Umstande beruht, dass bei den von einer anderen schweren Krankheit abhängigen Fällen der Tod häufig in Folge der zu Grunde liegenden Krankheit zu früh eintritt, als dass die Folgen der Lebererkrankung sich vollständig entwickeln könnten.

Das Volumen der Leber entsprach in 10 Fällen der Norm (Gewicht = 1300—1700 Grms), war in 7 Fällen vermehrt, nur in 4 Fällen vermindert; nur in zwei Fällen betrug die Verminderung
45 etwa ein Drittel des Normalvolumens. — Die Milz war in der
61 Mehrzahl der Fälle vergrössert; doch hing diese Eigenthümlichkeit

wahrscheinlich mehr von den zu Grunde liegenden Krankheiten als von der Lebererkrankung ab. In einzelnen Fällen wurde das Volumen der Milz sogar unter der Norm gefunden. — Die Nieren wurden in 18 Fällen, das Herz in 12 Fällen als in ausgesprochener mehr oder weniger vorgeschrittener parenchymatöser Degeneration begriffen nachgewiesen; in den anderen Fällen und zwar hauptsächlich in den der Zeit nach früheren Beobachtungen war die mikroskopische Untersuchung dieser Organe versäumt worden. Dabei ist einerseits zu berücksichtigen, dass in den nicht genau untersuchten Fällen das makroskopische Verhalten keinen Anhalt für die Annahme einer Degeneration gab, andererseits aber auch, dass ein mässiger Grad der Degeneration bestehen kann, ohne für die Betrachtung mit blossem Auge auffallend zu sein. — Eiweissgehalt des Harns wurde in 9 Fällen constatirt, in 3 Fällen dagegen als fehlend nachgewiesen; unter diesen letzteren Fällen sind auch solche, in welchen ausgesprochene Nierendegeneration nachgewiesen wurde. — In 13 Fällen bot das Verhalten des Inhalts der Gallenwege oder des Darms ausreichenden Anhalt für die Annahme, dass während des Lebens die Gallensecretion beträchtlich vermindert gewesen sei. — Ikterus war mehr oder weniger vollständig ausgebildet in 10 Fällen vorhanden. — Grössere Mengen von Zersetzungsproducten der Proteïnsubstanzen
14 wurden nur in einem Falle in der Leber nachgewiesen (Xanthin). — Schwere Nervenstörungen waren in fast allen Fällen vorhanden. Da aber in den meisten Fällen ein hoher Grad von Fieber bestand, welcher an und für sich ausreicht schwere Nerven-
46 störungen hervorzurufen, da ferner in einigen Fällen eine wesent-
55
59 liche Erkrankung innerhalb des Schädels bestand, so ist es unmöglich zu bestimmen, wie weit diese Erscheinungen von der Cholæmie und wie weit sie von den anderen genannten Umständen abhängig seien. Aber freilich erscheint es für einzelne, namentlich der weiter vorgeschrittenen Fälle unzweifelhaft, dass die Folgen der Leberdegeneration bei der Entstehung dieser schweren Erschei-
61 nungen betheiligt gewesen seien. In einem Falle konnte eine andere

Ursache für dieselben überhaupt nicht vorausgesetzt werden. — Hæmorrhagien wurden nur in 6 Fällen nachgewiesen. — Erbrechen war in mehreren Fällen aufgetreten, auch ohne dass in den übrigen Verhältnissen eine Ursache für dasselbe zu finden gewesen wäre. — Der Gesammtverlauf der Krankheit, die Fiebererscheinungen u. s. w. hingen in allen Fällen augenscheinlich zu sehr von der zu Grunde liegenden Erkrankung ab, als dass der Einfluss der Lebererkrankung gesondert hätte erkannt werden können.

Aus diesen Zusammenstellungen ergiebt sich, dass die Diagnose der secundären parenchymatösen Degeneration der Leber während des Lebens zur Zeit für sehr viele Fälle eine missliche Aufgabe ist. Mit Wahrscheinlichkeit lässt sich das Vorhandensein einer parenchymatösen Degeneration der Leber voraussetzen, wenn bei einer der oben genannten Krankheiten, bei welchen erfahrungsgemäss die Leberdegeneration häufig vorkommt, ein wenn auch noch so schwacher Ikterus auftritt, ohne dass ein Grund für die Annahme einer Gallenstauung vorläge. Auch eine Albuminurie, die im Verlaufe jener Krankheiten auftritt, muss auf die Möglichkeit des Bestehens einer parenchymatösen Degeneration in der Leber, den Nieren und dem Herzen aufmerksam machen; ein Auftreten von Albuminurie neben gleichzeitig vorhandenem Ikterus würde einer solchen Annahme einen hohen Grad der Wahrscheinlichkeit verleihen. Ob, wie in einem der mitge-
61 theilten Fälle, auch von Seiten des Herzens häufig Erscheinungen vorkommen, welche für die Diagnose zu verwerthen sind, kann erst durch fortgesetzte Beobachtung festgestellt werden. — In den Fällen endlich, bei welchen ausserdem schwere Nervenstörungen oder nachweisbare Hæmorrhagien auftreten, ohne dass in der primären Erkrankung oder in anderen Complicationen eine directe oder anderweitige indirecte Ursache derselben gefunden werden könnte, kann die Diagnose einen hohen Grad von Sicherheit erlangen. — Endlich würde auch der zuverlässige Nachweis von Leucin, Tyrosin u. s. w. im Harn, der aber gewiss bei den secundären Fällen nur sehr selten und nur nach verhältnissmässig langem

Bestehen der Lebererkrankung möglich sein wird, eines der wichtigsten Kriterien abgeben. — Vorläufig wird also die secundäre parenchymatöse Degeneration der Leber nur in der Minderzahl der Fälle während des Lebens mit Bestimmtheit diagnosticirt, in den meisten Fällen dagegen höchstens vermuthet und erst nach dem Tode bei genauer Untersuchung mit Sicherheit erkannt werden können. Da es aber a priori wahrscheinlich ist, dass schon die ersten Stadien der parenchymatösen Leberdegeneration eine wesentliche Störung der Function der Leber und dadurch anderweitige Störungen zur Folge haben müssen, so ist vielleicht die Hoffnung nicht ganz unbegründet, dass ein fortgesetztes Studium dieser Verhältnisse allmälig zur Kenntniss von Erscheinungen führen werde, durch welche auch die früheren Stadien der secundären parenchymatösen Degeneration in charakteristischer Weise sich kundgeben.

In Betreff der Bedeutung der secundären parenchymatösen Degeneration der Leber und der anderen Organe für den Verlauf und den Ausgang der Gesammterkrankung lässt sich a priori behaupten, dass ein günstiger Ausgang nur in solchen Fällen möglich ist, in welchen die parenchymatöse Degeneration noch nicht bis zur Zerstörung des grösseren Theiles der Zellen vorgeschritten ist. Aber auch den früheren Stadien ist vielleicht ein wesentlicher Einfluss auf den Ausgang nicht abzusprechen, wenn auch bisher im Einzelnen wohl nur selten sich feststellen lässt, in welcher Weise dieser Einfluss ausgeübt wird. Jedenfalls sollte in Fällen, in welchen die Obduction keine genügenden materiellen Veränderungen als Ursachen des Todes ergeben hat, nur dann von einem tödtlichen Ausgange ohne alle Localisation geredet werden, wenn Leber, Nieren und Herz in sachgemässer Weise mikroskopisch untersucht worden sind. — Noch weniger aber als für die primären Fälle ist für die secundären, die, wenn sie auch sehr schnell sich entwickeln können, doch im Ganzen einen weniger rapiden Verlauf zu nehmen pflegen, eine absolute Unheilbarkeit vorauszusetzen. Daher gilt schon seit

ältester Zeit mit Recht der zu schweren acuten Krankheiten hinzutretende Ikterus, eben so wie die Albuminurie, für ein sehr bedenkliches, aber keineswegs für ein absolut ungünstiges Zeichen.

Die chronische parenchymatöse Hepatitis ist unter diesem Namen bisher nur von Förster beschrieben worden (s. S. 170). Fälle, welche genau der von Förster gegebenen Beschreibung entsprächen, sind mir bisher noch nicht zur Beobachtung gekommen, und auch in der Literatur fehlen genauere Beschreibungen einzelner derartiger Fälle bisher vollständig. Dagegen ist eine Form der chronischen parenchymatösen Degeneration, bei welcher das anatomische Verhalten der Leber im Wesentlichen mit dem Verhalten bei der acuten Degeneration übereinstimmt, durch mehrere einzelne Fälle vertreten. Der Uebergang zu dieser Form wird gewissermassen durch die Fälle gebildet, bei welchen der Verlauf der parenchymatösen Hepatitis ein aussergewöhnlich langsamer ist (vgl. S. 229 u. 230). — Ein Fall, den ich als chronische parenchymatöse Degeneration der Leber auffassen zu müssen glaube, wird von Lebert [1]) beschrieben. — Als exquisite Beispiele aber von primärer chronischer parenchymatöser Degeneration möchte ich zwei von Andral beschriebene Fälle anführen, bei denen freilich die mikroskopische Untersuchung fehlt.

Der erste Fall (IV, obs. 11.) betraf einen Mann von 58 Jahren, bei dem schon seit zwei Jahren allmälige Abmagerung, Verlust der Kräfte und mangelhafte Verdauung sich eingestellt hatten. Appetitlosigkeit war anfangs nur zeitweise, später anhaltend vorhanden. In den letzten drei Monaten des Lebens war er bettlägerig. Stuhlgang erfolgte selten, die Entleerungen waren ohne gallige Färbung. Dabei zeigte die Haut und die Conjunctiva keine Spur von ikterischer Färbung. Der Urin aber, der ziemlich reichlich gelassen wurde, hatte eine deutliche, der Farbe ikterischen Urins entsprechende Orangefarbe; auch der Schweiss vom Kopfe des Kranken färbte die

1) Traité d'anatomie pathologique. Tome II. Paris 1861. pag. 319.

Wäsche gelb. Die Abmagerung nahm immer mehr zu und der Kranke ging in einem Zustande hochgradiger Erschöpfung ohne Agonie zu Grunde. — Bei der Obduction fand sich der Magen und der Darmkanal von durchaus normalem Verhalten. Die Leber zeigte äusserlich eine blasse Färbung; beim leichten Anziehen riss sie ein, durch Druck mit dem Finger wurde sie in eine Art von graulichem Brei verwandelt; sie hatte in ihrer ganzen Ausdehnung die Farbe von trocknem Laub; weder beim Einschneiden noch bei Druck wurden mehr als einige Tropfen Blut entleert. Dabei zeigte sich kein Fettbeschlag der Klinge; überhaupt war das Aussehen ganz anders als bei Fettleber. In der Gallenblase fand sich statt der Galle nur eine seröse farblose Flüssigkeit, die gar keinen bittern Geschmack zeigte. Die grossen Gallengänge waren leer und ohne Abnormität.

Der zweite Fall (IV, obs. 12.), der eine Frau von 50 Jahren betraf, verhielt sich durchaus ähnlich: Verdauungsstörungen und Appetitlosigkeit seit mehreren Jahren, zeitweise Erbrechen; Entfärbung der Stuhlentleerungen, kein Ikterus. Bei der Obduction die Leber blass, leicht zu Brei zerdrückbar, die Gallenblase mit farbloser, trüber Flüssigkeit gefüllt, in den Gallengängen eine gelbliche seröse Flüssigkeit, die Mündung des Ductus choledochus frei; im Magen ein grosses perforirendes, durch das Pankreas verlegtes Geschwür.

Auch ein Fall von secundärer chronischer parenchymatöser Degeneration, bei welchem das Vorhandensein der letzteren so sicher constatirt wurde, als es überhaupt ohne mikroskopische Untersuchung möglich ist, wird von Andral mitgetheilt (IV, obs. 10). Der Fall betraf einen jungen Mann, der an vorgeschrittener Lungenschwindsucht zu Grunde gegangen war.

Als das Resultat einer chronischen parenchymatösen Degeneration möchte ich aber auch noch gewisse andere Zustände der Leber auffassen, bei denen das anatomische Verhalten von dem Verhalten bei acuter parenchymatöser Degeneration wesentlich abweicht.

Aeltere Autoren haben vielfach die gewöhnliche Fettleber von einem chronischen Entzündungsprozess abgeleitet. Seitdem man jedoch der Ansicht ist, dass es sich bei der Fettleber nur um eine Ablagerung von im Blute überschüssig vorhandenem Fett in die Leberzellen handele, dass die Function der Zellen dabei nicht wesentlich beeinträchtigt und ihre Existenz nicht bedroht sei, ist man von dieser Auffassung vollständig zurückgekommen; der letzte Fall von gewöhnlicher Fettleber, welcher unter dem Namen einer Entzün-

dung der Leber dargestellt wurde, möchte der sein, welchen Albers [1]) abbildet.

Wir haben im Früheren uns bemüht, einige charakteristische Punkte festzustellen, durch welche die in acuter fettiger Degeneration begriffene Leber aus der Reihe der gewöhnlichen Fettlebern sich ausscheidet (vgl. S. 172 ff.). Es hat sich dabei ergeben, dass auch in solchen Fällen, in welchen für die Betrachtung mit blossem Auge ein wesentlicher Unterschied nicht hervortritt, doch sehr oft eine sorgfältige mikroskopische Untersuchung die acute Degeneration mit Bestimmtheit von der sogenannten Fettinfiltration unterscheiden lässt. — Aber auch unter den Fällen, welche die anatomischen Charaktere der Fettinfiltration darbieten, giebt es noch sehr viele, bei welchen es sehr wahrscheinlich ist, dass es sich nicht um eine einfache Ablagerung von Fett aus dem Blut in die Leberzellen handele. In einzelnen Fällen ist augenscheinlich durch die Aufnahme von Fett die Function der Zellen wesentlich gestört; in anderen Fällen deuten mancherlei Umstände darauf hin, dass die Verfettung der Leberzellen die Folge von Einwirkungen gewesen ist, welche als irritative Vorgänge sich darstellen; bei den ersteren würde man daher von einer Degeneration der Leber, bei den letzteren von einer Hepatitis zu reden berechtigt sein.

Ich werde zunächst einige Fälle mittheilen, bei welchen die Leber die anatomischen Charaktere der Fettinfiltration darbot, während gewisse Momente dafür sprachen, dass die Veränderungen als das Resultat einer chronischen resp. subacuten Degeneration oder eines chronisch-entzündlichen Prozesses aufzufassen seien. Ich glaube dann später zeigen zu können, dass eine ziemlich grosse Zahl der Fälle, welche zur Fettinfiltration gerechnet werden und auch ihrem anatomischen Verhalten gemäss dahin gehören, doch eigentlich auf einem degenerativen Vorgange beruhen, und dass überhaupt die chronische parenchymatöse Degeneration der Leber

1) Atlas, IV. Taf. 33, Fig. 2.

in der überwiegenden Mehrzahl der Fälle mit den anatomischen Charakteren der Fettinfiltration auftritt.

Den ersten Fall der Art beobachtete ich im Jahre 1858 als Assistenzarzt der damals unter der Leitung des Herrn Prof. Niemeyer stehenden medizinischen Klinik in Greifswald. Dieser Fall ist nach den verschiedenen sich darbietenden Gesichtspunkten in zwei Dissertationen [1]) beschrieben worden. Da derselbe bisher nicht in weiteren Kreisen bekannt geworden ist, so theile ich kurz die hier besonders in Betracht kommenden Punkte mit, indem ich in Betreff der Details über den klinischen Verlauf auf die erwähnten Dissertationen verweise, in welchen der Fall nach den von mir gemachten ausführlichen Aufzeichnungen dargestellt ist.

62 Eine 19jährige Primipara (Lüthen) von kräftigem Körperbau, die bis dahin immer gesund gewesen war, war am 2. Tage nach einer normal verlaufenen Geburt in der geburtshülflichen Klinik an den Erscheinungen des Puerperalfiebers mit besonders heftiger Peritonitis erkrankt und, nachdem sie in der medicinischen Klinik an heftigem Fieber, allgemeiner Peritonitis mit sehr abundantem, später mehrfach abgesacktem Exsudat und in der letzten Zeit an Pneumonie im rechten unteren Lungenlappen behandelt worden war, 36 Tage nach der Geburt gestorben.

Bei der Obduction wurde eine Fettleber höchsten Grades von einem ausserordentlich vergrösserten Volumen gefunden. Während das Zwerchfell und die obere Lebergrenze abnorm hoch standen, überragte die Leber den Rippenbogen rechts um mehr als 4 Querfinger, in der Mittellinie den Processus xiphoïdes um fast 5 Zoll. Besonders auffallend war aber die Vergrösserung des Dickendurchmessers; der untere Rand war dick und kolbig. Das Gewicht betrug 3600 Grms, die Breite 10½ Zoll, die Höhe des rechten Lappens 9″, die des linken 8″, die grösste Dicke des rechten Lappens 4″, des linken 2½″. Die Oberfläche war von blass-graugelber Farbe, der Ueberzug stellenweise stark getrübt und verdickt, die Schnittfläche schmutzig-gelbweiss, in hohem Grade blutleer, die Läppchenzeichnung fast gar nicht angedeutet, nur in der Nähe des unteren Randes die Centra der Läppchen stärker bluthaltig; beim Einschneiden sehr star-

---

1) Appel, De febri puerperali. Dissert. inaug. Gryphiae 1859. — Mende, De hepate adiposo. Diss. inaug. Gryphiae 1859. — In der Dissertation von Mende ist die Deutung des Falles, wie sie von Herrn Prof. Niemeyer in der Klinik gegeben wurde, mitgetheilt; mit derselben stimmt im Wesentlichen auch noch meine heutige Auffassung überein.

ker Fettbeschlag der Klinge; die Consistenz weich und zäh. In den grossen Gallengängen dünnflüssige, hellgelbe, in der Gallenblase in mässiger Quantität dicke, trübe, dunkelbraune, schleimige Galle, im Ductus cysticus zahlreiche kleine körnige Concremente. Die Därme mit gallig gefärbtem Inhalt.

Bei der mikroskopischen Untersuchung zeigt die Leber das Verhalten einer gewöhnlichen Fettleber höchsten Grades. Die Zellen sind mit sehr grossen, mittelgrossen und kleinen Fetttropfen gefüllt; freie Fetttropfen finden sich in den Objecten nicht in besonders auffallender Menge. Ausser der Vergrösserung der Leberzellen durch Anfüllung mit Fett lässt die Untersuchung keine Ursache der Vergrösserung der Leber nachweisen.

Die Milz ungefähr auf das Doppelte vergrössert, von sehr fester Consistenz, mässigem Blutgehalt. — Die Nieren klein, derb, die Kapsel leicht trennbar, auf dem Durchschnitt beide Substanzen bräunlich-roth. — Im Herzen Speckhautabscheidungen; die Herzmusculatur blass, anæmisch, von schmutzig gelbrother Farbe. — Die unteren und hinteren Partien beider Lungen comprimirt, luftleer, im rechten unteren Lungenlappen eine croupöse Infiltration.

Die Organe der Bauchhöhle unter einander und mit den Bauchwandungen vielfach verwachsen; die Darmschlingen bilden dicke und feste Convolute. Zwischen den verschiedenen Organen grössere und kleinere abgesackte Eiterheerde, im kleinen Becken umfangreiche Ansammlungen eiteriger Massen. Mehrere Eiterheerde grenzen an die Oberfläche der Leber.

Der ganze Körper in geringem Grade abgemagert.

Die Vergrösserung der Leber war in diesem Falle so beträchtlich, wie sie bei Fettleber sonst nicht vorkommt [1]). Von den Ursachen, welche erfahrungsmässig häufig zu Fettleber führen, hatte in diesem Falle keine eingewirkt: die Kranke hatte niemals übermässig viel fettreiche Nahrung zu sich genommen, auch der Genuss alkoholischer Getränke hatte nicht stattgefunden; und andererseits war weder Phthisis noch Marasmus vorhanden. Dass überhaupt die Vergrösserung der Leber schon vor dem Beginne der zum Tode führenden Krankheit bestanden habe, ist nicht denkbar, da bei der genauen Untersuchung, welcher die Schwangeren in der geburtshülflichen Klinik unterworfen werden, ein so bedeutender Tumor im rechten Hypochondrium nicht hätte übersehen werden können. Während der letzten Wochen des Lebens war der umfangreiche resistente Tumor wohl be-

---

1) Die grösste Fettleber, welche Frerichs erwähnt (Bd. I, S. 303, Anm.), erreichte nicht die Grösse der beschriebenen Leber; das Gewicht derselben betrug 3400 Grms. Ein anderer später noch zu erwähnender Fall, den derselbe Autor beschreibt, und bei dem das Gewicht der Leber 3230 Grms betrug, wird von demselben als ein Fall von fettiger Degeneration bezeichnet (l. c. S. 255, Nr. 22).

merkt worden; aber er wurde, wie andere deutlich fühlbare Tumoren, als ein Convolut von verklebten Darmschlingen mit eingeschlossenen Exsudatmassen gedeutet; über die Zeit seines Auftretens und über sein Wachsthum war Nichts notirt worden.

Es unterliegt wohl keinem Zweifel, dass in dem beschriebenen Falle die Verfettung der Leber trotz der anatomischen Uebereinstimmung doch in pathogenetischer Beziehung wesentlich verschieden ist von einer gewöhnlichen Fettinfiltration. Das Auftreten des Prozesses im Verlaufe der schweren Erkrankung legt ausserdem die Annahme nahe, dass derselbe mit dieser Erkrankung im Causalzusammenhang stehe. Die Art dieses Zusammenhanges aber ist schwer zu bestimmen. Die im Obigen nachgewiesene Thatsache, dass bei Puerperalfieber häufig acute parenchymatöse Degeneration der Leber stattfindet, könnte auch für diesen subacuten oder chronischen Vorgang eine Abhängigkeit von dem Puerperalfieber an sich voraussetzen lassen. Wahrscheinlicher aber erscheint, ähnlich wie in einem früher beschriebenen Falle, so auch in diesem Falle, in welchem die Peritonitis einen sehr protrahirten Verlauf nahm, die Annahme eines Zusammenhangs mit der Peritonitis. Ob dieser Zusammenhang durch die Gefässverbindung des Peritonæum mit der Leber, etwa durch Resorption von Entzündungsproducten, Fortleitung derselben in die Leber und vielleicht theilweise Ablagerung in derselben bedingt sei, oder ob, wofür die Berührung der Leberoberfläche mit den Eiterheerden und die Trübung und Verdickung des Ueberzuges sprechen würden, der entzündliche Prozess vom Peritonæum auf das Parenchym übergegriffen habe, lässt sich für diesen Fall eben so wenig entscheiden als für den früheren. Die letztere Annahme würde manche Analogien für sich haben; wenigstens lehrt unter Anderem die Betheiligung der Herzmusculatur bei Perikarditis, dass entzündliche Ernährungsstörungen des serösen Ueberzugs von Organen zu Ernährungsstörungen des Parenchyms führen können. — Es würde demnach dieser Fall als ein Fall von chronischer oder subacuter parenchymatöser Degeneration der Leber von den Fällen gewöhnlicher Fettinfiltration zu trennen sein, und möglicherweise

würde sogar die Bezeichnung desselben als einer chronischen parenchymatösen Hepatitis am Meisten der Entstehungsweise entsprechen.

Ein ähnliches Verhalten der Leber bei Puerperalfieber oder bei Peritonitis wie in diesem Falle scheint zu den grössten Seltenheiten zu gehören; wenigstens finde ich in der Literatur keinen derartigen Fall verzeichnet. Ich selbst habe noch zwei ähnliche Fälle unter entsprechenden Verhältnissen beobachtet, deren Deutung aber, da die betreffenden Kranken genesen sind, nur nach Beobachtung des oben beschriebenen Falles möglich war. Diese beiden Fälle zeigen zugleich, vorausgesetzt dass sie richtig gedeutet wurden, dass der Vorgang keineswegs nothwendig zur vollständigen und irreparablen Zerstörung der Leberzellen führen muss, sondern einer, wenn auch vielleicht nur partiellen Rückbildung fähig ist.

3 Der eine dieser Fälle betraf eine Kranke (Weshphal) im Alter von 26 Jahren, welche im Januar 1859, an sehr schwerem Puerperalfieber mit heftiger allgemeiner Peritonitis leidend, von der geburtshülflichen Klinik in Greifswald auf die medicinische Klinik transferirt wurde. Trotz des sehr heftigen Fiebers (Temperatur meist über 39°,5, Puls bis zu 160), welches aber zuweilen in den Morgenstunden vollständige Intermissionen machte, des hochgradigen Collapsus, der intensiven peritonitischen Erscheinungen, des anhaltenden Durchfalls und des in den ersten Tagen der Beobachtung häufig sich wiederholenden Erbrechens und endlich der Erscheinungen von intensivem Bronchialkatarrh war der Krankheitsverlauf ein günstigerer wie bei fast allen anderen während jener Puerperalfieberepidemie der medicinischen Klinik übergebenen Puerperalfieberkranken, die mit wenigen Ausnahmen unter den heftigsten Erscheinungen in kurzer Zeit zu Grunde gegangen waren. Nach vielfachen Wechselfällen im Verlaufe der Krankheit und nach Ueberstehung mehrfacher zum Theil sehr bedenklicher Complicationen konnte die Kranke, die mehrere Male für dem Tode nahe gehalten worden war, im Mai, 125 Tage nach Beginn der Krankheit, als relativ geheilt (es bestanden ausser der Leberanschwellung abgesackte Exsudatmassen von geringerer Ausdehnung in der Bauchhöhle, während das Allgemeinbefinden und der Ernährungszustand sich ziemlich gut verhielt), in ihre Heimat entlassen werden.

Da ich nach Beobachtung des vorher mitgetheilten Falles dem Verhalten der Leber bei Peritonitis besondere Aufmerksamkeit zuwandte, so bestimmte ich am Tage der Aufnahme, am 10. Tage der Krankheit, genau die Ausdehnung der Lebergrenzen und fand dieselben, während

starker Meteorismus bestand, abnorm gering. An den folgenden Tagen, als der Meteorismus aufgehört hatte, überragte die untere Lebergrenze nicht den Rippenbogen, während die obere an der normalen Stelle sich fand. Schon am 15. Tage der Krankheit liess sich mit Sicherheit ein geringes Ueberragen der Lebergrenze über den Rippenbogen constatiren und von dieser Zeit an eine schnelle Zunahme der Vergrösserung der Leber verfolgen. Obwohl der Bauch in seiner ganzen Ausdehnung gegen Druck in hohem Grade empfindlich war, zeigte die Lebergegend doch eine noch grössere Empfindlichkeit als alle anderen Stellen. Schon am 18. Tage fand sich bei der Percussion die untere Lebergrenze in der Mammillarlinie etwas unterhalb der Höhe des Nabels, in der Mittellinie 3 Finger breit oberhalb des Nabels; die obere Grenze war an der normalen Stelle. Trotz der grossen Schmerzhaftigkeit der Palpation wurde der freie Rand der Leber in der ganzen Ausdehnung deutlich gefühlt. Bis zum 21. Tage hatte die Ausdehnung der Leber noch um ein Geringes (nahezu 1 Zoll) zugenommen. Die Leber besass, wie aus der in der Ausdehnung derselben selbst bei stärkerer Percussion bestehenden absoluten Dämpfung zu schliessen war, eine sehr beträchtliche Dicke, der freie Rand war dick und stumpf; das rechte Hypochondrium war deutlich vorgewölbt. Bis zum 28. Tage hatte die untere Lebergrenze in der Mittellinie den Nabel erreicht und erstreckte sich rechts noch tiefer; nach Links verlief sie allmälig ansteigend gegen das Hypochondrium. Während die Schmerzhaftigkeit in den übrigen Gegenden des Bauches beträchtlich nachgelassen hatte, war die Lebergegend noch immer im höchsten Grade empfindlich gegen Druck. In der nächstfolgenden Zeit zeigte das Verhalten der Leber keine nachweisbare Veränderung. Am 50. Tage war eine unbedeutende Verkleinerung derselben nachzuweisen, die in den folgenden Wochen noch deutlicher wurde. Vor der Entlassung, am 125. Tage, reichte die Leber in der rechten Mammillarlinie bis zur Höhe des Nabels herab, in der Mittellinie bis 3 Finger breit oberhalb des Nabels. Der ganze Bauch war bei der Palpation kaum schmerzhaft, nur in der Lebergegend rief noch immer jeder stärkere Druck sehr heftige Schmerzen hervor.

Dieser Fall, bei welchem die nachgewiesenen Veränderungen in dem Volumen der Leber wohl kaum anders als in dem vorigen gedeutet werden können, liefert eine werthvolle Vervollständigung der vorher mitgetheilten Beobachtung, indem die stetige und im Beginn sehr schnell erfolgende Anschwellung der Leber, so wie die spätere geringe Wiederabnahme des Volumens mit grösster Genauigkeit verfolgt werden konnten. Erscheinungen, welche auf eine vollständige Aufhebung der Leberfunction hingedeutet hätten, waren

nicht beobachtet worden; nur wurden die Stuhlentleerungen mehrmals auffallend wenig gallig gefärbt befunden.

Der dritte Fall betraf eine Kranke der Poliklinik in Greifswald, die im October 1859 während der klinischen Stunde sich vorstellte. Dieselbe war 27 Jahre alt, seit 6 Jahren verheirathet; 1¼ Jahr nach der Verheirathung hatte sie ein Kind geboren; während des Wochenbettes war eine heftige Peritonitis aufgetreten, an welcher die Kranke 18 Wochen lang bettlägerig war; später war sie gesund, mit Ausnahme von Anschwellung des Bauches. Nach Aussage des behandelnden Prakticanten war früher eine Zeit lang ikterische Färbung der Conjunctiva beobachtet worden. Die Stuhlentleerungen waren nicht entfärbt. Kein Verdacht auf Syphilis. Keinerlei Kachexie.

Die obere Lebergrenze findet sich am oberen Rande der 6. Rippe, die untere überragt um eine Hand breit den Rippenbogen, reicht in der Mittellinie bis 2 Finger breit oberhalb des Nabels, der freie Rand ist deutlich durchzufühlen, dick und kolbig. Die Lebergegend gegen Druck nicht empfindlich. — Die Milz vergrössert, überragt den Rippenrand, ist deutlich fühlbar, resistent. Der Harn nicht eiweisshaltig. — Im Uebrigen ganz normales Verhalten aller Organe und Functionen.

Unter Berücksichtigung der beiden mitgetheilten Fälle und bei dem Mangel jeder anderen Erklärung der Leberanschwellung musste auch in diesem Falle eine chronische fettige Degeneration der Leber in Folge von Peritonitis angenommen werden.

Diesen Fällen, in welchen bei Peritonitis puerperalis eine Verfettung der Leber mit enormer Vergrösserung des Organs sich entwickelte, ohne dass eine der gewöhnlichen Ursachen der Fettleber vorhanden gewesen wäre, schliesst sich ein Fall von Fettleber höheren Grades bei Typhus an.

Ein Mädchen von 18 Jahren (Eckhard) war in der hiesigen medicinischen Klinik in der vierten Woche eines schweren Abdominaltyphus am 10. Januar 1863 gestorben.

Bei der Obduction fanden sich die dem Typhus entsprechenden Veränderungen. Keine Peritonitis. Die Leber war beträchtlich vergrössert, besonders im Dickendurchmesser. Oberfläche und Schnittfläche auffallend gelb gefärbt, starker Fettbeschlag der Klinge; die Läppchenzeichnung stellenweise durch blassrothe Färbung der Centra der Läppchen angedeutet, an den meisten Stellen ganz verwischt. Bei der mikroskopischen Untersuchung zeigte die Leber das Verhalten der gewöhnlichen Fettleber höchsten Grades.

Die Zellen waren mit grossen Fetttropfen gefüllt, zeigten aber noch deutliche Contouren; in der Mitte der Läppchen waren an manchen Stellen die Fetttropfen etwas sparsamer als an den mehr peripherischen Stellen, dagegen enthielten die Zellen in der Mitte reichlich körnigen Gallenfarbstoff. Die Gallenblase war ziemlich gefüllt mit dünnflüssiger Galle, der Darminhalt dünnflüssig, von grünlich-gelber Farbe.

Dieser Fall, in welchem die genaue Anamnese keines der Momente ergab, durch welche erfahrungsgemäss Fettleber hervorgerufen zu werden pflegt, findet einerseits in den Fällen ein Analogon, in welchen bei Typhus eine secundäre parenchymatöse Degeneration der Leber auftritt; das anatomische Verhalten der Leber stellt ihn aber andererseits in gleiche Reihe mit den zulezt beschriebenen Fällen.

Ich glaube zu der Annahme berechtigt zu sein, dass noch viele Fälle, in welchen die Leber einen übermässig grossen Fettgehalt zeigt, trotz der Uebereinstimmung des anatomischen Verhaltens der Zellen mit dem Verhalten der gewöhnlichen Fettleber nicht als einfache Fettinfiltration, sondern als fettige Degeneration aufgefasst werden müssen. Das wichtigste Kriterium für die Unterscheidung würde der Umstand sein, ob die Function der Leberzellen in Folge der Aufnahme von Fett eine wesentliche Beeinträchtigung erlitten hat oder nicht. Da aber, wie schon wiederholt erwähnt wurde, Functionsstörungen mässigen Grades meist schwer zu erkennen und zu beurtheilen sind, so ist es leicht verständlich, dass in der Mehrzahl der Fälle dieses Kriterium nicht von entscheidender Bedeutung ist. Es kommen aber dennoch einzelne seltene Fälle vor, in welchen bei einem anatomischen Verhalten, welches ganz dem der gewöhnlichen Fettleber entspricht, die Function der Leberzellen nachweislich vollständig aufgehoben wird und darauf, ganz wie bei der acuten parenchymatösen Hepatitis, die ganze Reihe der schweren Erscheinungen sich entwickelt, welche von der vollständigen Aufhebung der Leberfunction abhängig sind. Frerichs [1]) führt einen Fall

1) l. c. Bd. I, S. 255, Nr. 22.

von Fettleber an, den er selbst als fettige Degeneration bezeichnet, in welchem die Leber ausserordentlich vergrössert (3230 Grms), wachsgelb und anæmisch gefunden wurde; in der Gallenblase fand sich nur eine geringe Menge blasser, klarer, schleimiger Flüssigkeit, und während des Lebens waren die dünnflüssigen Stuhlentleerungen graugelb gefärbt gewesen; in den letzten 14 Tagen des Lebens hatte Ikterus bestanden; im Harn wurden Spuren, in der Leber grosse Mengen von Leucin gefunden; am letzten Tage des Lebens hatte sich Erbrechen eingestellt, und es waren Delirien aufgetreten, nachdem schon vorher etwas Unbesinnlichkeit vorhanden gewesen war. Ein Zerfall der Leberzellen wurde in diesem Falle nicht nachgewiesen; und doch entsprechen die Erscheinungen durchaus denjenigen, welche bei vollständigem Zerfall der Zellen aufzutreten pflegen.

Endlich glaube ich auch noch die Fettleber bei phthisischen und marantischen Zuständen von der gewöhnlichen Fettinfiltration, zu der sie gerechnet zu werden pflegt, trennen und als Degeneration ansehen zu müssen.

Bekanntlich beobachtet man Fettleber einerseits nach besonders üppiger Lebensweise und namentlich nach übermässig reichlicher Zufuhr von Fetten, Kohlenhydraten oder Spirituosen. Da in diesen Fällen in allen Organen ein übermässiger Reichthum an Fett und besonders auch das eigentliche Fettgewebe ungewöhnlich entwickelt gefunden wird, so hat das Auftreten grosser Mengen von Fett in der Leber nichts Auffallendes. — Andererseits aber findet man Fettleber auch unter gänzlich entgegengesetzten Verhältnissen, nämlich dann, wenn bei Phthisis und Marasmus eine schnelle Abmagerung und namentlich ein Schwinden des eigentlichen Fettgewebes stattgefunden hat; und unter diesen Verhältnissen ist die Ablagerung übermässiger Mengen von Fett in der Leber im höchsten Grade unerwartet. Die Erklärung, welche zuerst Larrey gegeben hat, und die von vielen neueren Autoren angenommen worden ist, dass nämlich die Ablagerung übermässiger Mengen von Fett in der Leber auf dem übermässigen Fettreichthum des Blutes beruhe, der

wiederum die Folge der bei diesen Zuständen stattfindenden schnellen Resorption des Fettes aus allen Theilen des Körpers sei, ist gewiss mehr überraschend und geistreich als befriedigend, und diese Hypothese hat auch wohl nur desshalb Anerkennung gefunden, weil jede bessere Erklärung fehlte.

Der Umstand, dass bei diesen Zuständen eine Verfettung der Leber erfolgt, während im übrigen Körper die Menge des Fettes schnell abnimmt, weist mit Bestimmtheit darauf hin, dass diese Verfettung der Leber nicht in dem übermässigen Fettgehalt des Blutes, sondern zum Theil wenigstens in relativ localen Ursachen begründet sein müsse, und die bisher mitgetheilten Thatsachen über die secundäre parenchymatöse Degeneration legen eine andere Auffassung der Fettleber bei diesen Zuständen nahe, durch welche dieselbe mit jenen Thatsachen in Zusammenhang gebracht wird. Wie bei Pyæmie, bei Puerperalfieber, bei acuter Miliartuberculose, bei Typhus u. s. w. eine acute, und wie bei Peritonitis eine chronische parenchymatöse Degeneration der Leber vorkommt, so entsteht auch bei phthisischen und marantischen Zuständen zuweilen eine chronische parenchymatöse Degeneration der Leber. Der übermässige Fettgehalt der Leber neben allgemeiner Abmagerung verliert bei dieser Auffassung alles Auffallende, da er nicht als die Folge eines Ueberflusses an Fett, sondern als eine Form der regressiven Gewebsmetamorphose sich darstellt, und da gerade bei abgezehrten Individuen das Vorkommen fettiger Degeneration in verschiedenen Organen zu den gewöhnlichen Ereignissen gehört. Dass bei dieser chronischen parenchymatösen Degeneration der Leber gewöhnlich nicht wie bei der acuten fast ausschliesslich kleine Fetttropfen sich finden, erklärt sich aus der langsamen Entwickelung des Prozesses, bei welcher Zeit genug für ein Confluiren der Fetttropfen vorhanden ist. Uebrigens habe ich zuweilen bei marantischen Individuen neben beginnender fettiger Degeneration der Nieren und des Herzens auch in den Leberzellen, und zwar in dem Centrum der Läppchen eben so wie an der Peripherie, einen abnorm reichlichen Gehalt an kleinen und mittelgrossen Fetttropfen

gefunden, und andererseits enthalten bei Affectionen der Leber, welche zu secundärer Degeneration der Zellen führen, z. B. bei Cirrhose, bei atrophischer Muscatnussleber, in der Umgebung von Abscessen und Neubildungen, die Zellen bekanntlich oft zum Theil mittelgrosse und grosse Fetttropfen. Dass endlich ein Zerfallen der Zellen gewöhnlich nicht direct beobachtet wird, würde nicht gegen diese Auffassung sprechen, da auch dann, wenn langsam und successive ein solcher Zerfall stattfände, der daraus hervorgehende fettige Detritus allmällig zur Resorption gelangen und sich dadurch dem Nachweis entziehen würde. Doch fehlt es nicht ganz an positiven Angaben über Zerfall der Zellen bei Fettleber [1]), und vereinzelt scheinen auch Fälle vorzukommen, in welchen die Leber bei phthisischen oder marantischen Individuen ein ähnliches Verhalten zeigt wie bei acuter parenchymatöser Degeneration: ein derartiger von Andral beschriebener Fall mit chronischem Verlauf wurde bereits oben angeführt; Löschner [2]) erwähnt zwei Fälle von »secundärer acuter Atrophie der Leber« bei »tuberculösen« Kindern, und auch Frerichs [3]) beschreibt einen Fall, der vielleicht hierher zu rechnen ist.

Mit unserer Auffassung der Verfettung der Leber bei Phthisis und Marasmus lassen sich noch manche anderweitige Thatsachen in gute Uebereinstimmung bringen.

In der Mehrzahl der Fälle findet sich neben der Fettleber bei Phthisis oder Marasmus gleichzeitig parenchymatöse Degeneration der Nieren und des Herzens. Bisher ist es nicht möglich, den Grad der Häufigkeit des Zusammentreffens dieser Zustände in Zahlen anzugeben, da zu wenig genaue Beobachtungen vorliegen. Nach den bisherigen Angaben soll »Morbus Brightii« bei Lungenschwindsucht etwas weniger häufig vorkommen als die Fettleber, die ungefähr bei

---

1) Förster, Handbuch der speciellen pathol. Anatomie. Aeltere Auflage. Leipzig 1854. S. 111. — Wedl, Pathol. Histol. S. 191.

2) Schmidt's Jahrb. 1856. Bd. 91. S. 206.

3) Bd. I. S. 321. Nr. 31.

einem Drittel aller Fälle gefunden wird. Wenn wir aber berücksichtigen, dass gerade unter den in Gemeinschaft mit der analogen Leberdegeneration vorkommenden Fällen von parenchymatöser Degeneration der Nieren manche sind, bei welchen die Veränderungen der Nieren weder während des Lebens durch Albuminurie oder andere Erscheinungen, noch auch nach dem Tode durch das grob-anatomische Verhalten der Niere sich in auffallender Weise manifestiren, so müssen wir es für sehr wohl möglich halten, dass die Häufigkeit derselben eine weit grössere ist, als gewöhnlich angenommen wird. Noch mehr als für die Degeneration der Nieren gilt aber das Gesagte für die Degeneration des Herzens, von der wir nur wissen, dass sie bei Phthisis und Marasmus häufig sich findet.

In manchen Fällen von Fettleber bei Phthisis oder Marasmus findet sich neben der Fettüberfüllung der Leberzellen eine ausgesprochene, mehr oder weniger hochgradige fettige Degeneration der Bindesubstanz der Leberläppchen, und diese Degeneration der Bindesubstanz wurde schon früher von uns als ein Kriterium bezeichnet, welches mit grosser Wahrscheinlichkeit für die degenerative Bedeutung eines übermässigen Fettgehalts der Leberzellen spricht (vgl. S. 175).

Endlich gibt es Fälle von Phthisis und Marasmus, bei welchen Verhältnisse sich finden, welche auf eine Aufhebung oder hochgradige Verminderung der Function der Leber hindeuten. Meist ist bei Phthisis und Marasmus, wenn Fettleber vorhanden ist, auch der Befund in den Gallenwegen und im Darm der Art, dass eine beträchtliche Verminderung der Gallensecretion angenommen werden muss; doch ist es freilich schwer zu entscheiden, wie weit diese Verminderung der Gallensecretion von der allgemeinen Beeinträchtigung der Ernährung, und wie weit sie von der Veränderung der Leber abhängt. Der zuweilen, aber freilich nicht besonders häufig vorkommende Ikterus, der bisher wenig beachtet und wie es scheint gewöhnlich als ein katarrhalischer Ikterus aufgefasst wurde, könnte in einzelnen Fällen als Folge der Retention des Gallenfarbstoffes

zu deuten sein. Ob die allgemeine hæmorrhagische Diathese, welche in Folge der genannten Zustände in einzelnen Fällen sich entwickelt, immer mit wesentlichen Veränderungen der Leber coincidirt, wird erst durch weitere Beobachtungen festgestellt werden können; meine bisherigen Erfahrungen sprechen nicht zu Gunsten der Annahme einer Abhängigkeit von der Lebererkrankung. Die schweren Nervenstörungen endlich, die bei phthisischen und marantischen Zuständen vorkommen, mögen in einzelnen Fällen vielleicht mehr von Veränderungen der Leber als von Veränderungen innerhalb der Schädelhöhle abhangen.

Als Beispiele dieser häufig vorkommenden Form der parenchymatösen Degeneration theile ich aus einer grösseren Zahl ähnlicher Beobachtungen in kurzen Umrissen nur einige Fälle mit, bei denen ich die Verfettung der Leber als das Resultat einer chronischen parenchymatösen Degeneration auffassen zu müssen glaube.

66 Bei einer 34jährigen Frau, die in der medicinischen Klinik an langsam verlaufener Lungenschwindsucht nebst Erscheinungen von Darmverschwärung zu Grunde gegangen war, fand sich bei der Obduction hochgradige Atrophie des Fettgewebes und der Muskeln, ausgedehnte Infiltration in beiden Lungen mit Cavernenbildung, zahlreiche kleinere und grössere, zum Theil sehr umfangreiche Verschwärungen im unteren Theil des Ileum und besonders im Dickdarm.

Die Leber gross, wiegt 1690 Grms. Oberfläche und Durchschnitt intensiv gelb gefärbt, die Läppchenzeichnung nur stellenweise durch blassrothe Färbung der Centra angedeutet, starker Fettbeschlag der Klinge, die Consistenz zäh, die ganze Leber blutarm. — Die Leberzellen enthalten fast sämmtlich grosse Fetttropfen, daneben auch zahlreiche mittelgrosse und kleine; der Fettgehalt ist im Centrum der Läppchen fast eben so gross als in den anderen Regionen. Die Zellencontouren sind meist deutlich darstellbar; in den Objecten findet sich nicht übermässig viel freies Fett. Zahlreiche Kernhaufen, die, wie es scheint, sämmtlich im interlobulären Gewebe liegen.

Die linke Niere bis unter die Hälfte des normalen Volumens verkleinert, die Kapsel nur mit Zerreissung trennbar, die Oberfläche gelappt, granulirt, blass, auf dem Durchschnitt die Corticalsubstanz stark geschrumpft. Die rechte Niere von normaler Grösse, die Oberfläche stellenweise granulirt, die Corticalsubstanz reichlich vorhanden, getrübt, an manchen Stellen intensiv gelb gefärbt. — Die Epithelien der Corticalsubstanz in beiden

Nieren in hochgradiger fettiger Degeneration, zum Theil zu fettigem Detritus zerfallen. — Im Harn geringer aber deutlich nachweisbarer Eiweissgehalt.

Das Herz klein, atrophisch, die Musculatur von fester Consistenz, blass-braunrother Färbung. Mikroskopisch die Muskelprimitivbündel in vorgeschrittener fettiger Degeneration, zum Theil auch gelbbräunliches Pigment enthaltend.

Die Milz von normaler Grösse und Consistenz.

67 Bei einem Kranken, der seit einem Jahre an den Erscheinungen eines Magencarcinoms gelitten hatte und in der medicinischen Klinik im höchsten Grade abgemagert gestorben war, fand sich bei der Obduction ein umfangreiches Krebsgeschwür im Pylorustheile, welches nach dem Dickdarm perforirt und eine weit offene Communication des Magens mit dem Dickdarm bewirkt hatte.

Die Leber klein, die Oberfläche von gelbrother Farbe, mit einigen seichten Rippenstreifen, die Schnittfläche blutleer, fast gleichmässig gelb gefärbt, nur die Centra der Läppchen von röthlicher Farbe; die Consistenz ziemlich fest. — Die Leberzellen mit mittelgrossen und kleinen Fetttropfen gefüllt, nur wenige grosse Fetttropfen enthaltend, manche Gruppen von Fetttropfen ohne nachweisbare Zellencontour, in den Objecten auffallend viele freie Fetttropfen. — Das interlobuläre Gewebe und die Bindesubstanz der Läppchen mit reichlichen Fettkörnchen durchsetzt.

Beide Nieren klein, die Corticalsubstanz etwas trüb, mattglänzend, giebt keine Amyloidreaction. Epithelien der gewundenen Harnkanälchen in vorgeschrittener fettiger Degeneration, auch die Glomeruli mit Fettkörnchen durchsetzt.

Das Herz klein, die Musculatur schlaff, blass, nicht mikroskopisch untersucht.

68 Eine 56jährige Frau, die seit nahezu 2 Jahren an einem von der Vaginalportion ausgehenden verjauchenden Carcinom litt, starb in der hiesigen geburtshülflichen Klinik. Schon seit 1½ Jahren hatte die Kranke einen merklichen Grad von Abmagerung und eine bedeutende Abnahme der Kräfte gezeigt. Während des letzten Jahres waren vorübergehend heftige Durchfälle eingetreten, und in der letzten Zeit hatten dieselben andauernd bestanden. Der Tod war unter den Erscheinungen der grössten Erschöpfung erfolgt, nachdem vorher ein geringer Grad von Hydrops der unteren und der oberen Extremitäten aufgetreten war.

Bei der Obduction fand sich äusserst hochgradige Atrophie des Fettgewebes und der Musculatur, geringer Blutgehalt aller Organe. In mehreren Aesten der Lungenarterie adhärirende und theilweise entfärbte

Thromben, die abhängigen Theile der Lungen stark œdematös. Das Herz sehr klein, die Musculatur blass und schlaff. Die Wände der Vagina bilden eine grosse Geschwürsfläche, die mit massenhaften zottigen Wucherungen von der Textur des Epithelialkrebses besetzt ist. Die Vaginalportion ist fast vollständig zerstört, der obere Theil des Cervix und das Corpus uteri von normalem Verhalten. Die Vagina communicirt einerseits durch zwei fistulöse Oeffnungen mit dem Mastdarm, andererseits durch eine grosse Oeffnung mit der Harnblase. Die Schleimhaut der letzteren ist an circumscripten Stellen diphtheritisch infiltrirt. Beide Venae crurales durch ausgedehnte adhärirende und zum Theil entfärbte Thromben verschlossen, die Vv. iliacae communes frei; in den Venen der oberen Extremitäten nur lockere nicht adhärirende Gerinnsel.

Die Leber wiegt 1270 Grms, die Oberfläche mit acinöser Zeichnung, Andeutung eines Schnürstreifens mit strahliger Verdickung des Ueberzugs; die Schnittfläche mit sehr deutlicher Läppchenzeichnung, die Peripherie der Läppchen gelb, die Centra blassroth; sehr geringer Blutgehalt; starker Fettbeschlag der Klinge. Die Gallenblase und die grossen Gallengänge wenig gefüllt, der Darminhalt gallig gefärbt. — Die meisten Zellen mit grossen und mittelgrossen Fetttropfen gefüllt; nur in der nächsten Umgebung der Centralvenen die Zellen mit geringerem Fettgehalt, enthalten reichlich körnigen Gallenfarbstoff. Alle Zellen mit deutlichen Contouren, einzelne mit sichtbarem Kern. Die Bindesubstanz der Leberläppchen und stellenweise auch das interlobuläre Gewebe mit reichlichen Fettkörnchen durchsetzt.

Die linke Niere etwas verkleinert, die Kapsel schwer trennbar, auf dem Durchschnitt beide Substanzen gleichmässig anæmisch; die rechte Niere auf ein Drittel des normalen Volumens reducirt, die Kapsel verdickt, schwer trennbar, die Oberfläche kaum merklich granulirt, auf dem Durchschnitt beide Substanzen äusserst blass, die Papillen abgeflacht, die Nierenkelche etwas erweitert; beide Ureteren von normalem Caliber. In beiden Nieren sehr hochgradige fettige Degeneration der Epithelien der Harnkanälchen und der Glomeruli, in der rechten Niere eine geringe Vermehrung des interstitiellen Gewebes.

Die Herzmusculatur in hohem Grade fettig degenerirt.

Die Milz klein, anæmisch; einzelne Malpighi'sche Körperchen geben Amyloidreaction.

In diesen und in vielen anderen ähnlichen Fällen entspricht die Auffassung der Fettleber als einer chronischen parenchymatösen Degeneration gewiss besser den übrigen Verhältnissen, als die Ansicht, nach welcher in der Leber übermässig viel Fett abgelagert werden soll, während in allen Theilen des Körpers das normale Fettgewebe atrophisch wird. Da das Auftreten von Fett bei den

parenchymatösen Degenerationen thatsächlich sowohl bei Hypertrophie als bei Atrophie des eigentlichen Fettgewebes vorkommen kann, so ist die Fettleber bei marantischen und phthisischen Zuständen, wenn wir sie als das Resultat einer parenchymatösen Degeneration betrachten, eben so wenig eine auffallende Erscheinung, als die gleichzeitig bestehende fettige Degeneration der Nieren und des Herzens.

Auf Grund der bisherigen Untersuchungen können wir zum Schluss zu der Beantwortung derjenigen Frage übergehen, welche in Bezug auf den besprochenen Gegenstand geradezu als die Fundamentalfrage bezeichnet werden muss. Wir haben bereits bei früheren Auseinandersetzungen mehrfach diese Frage berühren und unsere Ansicht über dieselbe andeuten müssen; da aber der Versuch einer definitiven Erledigung derselben nur dann einige Aussicht auf Erfolg zu haben schien, wenn derselbe auf Grund einer möglichst grossen Zahl von Beobachtungen und unter Benutzung des ganzen in der Literatur niedergelegten thatsächlichen Materials unternommen wurde, so wurde die eingehendere allgemeine Besprechung bis zu dieser Stelle verschoben. — Es handelt sich nämlich um die Frage nach dem Verhältniss der parenchymatösen Degeneration der Leber zu den Erscheinungen des Icterus gravis. — Diese Frage ist schon sehr oft beantwortet worden. Aber nur wenige Autoren haben für die Beantwortung derselben eine grössere Zahl von Beobachtungen kritisch verwerthet; vielmehr haben gerade unter denjenigen Autoren, welche ihre Aussprüche am Schärfsten formulirt haben, manche ihre Entscheidung in einseitiger Weise auf die Beobachtung eines einzigen oder weniger Fälle gestützt; und nicht selten waren gerade diese Fälle nur sehr mangelhaft beobachtet worden.

Uebrigens ist, so oft auf die vorliegende Frage eine bestimmte

Antwort gegeben wurde, dieselbe immer mehr oder weniger negativ ausgefallen: die Entscheidung ging meist dahin, dass der Icterus gravis wenigstens nicht in allen Fällen mit anatomischen Veränderungen der Leber zusammenfalle; einige Autoren gingen sogar so weit, überhaupt jede Abhängigkeit des Icterus gravis von Lebererkrankungen in Abrede zu stellen oder selbst das Verhältniss umzukehren und die etwa vorhandenen anatomischen Veränderungen in der Leber nur für Folgen und zwar für nicht constante Folgen des Icterus gravis zu erklären.

Die Ansicht, dass der Icterus gravis überhaupt niemals durch eine Lebererkrankung bedingt sei, eine Ansicht, die in neuester Zeit fast nur noch von französischen Autoren, von einigen unter diesen aber mit einer besonderen Vorliebe vertreten wird, bedarf für denjenigen, welcher einigermassen mit den Thatsachen bekannt ist, keiner ernsthaften Widerlegung. Vermittelst eines ganz analogen Raisonnements, wie es zur Begründung dieser Ansicht angewandt wird, könnte man auch die Behauptung begründen, dass Albuminurie nicht durch Nierenerkrankungen bedingt sei, denn wir finden thatsächlich zuweilen parenchymatöse Degeneration der Nieren ohne Albuminurie (vgl. S. 235) und andererseits zuweilen Albuminurie ohne anatomisch nachweisbare Veränderungen des Nierengewebes.

Weit besser entspricht der unmittelbaren Auffassung der Thatsachen die Ansicht, nach welcher der Icterus gravis in vielen Fällen von parenchymatöser Degeneration der Leber abhängig ist, ohne dass jedoch zwischen den klinischen Erscheinungen und den anatomischen Veränderungen ein nothwendiger Zusammenhang in der Art bestände, dass die einen immer die anderen mit Nothwendigkeit voraussetzten oder zur Folge hätten. Diese vermittelnde Ansicht scheint zur Zeit von allen denjenigen Schriftstellern vertreten zu werden, welche überhaupt die Abhängigkeit des Icterus gravis von parenchymatösen Veränderungen der Leber nicht vollständig verwerfen; aber innerhalb dieser Auffassungsweise bestehen wiederum, abgesehen von der höchst verschiedenen Deutung des

den und möglicher Weise auch noch functionsfähig war, so liefern dieselben keinen Beweis gegen die Abhängigkeit des Icterus gravis von der parenchymatösen Degeneration der Leber. — Ferner aber ist zu berücksichtigen, dass jedenfalls von dem Augenblick der Aufhebung der Function der Leber bis zum Auftreten der ausgebildeten Folgen dieser Aufhebung der Function ein gewisser bisher nicht näher bestimmbarer Zeitraum erforderlich ist. Aus diesem Grunde sind alle diejenigen Fälle von vollständiger Zerstörung der Leberzellen ohne Icterus gravis nicht beweisend, bei welchen die Möglichkeit offen bleibt, dass die vollständige Aufhebung der Leberfunction erst kurze Zeit vor dem Tode erfolgt sei. Mit voller Sicherheit würde die Annahme, dass in allen Fällen von vollständiger Aufhebung der Function der Leberzellen die Erscheinungen des Icterus gravis folgen müssen, nur dann widerlegt sein, wenn ein Fall beobachtet würde, bei dem Icterus gravis gefehlt hätte, während der Nachweis geliefert werden könnte, dass schon längere Zeit vor dem Tode die Leberzellen zerstört oder functionsunfähig gewesen wären. — Bis jetzt ist kein einziger Fall bekannt, für welchen ein solches Verhalten auch nur wahrscheinlich wäre. Demnach steht bisher der Annahme, dass in allen Fällen von vollständiger parenchymatöser Degeneration der Leber die Erscheinungen des Icterus gravis nothwendig folgen müssen, kein auf Thatsachen begründetes Bedenken entgegen.

Unsere zweite Frage, ob nämlich allen Fällen von Icterus gravis eine parenchymatöse Degeneration der Leber zu Grunde liege, ist viel schwieriger zu erledigen. Zunächst ist daran zu erinnern, dass, wie wir schon früher erwähnt haben (S. 218), alle diejenigen Folgen, welche von einer Zerstörung der Leberzellen abhangen, in gleicher Weise auftreten müssen, mag diese Zerstörung primär durch eine unbekannte oder durch eine bekannte toxische Ursache, oder mag sie secundär durch eine allgemeine oder locale Erkrankung oder auch durch irgend eine anderweitige Lebererkrankung bewirkt worden sein. Wenn daher einzelne Auto-

ren gegen die Ableitung des Icterus gravis von einer Lebererkrankung die Thatsache geltend machen wollen, dass man in Fällen von Icterus gravis sehr verschiedene Lebererkrankungen finde, bald parenchymatöse Veränderungen, bald Gallenstauung, bald Cirrhose u. s. w., so beruht diess auf einer beschränkten Auffassung der Verhältnisse. Bei allen den angeführten Leberaffectionen kommt thatsächlich in einzelnen Fällen ausgedehnte Zerstörung der Zellen vor, und daher würde dieser Einwand nur dann der Erörterung werth sein, wenn in den betreffenden Fällen die Leber genau untersucht und die Integrität der Leberzellen nachgewiesen worden wäre.

Aber es werden auch zahlreiche Fälle von Icterus gravis mit vollkommen charakteristischen Erscheinungen berichtet, in welchen bei der Obduction die Leber von ganz normalem Verhalten gefunden wurde. Diese Fälle sind nicht selten in sehr kritikloser Weise zu Schlussfolgerungen benutzt, und ihre Beweiskraft ist überhaupt gewöhnlich bei Weitem zu hoch angeschlagen worden. Bei den meisten dieser Fälle wurde die Leber für nicht erkrankt erklärt, weil grobe Veränderungen derselben bei der Obduction nicht gefunden wurden, und sehr oft wurden sogar in solchen Fällen, in welchen makroskopische Veränderungen sich vorfanden, welche erfahrungsgemäss auf das Bestehen einer parenchymatösen Degeneration hindeuten (S. 182 ff.), die Veränderungen der Leber ohne weitere Ueberlegung und Untersuchung für irrelevant erklärt. Ich erinnere daran, dass man während sehr langer Zeit beim Gelbfieber keine wesentlichen und constanten anatomischen Veränderungen der Leber gefunden zu haben glaubte, während in neuester Zeit die sorgfältigen Beobachter immer sehr wesentliche Veränderungen finden. Offenbar ist es aber überhaupt eine in keiner Weise berechtigte Voraussetzung, wenn man annimmt, dass die Veränderungen, welche die anatomische Grundlage der Störung oder Aufhebung der Leberfunction darstellen, in allen Fällen schon bei einer oberflächlichen Untersuchung deutlich hervortreten sollen: die Function der Zellen kann selbstverständlich wesentlich beeinträchtigt

sein, und die Zellen können wesentliche anatomische Veränderungen erlitten haben, ohne dass dabei die makroskopische Beschaffenheit der Leber nothwendig in einer solchen Weise verändert wäre, dass die Veränderung auch für das ungeübte Auge auffallend würde. Die Mehrzahl der Fälle aber, in welchen die Leber als unverändert angegeben wird, sind nur unvollständig untersucht worden und können daher für die Entscheidung unserer Frage nicht verwerthet werden; oft wird der makroskopische Befund nur ganz oberflächlich mitgetheilt, von mikroskopischer Untersuchung ist nicht die Rede, und nicht Wenige unter den betreffenden Beobachtern geben Grund zu dem Zweifel, ob ihnen die Charaktere, durch welche die parenchymatöse Degeneration in manchen Fällen für das blosse Auge sich kundgiebt, überhaupt bekannt gewesen seien. Indem ich gänzlich von den Fällen absehe, bei welchen die Beobachter die Veränderungen der Leber für unwesentlich erklären, während doch die Beschreibung es wahrscheinlich erscheinen lässt, dass es sich um wesentliche Veränderungen gehandelt habe, führe ich als Fälle, die wegen ungenügender Untersuchung oder Beschreibung nicht beweiskräftig sind, die aber doch zum Theil in dieser Richtung benutzt zu werden pflegen, nur an die betreffenden Beobachtungen von Valsalva[1]), Wisshaupt (vgl. S. 238), Ch. Bernard (VII), Vigla (LXXVII), Champouillon (XVII), Monneret (LIIIa), Carville (vgl. S. 285), Wunderlich (LXXXIa, 9. Beob.). Auch in einer mir nicht zugänglichen Arbeit von Genouville sollen Fälle von Icterus gravis ohne anatomische Läsion der Leber mitgetheilt sein [2]).

Es sind aber ausserdem einige Fälle verzeichnet, bei welchen auch die mikroskopische Untersuchung keine wesentlichen Veränderungen der Leberzellen erkennen liess. Darunter ist ein Fall (XLV), bei dem die ganze Darstellung den wenig sachkundigen

---

1) Morgagni, l. c. Epist. 37, 4.
2) Canstatt's Jahresbericht für 1859. Bd. 3. S. 193.

Beobachter verräth. Ausserdem aber bleibt noch ein nur kurz angeführter Fall von Blachez [1]), bei dem durch die mikroskopische Untersuchung die »vollkommene Integrität der Zellen« nachgewiesen wurde, und zwei Fälle von Hérard (XXX), bei denen Robin die »vollständigste Integrität des Lebergewebes und namentlich das Erhaltensein der Zellen constatirte.« Besonders die beiden von Robin untersuchten Fälle sind von der grössten Wichtigkeit, da dieser Beobachter bereits früher bei einer grösseren Zahl von Fällen von Icterus gravis den Zerfall der Zellen nachgewiesen hatte (vgl. S. 180 und XXXII).

Ich kann diesen Fällen, bei welchen der Zerfall der Leberzellen vermisst wurde, noch einen Fall hinzufügen, der im Catharinen-Hospital in Stuttgart beobachtet wurde, und dessen Beschreibung ich der freundlichen Mittheilung des Assistenzarztes Herrn Greiss verdanke.

Gottlob M., Metzger, 22 Jahre alt, wurde am 3. Juli 1863 abends 9 Uhr in soporösem Zustande in das Catharinen-Hospital gebracht. Nach den Aussagen der Begleiter war der Kranke, der vorher ganz gesund gewesen war, auf den auch, so weit man wusste, keine besondere Schädlichkeit eingewirkt hatte, vor 5 Tagen unter Auftreten heftigen Erbrechens erkrankt; dabei war so grosse Mattigkeit vorhanden, dass er sich zu Bett legte. Schon am folgenden Morgen sollen Convulsionen eingetreten sein, die über den ganzen Körper ausgebreitet und mit Verlust des Bewusstseins verbunden waren. Bis zum Tage vor der Aufnahme sollen dieselben sich häufig wiederholt haben.

Während der Nacht nach der Aufnahme viel Delirien. — Am folgenden Tage hochgradiger Ikterus, der bei der Aufnahme bei künstlicher Beleuchtung nicht bemerkt worden war; über die Zeit des Auftretens desselben ist Nichts bekannt. Der Kranke liegt mit geschlossenen Augen wie schlafend da, antwortet auf lautes Anrufen langsam aber richtig. Die subjectiven Beschwerden bestehen in starken Kopfschmerzen und grosser Mattigkeit. Am Thorax ausgebreitete Rhonchi. Die obere Lebergrenze findet sich in der Mammillarlinie an der 5. Rippe, die untere überschreitet den Rippenbogen um 2 Querfinger; in der Mittellinie erstreckt sich die Leber

1) Gazette des hôp. 1862. Nr. 49.

bis 2 Querfinger oberhalb des Nabels. Bei der Palpation der Lebergegend wird der Kranke aus dem Sopor geweckt und klagt über heftigen Schmerz. Puls 88. Hauttemperatur kaum merklich erhöht.

Gegen Mittag klagt der Kranke über stärkeren Kopfschmerz, hat sich aber gegen 2 Uhr noch längere Zeit mit seinen Angehörigen unterhalten und soll dabei richtige Antworten gegeben haben. — Um $2^3/_4$ Uhr plötzlicher Tod.

Obduction 19 Stunden nach dem Tode.

Sehr kräftiger Körperbau, keine Abmagerung. Starke Todtenstarre, beträchtliche Leichenhypostase. Intensiver Ikterus.

In der Schädelhöhle nichts Bemerkenswerthes. Die Substanz des Gehirns sehr fest, mässig blutreich.

Unter der Pleura pulmon. beiderseits zahlreiche und ausgedehnte Ekchymosen; in den abhängigen Stellen der Lungen grosser Blutreichthum, in der ganzen Ausdehnung der Lungen mässiges Oedem. — Im Perikardium etwa 2 Unzen dunkel gefärbter seröser Flüssigkeit. Unter dem Epikardium zahlreiche kleine Ekchymosen. Im rechten Herzen reichliche Mengen dunklen dünnflüssigen Blutes, im linken Ventrikel einige kleine Gerinnsel. Die Herzmusculatur schlaff, die Klappen normal.

Die Milz etwa um die Hälfte vergrössert, von fester Consistenz. Beide Nieren vergrössert, unter der Kapsel bedeutende Ekchymosen, auf dem Durchschnitt grosser Blutreichthum, die Corticalsubstanz geschwellt, getrübt. — Darminhalt von hellgelber Färbung; im Ileum in der Nähe der Klappe einzelne Ekchymosen in der Schleimhaut.

Die Leber beträchtlich vergrössert, die Oberfläche von eigenthümlicher Färbung, indem schmutzig-gelb gefärbte und grünliche Stellen mit einander abwechseln. An einer Stelle des rechten Lappens, nahe an dem Uebergange des hinteren Randes in den seitlichen, in einer etwa kronenthalergrossen Ausdehnung der Ueberzug weniger straff gespannt, die Oberfläche anscheinend etwas eingesunken. Auf der Schnittfläche die Leber von normaler Consistenz, gelblich verfärbt; unter der eingesunkenen Stelle erscheint das Parenchym etwas weicher und heller als in der Umgebung. Die Galle dunkel, dünnflüssig. Der Ductus choledochus durchgängig. — Die mikroskopische Untersuchung lässt keine Veränderung der Leberzellen erkennen; auch unterhalb der leichten Depression an der Oberfläche sind sie eben so wohl erhalten als an anderen Stellen.

Dieser Fall scheint in Gemeinschaft mit den vorher angeführten den Beweis zu liefern, dass Icterus gravis in einzelnen aber immerhin sehr seltenen Fällen ohne jede anatomisch nachweisbare Erkrankung der Leberzellen vorkomme.

Es steht aber auch a priori der Annahme Nichts entgegen, dass eine vollständige Aufhebung der Function der Leber stattfinden könne, ohne dass anatomisch nachweisbare Veränderungen der Zellen vorhanden wären. Würde man z. B. einer Leber die Blutzufuhr abschneiden, so würde gewiss die Function derselben vollständig aufhören [1]), ehe anatomisch nachweisbare Veränderungen der Zellen zu Stande gekommen wären. Die Thatsachen endlich, welche für einzelne drüsige Organe die Abhängigkeit der Function derselben von Nerveneinflüssen beweisen, könnten zu der Vermuthung führen, dass auch die Function der Leber in mehr directer Weise von Nerveneinflüssen abhängig sei, und dass gewisse Störungen des Nerveneinflusses eine Störung oder Aufhebung der Leberfunction zur Folge haben könnten. Die letztere Vermuthung könnte darin eine Stütze zu finden scheinen, dass die Annahme, nach welcher heftige Gemüthsbewegungen zu beträchtlichen Störungen der Function der Leber führen sollen, schon seit ältester Zeit bei Aerzten und Laien sehr verbreitet ist. Und in der That spielen gerade in der Aetiologie des Icterus gravis Gemüthsbewegungen eine besondere Rolle. Unter den von mir zusammengestellten primären nicht-toxischen Fällen finden sich 25, bei welchen nach ausdrücklicher Angabe besonders heftige Gemüthsbewegungen der Erkrankung vorhergegangen waren, und zwar entweder länger dauernde deprimirende Affecte, namentlich Kummer und Sorge, oder, wie in der Mehrzahl der Fälle, plötzliche Affecte von kürzerer Dauer, wie grosser Schreck, heftiger Zorn oder Aerger, sehr starker Ekel. Auch in einzelnen nur kurz mitgetheilten und desshalb bei jener Zusammenstellung nicht benützten Fällen werden heftige Gemüthsbewegungen als Ursache der Erkrankung angegeben [2]).

Betrachten wir aber die Fälle, in welchen Icterus gravis nach

---

1) Vgl. Schiff, Ueber das Verhältniss der Lebercirculation zur Gallenbildung. Schweizer. Zeitschr. für Heilk. I. 1. 1862.

2) Vgl. z. B. Morgagni, l. c. Epist. 37, 4. — S. Lebert, Virchow's Archiv, Bd. 7. S. 384.

Gemüthsbewegungen entstanden ist, etwas genauer, so stellt sich heraus, dass bei denselben, so weit sie genauer untersucht worden sind, keineswegs eine nur functionelle Störung vorhanden war, sondern dass auch bei diesen Fällen eine parenchymatöse Degeneration der Leber sich vorfand. Wenn daher überhaupt die Einwirkungen auf das Nervensystem als die ausreichenden Ursachen der Erkrankung, und nicht etwa zum Theil nur als prädisponirende Momente, zum Theil als blosse Veranlassungen zum Ausbruch der Krankheitserscheinungen anzusehen sind, so haben dieselben, wie es scheint, doch nicht in mehr oder weniger directer Weise Icterus gravis bewirkt, sondern sie haben zunächst parenchymatöse Degeneration der Leber hervorgerufen, und von dieser waren erst die Erscheinungen des Icterus gravis abhängig. Es würden demnach die Gemüthsbewegungen mit denjenigen Einwirkungen in Parallele gestellt werden müssen, welche als ætiologische Momente für die parenchymatöse Degeneration der Leber schon früher ausführlich besprochen worden sind. Die Ansicht, nach welcher vom Nervensystem aus durch blosse functionelle Störung ohne jede anatomische Veränderung der Leberzellen Icterus gravis bewirkt werden soll, würde demnach in den bisher bekannten Thatsachen keine Stütze finden.

Es unterliegt aber auch wohl keinem Zweifel, dass bis zu einem gewissen Punkte auch auf die mikroskopisch genau untersuchten Fälle das anwendbar ist, was oben über die nur makroskopisch untersuchten Fälle mit negativem Befunde gesagt wurde. Die Beobachter haben gewöhnlich nur dann wesentliche Veränderungen der Leberzellen vor sich zu haben geglaubt, wenn diese Veränderungen sehr grob und in die Augen fallend waren; und sehr oft hat man, so lange die Leberzellen nicht vollständig zu Detritus zerfallen waren, die Veränderungen derselben für unwesentlich erklärt, selbst wenn sie noch so deutlich wahrzunehmen waren [1]).

---

1) So z. B. erklärt Monneret bei der Beschreibung eines Falles (LIIIb) mit besonderer Betonung, dass er die Zerstörung der Zellen nicht gefunden

Gewiss aber kann die Function der Zellen schon wesentlich beeinträchtigt oder selbst vollkommen aufgehoben sein, bevor die Veränderungen derselben bis zum vollständigen Zerfall der Zellen vorgeschritten sind; und aus diesem Grunde lassen Angaben, welche sich darauf beschränken zu constatiren, dass in dem betreffenden Falle die Zellen nicht zerstört waren, gar kein Urtheil über das functionelle Verhalten derselben zu. Selbst in Bezug auf die beiden Fälle, welche ein so competenter Beobachter wie Robin untersuchte (XXX), kann die einfache Angabe, dass das Lebergewebe normal und die Zellen erhalten gewesen seien, nicht befriedigen und nicht entscheidend in's Gewicht fallen, so lange nicht ausdrücklich erklärt ist, dass mit dieser Angabe auch eine starke Trübung der Zellen, eine Füllung mit feinsten Fettkörnchen u. s. w. ausgeschlossen sei; und eine solche Ausschliessung kann wohl kaum mit Sicherheit als selbstverständlich vorausgesetzt werden, namentlich bei Angaben, welche erst aus dritter Hand stammen. Einen Fall aber von Icterus gravis, bei welchem die Leberzellen sich ganz normal verhalten hätten und als solche beschrieben worden wären, habe ich in der ganzen Literatur nicht gefunden.

Wenn wir daher annehmen wollten, dass Icterus gravis nur als Folge wesentlicher anatomisch nachweisbarer Veränderungen der Leberzellen vorkomme, so würde dieser Annahme keine einzige ganz sicher constatirte Thatsache entgegenstehen. Und wenn wir trotzdem die Möglichkeit zugeben, dass auch »functionelle« Störungen, denen keine nachweisbaren anatomischen Veränderungen entsprechen, in einzelnen seltenen Fällen den Krankheitserscheinungen zu Grunde liegen mögen, so ist diess eine Concession, die wir einestheils unserem mangelhaften Wissen über die Abhängigkeit der

---

habe; er scheint nicht im Entferntesten daran zu denken, dass die von ihm selbst angegebene »déformation et infiltration graisseuse des cellules« vollkommen ausreicht, um die Aufhebung der Function der Zellen verständlich zu machen.

Leberfunction von dem Nerveneinfluss machen," die aber anderentheils aus der Ueberzeugung hervorgeht, dass materielle Veränderungen von hinreichend feiner Art, um unseren bisherigen Untersuchungsmitteln oder auch nur unserer Beurtheilung gänzlich zu entgehen, möglicherweise dennoch den hochgradigsten Störungen oder auch der vollständigen Aufhebung der Function und selbst des Lebens einer Zelle entsprechen können. Jedenfalls aber kann eine solche Möglichkeit erst dann als Gewissheit hingestellt werden, wenn, was bisher fehlt, ein einziger Fall der Art genau untersucht und ausführlich beschrieben worden ist. Bis dahin wird die Ansicht vollkommen berechtigt sein, dass Icterus gravis nur bei parenchymatöser Degeneration der Leber vorkomme und in dieser seine ausreichende Erklärung finde.

Immerhin bleibt es zunächst unerklärlich, dass in einzelnen Fällen, in welchen die Veränderungen der Leberzellen noch bei Weitem nicht so weit vorgeschritten sind, dass ein vollständiger Zerfall der Zellen nahe bevorzustehen scheinen könnte, bereits die Erscheinungen des Icterus gravis sich einstellen, während in anderen Fällen, bei welchen die Veränderungen der Zellen weiter vorgeschritten erscheinen, oder bei denen schon ein partieller Zerfall der Zellen stattgefunden hat, die functionellen Störungen noch fehlen oder nur unvollständig ausgebildet sind. Aber die gleiche Schwierigkeit finden wir bei fast allen Organerkrankungen, und namentlich bei der parenchymatösen Degeneration der Niere, die wir schon so oft zur Vergleichung herbeigezogen haben, sind wir in gleicher Weise ausser Stande anzugeben, warum in einzelnen
48 Fällen mit scheinbar geringfügigen anatomischen Veränderungen Albuminurie und schwere Störungen der Harnsecretion auftreten, während in anderen Fällen bei anscheinend viel weiter vorgeschrittenen anatomischen Veränderungen die functionelle Thätigkeit nicht wesentlich gestört erscheint. Bisher sind über die Umstände, von welchen in den einzelnen Fällen dieser Mangel an Correlation zwi-

schen anatomischen Veränderungen und functionellen Störungen abhängt, nur Vermuthungen möglich, wie wir sie zum Theil im Früheren angedeutet, zum Theil aber auch, so weit sie als unfruchtbare Hypothesen sich darstellen würden, auszusprechen vermieden haben. Eine sichere Einsicht in diese Verhältnisse zu erlangen dürfen wir wohl kaum erwarten, so lange wir von den Vorgängen, welche innerhalb der lebenden Zellen stattfinden und die Function derselben vermitteln, keine Kenntniss haben.

Erklärung der Abbildungen.

Tafel I.

Fig. 1. Durchschnitt durch eine Leber mit Exspirationsfurchen. Natürliche Grösse.

Fig. 2. Interlobuläres Gewebe bei Cirrhose, in starker Chromsäurelösung erhärtet, der Schnitt mit Carmin, Essigsäure und Glycerin behandelt. Die dunklen Körper sind Kerne, die hellen sind rothe Blutkörperchen.

Fig. 3. Grenze zwischen der Peripherie der Läppchen und dem interlobulären Gewebe bei Cirrhose. Die mittlere Leberzellenreihe in eine contourirte spitz zulaufende Kernreihe endigend.

Fig. 4. Atrophische Muscatnussleber, in starker Chromsäurelösung erhärtet. Aus der Nähe der Centralvene. Die Gefässe sehr erweitert, mit rothen Blutkörperchen gefüllt, die Leberzellenschläuche theils mit mehr oder weniger atrophischen Zellen, theils mit Detritus gefüllt, theils ganz collabirt.

Tafel II.

Fig. 5. Schnitt aus einer atrophischen Muscatnussleber mit flächenhafter Wucherung des interlobulären Gewebes. Frisches Präparat, mit Gummilösung behandelt, so dass die natürliche Injection der Läppchen noch vorhanden ist. Schwache Vergrösserung, bei auffallendem Licht.

Fig. 6. Durchschnitt durch einen kleinen Krebsknoten in der Leber nebst angrenzendem Lebergewebe. Schwache Vergrösserung.

Tafel III.

Fig. 7. Elemente aus der Rindenschicht eines Krebsknotens, durch Zerzupfen erhalten.

Fig. 8. Dieselben Elemente, auf einem Durchschnitt.

Fig. 9. Parenchymatöse Degeneration in einer Fettleber. Leucin- und Tyrosinkrystalle. Das Präparat durch Ueberstreichen über die Schnittfläche erhalten. Vergrösserung 150.

Fig. 10. Bindesubstanz der Leber bei parenchymatöser Degeneration. Vergrösserung 150.

45 Fig. 11. Leberzellen in einfacher Degeneration begriffen.
45 Fig. 12. Leberzellen in einfacher Degeneration begriffen, noch contourirt und zum Theil noch kernhaltig.
42 Fig. 13. Leberzellen in fettiger Degeneration.
44 Fig. 14. Einfache und fettige Degeneration neben einander.
44 Fig. 15. Zellen aus derselben Leber, meist noch deutlich contourirt.
56 Fig. 16. Leberzellen in fettiger Degeneration, noch deutlich contourirt.

Sämmtliche Abbildungen wurden von mir nach der Natur gezeichnet.

WELLCOME LIBRARY INSTITUTE

Fig. 1.

Fig. 2.

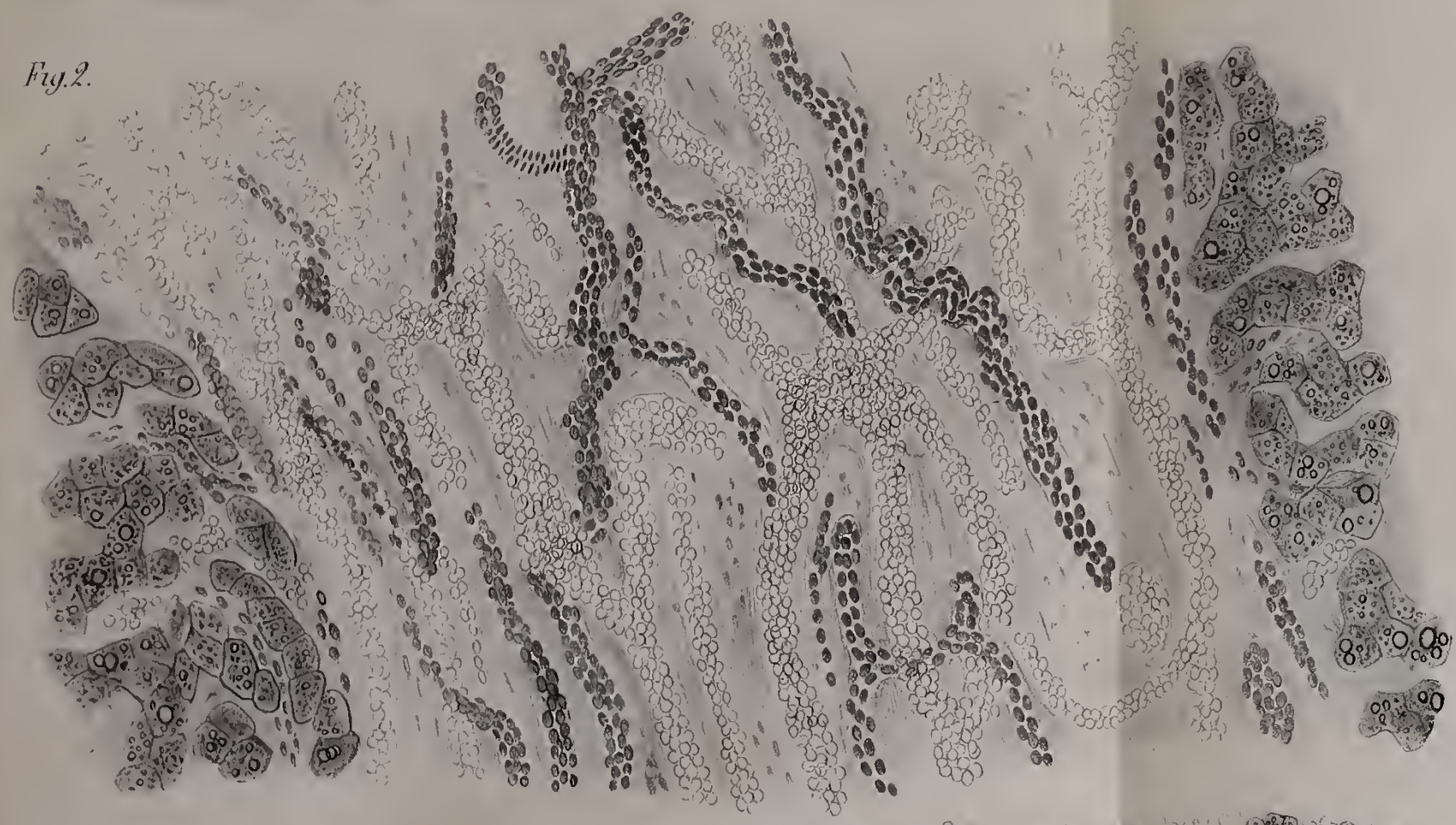

Fig. 3.



Fig. 4.

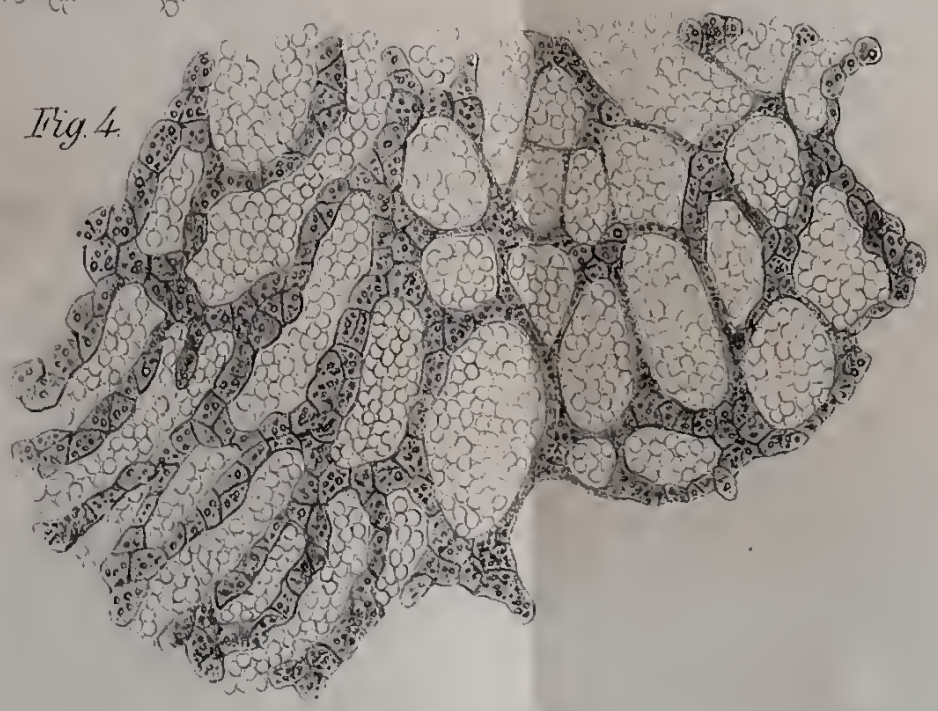

Lith. Anst. v. J. Bach, Leipzig.

Fig. 5.

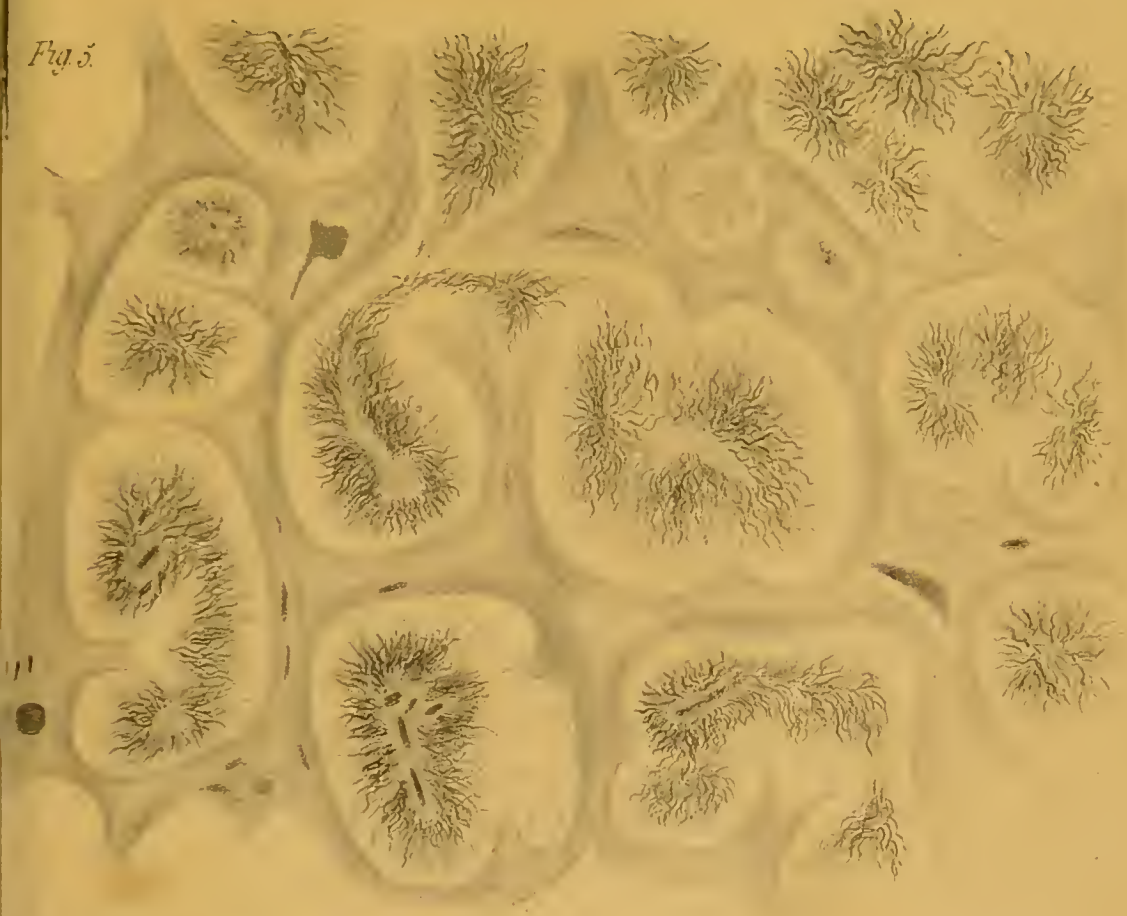

Fig. 6.

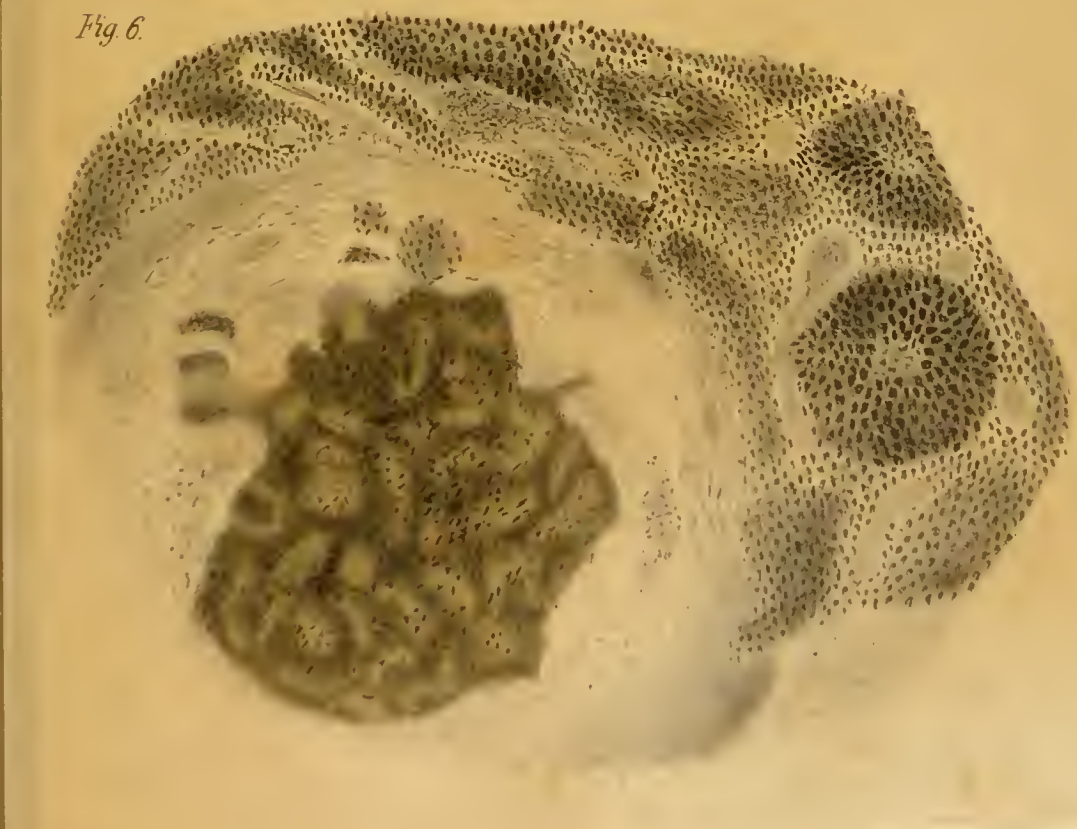

Fig 7.

Fig.8.

Fig. 9.



Fig. 10.

Fig. 14

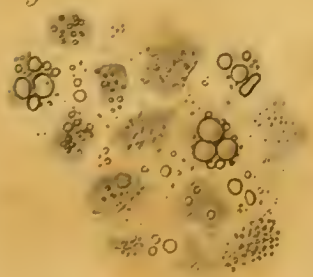

Fig. 11.



Fig. 13.

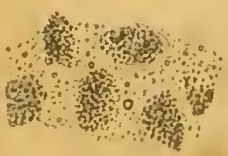

Fig. 12.



Fig 15

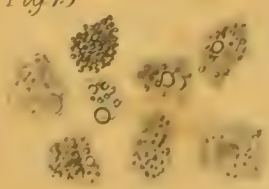
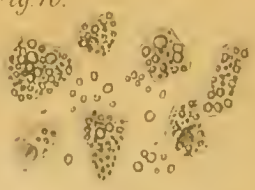
Fig. 16.